Beitrage zur Kenntniss einiger praktisch wichtiger Fracturformen

Theodor Kocher

Digitized by Google

LANE

MEDICAL LIBRARY

LEVI COOPER LANE FUND

Digitized by Google

Digitized by Google

LANE

MEDICAL LIBRARY

LEVI COOPER LANE FUND

Digitized by Google

Digitized by Google

Digitized by Google

Digitized by Google

BEITRÄGE

zur Kenntniss einiger

Praktisch wichtiger Fracturformen.

Von

Dr. THEODOR KOCHER

Professor der chirurgischen Klinik
in Bern.

LANE MEDICAL LIBRARY
14219
SAN FRANCISCO

CARL SALLMANN
Verlagshandlung für Medicin und Naturwissenschaften
BASEL und LEIPZIG
1896.

Digitized by Google

Alle Rechte, insbesondere das Uebersetzungsrecht
in fremde Sprachen, vorbehalten.

Druck der Schweiz. Verlags-Druckerei, Basel.

Digitized by Google

K96
1896

BEITRÄGE

zur Kenntniss einiger

Praktisch wichtiger Fracturformen.

I. Die Fracturen am oberen Humerusende.
II. Die Fracturen am unteren Humerusende.
III. Die Fracturen am oberen Femurende.

Von

Dr. THEODOR KOCHER

Professor der chirurgischen Klinik
in Bern.

CARL SALLMANN
Verlagshandlung für Medicin und Naturwissenschaften
BASEL und LEIPZIG
1896.

Digitized by Google

Digitized by Google

I.

Die Fracturen

am

Oberen Humerusende.

Digitized by Google

Digitized by Google

Vorwort.

Wo es mir in der Klinik geglückt ist, in einem Capitel der Chirurgie dank eigener genügender Abklärung meinen Studenten klare Krankheitsbilder zu liefern, habe ich in der Regel die Genugthuung gehabt, mit den Leistungen meiner Schüler zufrieden zu sein. Da nun die praktische Laufbahn mit noch viel strengeren Forderungen an den Mediciner herantritt, als der Examinator, so habe ich das Bedürfniss, meine Erfahrungen, soweit ich glaube, sie für gesichert halten zu dürfen, zu Nutz und Frommen jüngerer, weniger erfahrener Collegen aufzuzeichnen. Möge dies zur Entschuldigung dienen, dass ich den vielgeplagten Praktikern die folgenden Blätter zu lesen und zu studiren zumuthe. Es sollen durchaus keine erschöpfenden Darstellungen des Gegenstandes sein. Denn dazu müsste ich der Litteratur viel grössere Berücksichtigung angedeihen lassen. Zu einer späteren Arbeit, in welcher ich den Leistungen Anderer gerecht werden kann, sollen sie aber den Boden bereiten. Die neuern Lehrbücher der Chirurgie, die speciellen Bearbeitungen der Fracturen von *Gurlt, Malgaigne, Bruns, Hamilton, Hoffa, Bardenheuer, Anger, Helferich*, *Stetter* sind reiche Fundgruben interessanter Beobachtungen.

Die Beobachtungen über Fracturen des Oberarms und Oberschenkels, welche wir während 23 Jahren auf der chirurgischen Klinik in Bern zu machen Gelegenheit hatten, sind sehr zahlreich. Es befinden sich darunter eine ziemlich grosse Anzahl von Fällen, wo wegen schlechter Heilung ein operativer Eingriff nöthig wurde, und daher die Möglichkeit gegeben war, über Verlauf und Form der Fractur sich ein ganz sicheres Urtheil zu bilden. Dies gilt namentlich für Oberarm-Fracturen am oberen und unteren Ende. Ausserdem kam in einer nicht geringen Anzahl von Fällen, hauptsächlich Oberschenkel-Fracturen betreffend, in Folge von Complicationen tödtlicher Ausgang vor und es war so Gelegenheit gegeben, das klinische Bild zu controliren und zu corrigiren.

Digitized by Google

Gerade die häufige Gelegenheit, zu sehen, dass zum Schaden der Patienten zu oft anfänglich keine exacte Diagnose der Fractur gemacht wird, zumal bei Gelenk-Fracturen, beweist, dass die bisherigen Darstellungen in den Handbüchern dem Arzte nicht die wünschenswerth sicheren Handhaben bieten. Wir finden die Erklärung darin, dass einerseits die verschiedenen Fracturformen nicht scharf genug unterschieden werden und andererseits die seltenst vorkommenden Fracturen mit derselben Breite und Wichtigkeit abgehandelt werden, wie die allergewöhnlichsten Fälle. Für letztere hat der Arzt eine klare Schilderung nöthig; denn die alltäglichen Fälle ist er verpflichtet, richtig zu diagnosticiren und die viel zu häufige Verwechslung mit Luxationen muss ebenso aufhören, wie die bequeme Art, in dubio zu lassen, was für eine Fracturform vorliegt. Unsere Beiträge haben die Absicht, bestimmte Bilder so zu zeichnen, dass der Arzt sie klinisch wiedererkennen kann, soweit uns die grössere Zahl eigener Beobachtungen zur Aufstellung solcher Typen berechtigt. Nach der Möglichkeit, am Lebenden die Diagnose zu machen, muss sich auch die Bezeichnung der Fracturform richten. Wir stehen desshalb nicht an, die alten Namen zum Theil aufzugeben, zum Theil zu ergänzen, wo dieselben zur Klärung der verschiedenen Fälle im klinischen Interesse nicht genügend erscheinen. Die Darstellung schliesst sich an Vorlesungen über Fracturen mit experimentellen Demonstrationen an, welche wir im Wintersemester 1893/94 gehalten haben: wir haben die Ergebnisse und Experimente jeweilen vorausgeschickt und durch Zeichnungen illustrirt. Die Verhältnisse am Lebenden bei der klinischen Untersuchung, bei Operationen und Autopsieen sind wie die Zeichnungen der experimentell gewonnenen Knochenpräparate entweder direct nach der Natur von Hrn. Zeichnungslehrer *Kiener* gezeichnet, oder nach Photogrammen wiedergegeben, in einzelnen Fällen nach unseren eigenen bei Operationen aufgenommenen Bleistiftnotizen ausgeführt.

Bern, Februar 1895.

Digitized by Google

I.

Die Fracturen am oberen Humerusende.

Die Autoren sind darüber einig, dass diese Fracturen mit Vorliebe in vorgerücktem Alter*) vorkommen, also eine verminderte Resistenz des Knochens sowohl absolut als im Verhältniss zur Resistenz des Bandapparates zur Voraussetzung haben. Wir müssen aber ausdrücklich hervorheben, dass gewisse Fracturformen auch im jugendlichen Alter nichts weniger als selten sind und dass gerade hier die Verwechslung mit Luxationen viel zu häufig begangen wird. Hier ist die verminderte Resistenz durch das Vorhandensein der Epiphysenlinien gegeben.

Die absolute Resistenz des Knochens kommt in Frage bei der reinen Compression, wenn der Humeruskopf durch einen Stoss gegen einen Widerstand gepresst wird, bei Stoss auf den Oberarmkopf von aussen gegen die Pfanne, bei Stoss von unten gegen das Akromialgewölbe (Acromion, Ligamentum coracoacromiale und Processus coracoideus). Dieser Stoss kommt in der grossen Mehrzahl der Fälle beider Kategorieen zu Stande durch Fall auf die Aussenseite des Arms, wobei entweder die Deltoideusgegend und damit die vorragende Wölbung des Kopfes aufschlägt oder die Ellenbogengegend den Boden trifft und durch einen Stoss nach oben die Fractur bewirkt wird. Bei Fall auf die Hand dagegen trifft die schädigende Gewalt zunächst Hand und Ellenbogen, weniger die Schulter.

Derselbe Fall auf die Aussenseite des Armes mit Aufschlagen der Kopfwölbung und namentlich des Ellenbogens hat aber noch eine andere Wirkung. Es wird der Kopf auf der schräg liegenden Pfanne

*) *Bardenheuer* giebt nach *Malgaigne*, *Gurlt* und *Bruns* die Häufigkeit der Humerusfracturen auf 7% an. Nach *Bruns* bricht das obere und untere Ende ungefähr gleich häufig, die Mitte doppelt so häufig; *Poirier* fand unter 61 Fällen 41 Mal das obere, 12 Mal das untere Ende, 15 Mal die Mitte gebrochen.

Digitized by Google

nach vorne verschoben (Stoss von aussen) oder neben dem Akromion emporgeschoben (Stoss von unten), unter starker Spannung der Bänder und Kapsel am oberen vorderen Umfang. Sind letztere resistenter als der Knochen, so halten sie den Kopf in dem Momente ihrer stärksten Spannung fest und es kann bloss der unterhalb der gespannten Kapsel und Bänder gelegene Knochentheil sich weiter verschieben unter Voraussetzung einer Biegung des Knochens mit einseitigem Zusammenpressen: Knickungsfractur, oder eines Zerreissens: Rissfractur. Diese Biegungsfracturen haben also Spannung der Bänder und Kapsel und deren den Knochen übertreffende Resistenzfähigkeit zur Voraussetzung. Knickungs- und Rissfractur können zwar auch durch forcirte Bewegungen des Armes allein entstehen, aber in der Regel ist gleichzeitig ein Stoss im Spiele und Stoss und Bewegung haben gleichen Antheil an der Spannung der Bänder. Die Riss- und Knickungsfractur ist also meist gleichzeitig Compressionsfractur.

Je nach Richtung des Stosses findet die Knickung mit oder ohne starke Verschiebung der Fragmente nach aussen, innen, hinten oder vorne statt.

Die Spannung der Kapsel und Bänder ist in bestimmten Stellungen eine verschiedene. Wir geben in Fig. 1—4 nach *Henle* die Stellungen wieder, in welcher bei Ab- und Adduction, Ein- und Auswärtsrotation die Schulterkapsel gespannt ist, bald die vordere, bald die hintere, die obere oder die untere Kapselwand. Diese Frontal- und Horizontalschnitte machen es klar, dass nur derjenige Theil des Kopfes bei Stoss oder Bewegung fixirt wird, der noch in den Bereich der Kapsel- und Sehnenansätze fällt, der infratuberculäre Theil dagegen nicht. Daher kann der Knochen durch gewaltsame passive Bewegungen bei gespannten Muskeln und Bändern bloss unterhalb der Tubercula gebrochen werden. Der supratuberculäre Theil dagegen kann bloss gebrochen werden durch Compression, indem der intracapsuläre Kopftheil gegen die Pfanne oder das Akromialgewölbe angepresst wird. Mit andern Worten, eine Biegungsfractur durch Knickung oder Riss wird stets eine infratuberculäre sein, während Compressionsfracturen supra- und infratuberculär vorkommen. Daher sind die extracapsulären Fracturen ohne Vergleich häufiger als die intracapsulären. Bedingung jeder Riss- oder Knickungsfractur ist, dass die Bänder grössern Widerstand leisten, als der Knochen, sonst kommt eine Luxation zu

Digitized by Google

Stande. Dieses Verhältniss findet sich besonders bei alten Leuten und bei jungen Individuen vor vollendetem Wachsthum. Die Statistik zeigt, dass im Gegensatz zu den Fracturen der Diaphyse und des

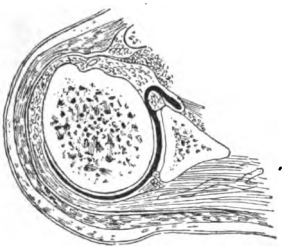

Fig. 1.

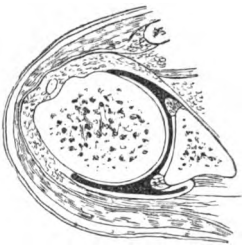

Fig. 2.

Horizontalschnitte des Schultergelenks durch die Mitte der Höhe der Pfanne (nach *Henle*). Fig. 1 in ruhiger Haltung. Fig. 2 bei möglichster Rotation nach hinten zur Demonstration der Kapselspannung in bestimmten Stellungen (bei Fig. 1 vorne, bei Fig. 2 hinten.)

unteren Humerusendes das vorgerückte Alter von Fracturen des Humeruskopfes speciell heimgesucht ist, danach die Wachsthumsperiode. Hier überwiegen bei Weitem die infratuberculären Fracturen

Fig. 3.

Fig. 4.

Frontalschnitt des Schultergelenks durch das Tub. minus des Armbeins (nach *Henle*). Fig. 3 bei ruhendem Arm. Fig. 4 bei horizontal ausgestrecktem Arm. Zur Demonstration der Kapselspannung (Fig. 3) bei Adduction und (Fig. 4) bei Abduction.

in ihren 2 Hauptformen (*c d* und *e f* der Fig. 5); dagegen sind die supratuberculären Fracturen in ihrer reinen Form (Fig. 5, *a b*) sehr selten.

Die combinirten Formen Fig. 5, theils supra-, theils infratuberculär, lassen sich mit relativer Leichtigkeit experimentell herstellen durch Druck von aussen und durch Druck von unten,

Digitized by Google

d. h. in den 2 Richtungen der einwirkenden Gewalt, welche wir für die Compressionsfracturen aufgestellt haben.

Wir geben, nachdem wir in Fig. 5 schematisch die Hauptlinien und für die gewöhnlichen Fracturen am Humeruskopf durch die Dicke der Striche die verschiedene Häufigkeit angedeutet haben, zunächst die Ergebnisse unserer Experimente wieder. Fig. 6—19 stellen Fracturen am Humeruskopf dar, die durch Druck oder

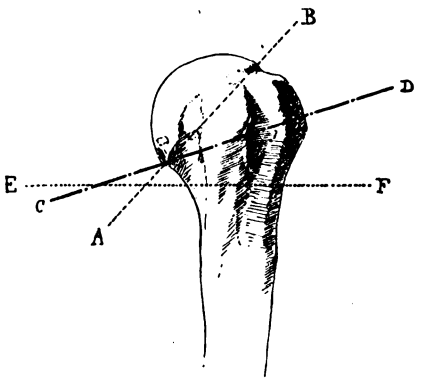

Fig. 5.

a) **Fracturae supratuberculares** umfassen die rein intracapsulären Fracturen mit:

1. der Fractura colli anatomici humeri (**A B**).

b) Die **Fracturae infratuberculares** umfassen:

2. die Fractura pertubercularis mit Einschluss der Fractur der Epiphysenlinie (**C D**) und
3. die Fractura subtubercularis (**E F**), entsprechend der Fractura colli chirurgici.

Durch Combination der Fracturlinien AB und CD und EF entstehen:

4. die Y-Fracturen, indem je zwei der beiden Linien in ihrer medialen Hälfte zusammenfallen.

Schlag von oben oder von unten, durch Druck oder Schlag direct auf den Kopf und durch Druck resp. Schlag quer auf den Humerus entfernt vom Kopf zu Stande gebracht sind.[1])

Es ist ersichtlich, dass wir keine einzige rein supratuberculäre, resp. rein intracapsuläre Fractur zu erzeugen vermochten. Dagegen läuft bei einer Anzahl infratuberculärer Fracturen ein Theil der

[1]) Die Stellen, wo bei unseren Experimenten die Gewalt einwirkte, sind durch Pfeile oder durch Sterne jeweilen bezeichnet. Bei Rotationen sind die Pfeile in entsprechendem Sinne gebogen.

Digitized by Google

Compression von oben nach unten.

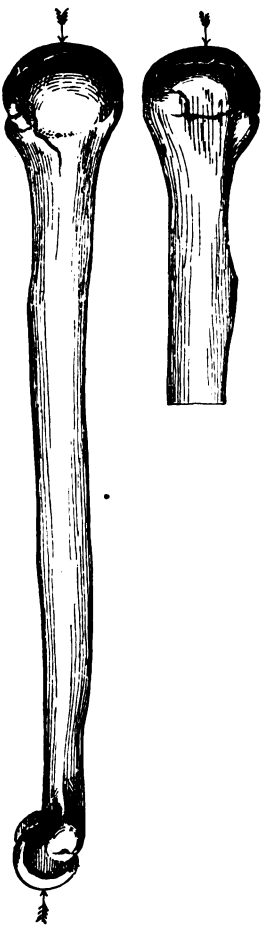

Fig. 6.

Fractura pertubercularis per compressionem durch Druck von unten (also wie bei Fall auf den Ellenbogen). Der mediale Theil der Fracturlinie liegt **intracapsulär**, verläuft mitten über die Knorpelfläche des Kopfes.

Compression des Kopfes von innen nach aussen.

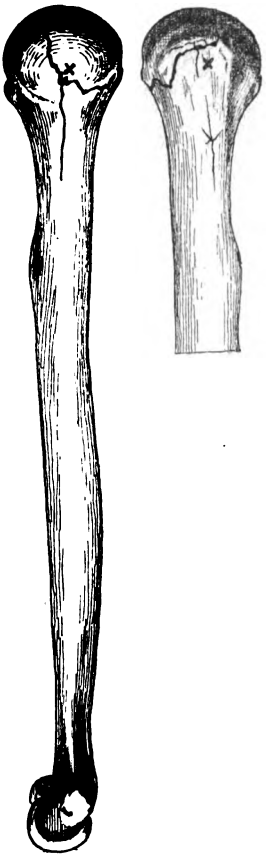

Fig. 7.

Fractura pertubercularis mit theilweise intracapsulärem Verlauf der Fracturlinie ganz wie bei Fig. 6, durch Compression entstanden, aber nicht von oben, sondern von aussen. Wir haben am Lebenden einen solchen Fall sicher beobachtet. *Gosselin* und *Clellan* haben solche Fälle gesehen.

Digitized by Google

Schlag von aussen und hinten auf den chirurgischen Hals bei fixirtem Kopfe.

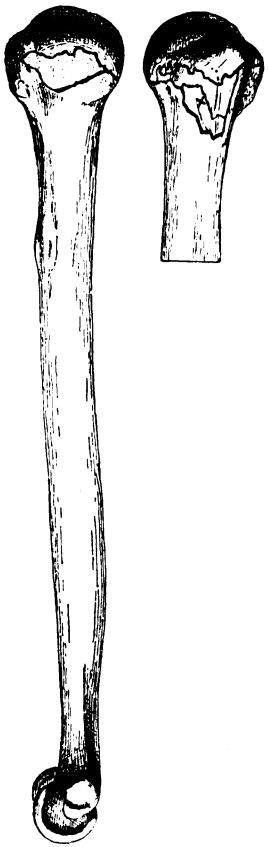

Fig. 8.
Fractura pertubercularis combinirt mit medialwärts intracapsulärer Bruchlinie, wie Fig. 7, durch Compression von der lateralen Seite her (Druck auf den Humeruskopf) entstanden.

Compression von innen nach aussen.

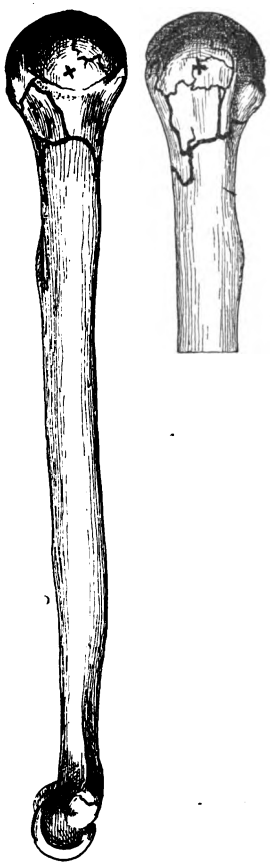

Fig. 9.
Fractura subtubercularis combinirt mit intracapsulärer Fractur, entstanden durch Stoss resp. Druck von aussen auf den Kopf. Ein analoger Fall ist von *Cooper* beobachtet.

Digitized by Google

Compression des Kopfes im Schraubstock von innen nach aussen.

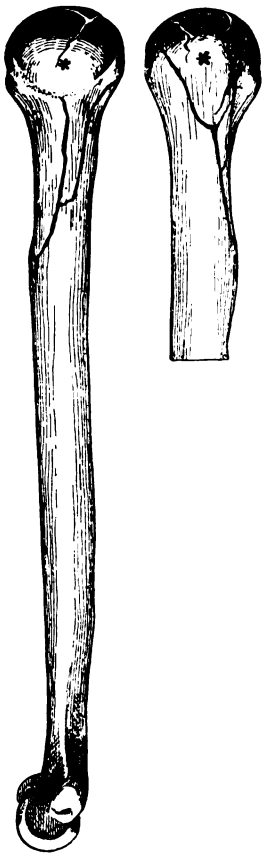

Fig. 10.
Fractura subtubercularis mit intracapsulärem Fracturantheil durch Compression von aussen her auf den Kopf.

Adduction bei fixirtem Kopf.

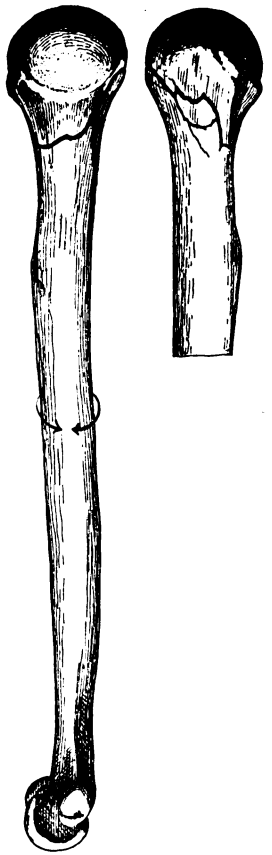

Fig. 11.
Fractura per- et subtubercularis per adductionem. (Durch Pfeile ist die Bewegung der Diaphyse bei fixirtem Kopf angedeutet.)

Digitized by Google

Abduction bei fixirtem Kopf.

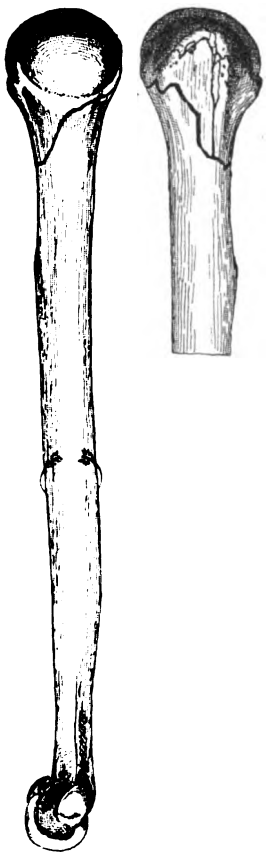

Fig. 12.
Fractura subtubercularis mit pertubercularis combinirt, durch Abductionsbewegung bei fixirtem Kopf zu Wege gebracht (Y- resp. <-Fractur).

Druck mit der eisernen Stange auf das untere Diaphysendrittel. Kopf zugleich fracturirt.

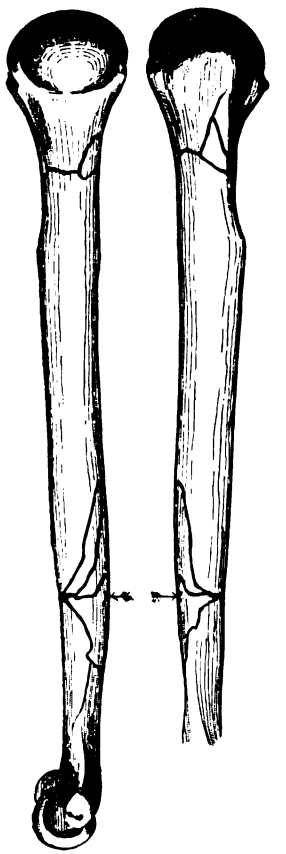

Fig. 13.
Fractura subtubercularis (colli chirurgici humeri) per extensionem. Entfernt von der Stelle des Schlages; an der Stelle selber ist der Humerus gebrochen.

Digitized by Google

Fall der Kugel auf das untere Diaphysendrittel.

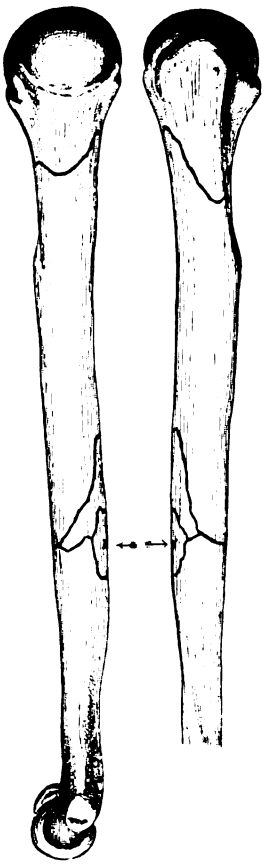

[Fig. 14.
Fractura subtubercularis (colli chirurgici) **per extensionem** durch Schlag auf das untere Humerusdrittel (wo eine Dreieckfractur entstanden ist) von hinten.

Schlag von aussen und hinten auf das Coll. chirurg. bei fixirten Condylen.

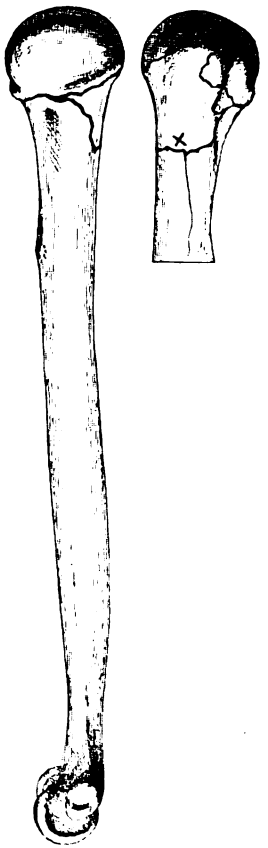

Fig. 15.
Fractura per- und subtubercularis zu Y-Fractur combinirt durch Schlag von aussen auf die Gegend des Collum chirurgicum humeri.

Digitized by Google

Einwärts-Rotation.

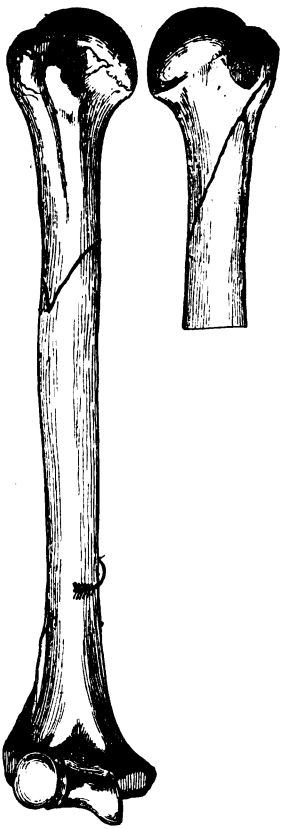

Fig. 16.

Rotationsfractur des oberen Humerusdrittels durch Einwärtsrotation des unteren Theils, als Fractura pertubercularis nach oben auslaufend.

Auswärts-Rotation.

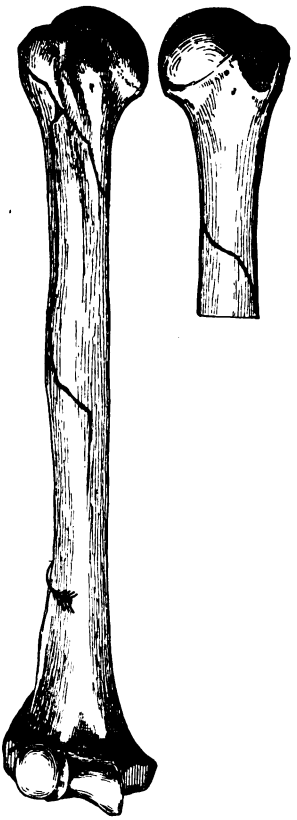

Fig. 17.

Fractura spiralis per rotationem durch Auswärtsrotation des unteren Humerustheils, als Fractura pertubercularis auslaufend.

Digitized by Google

Schlag durch ein fallendes Gewicht.

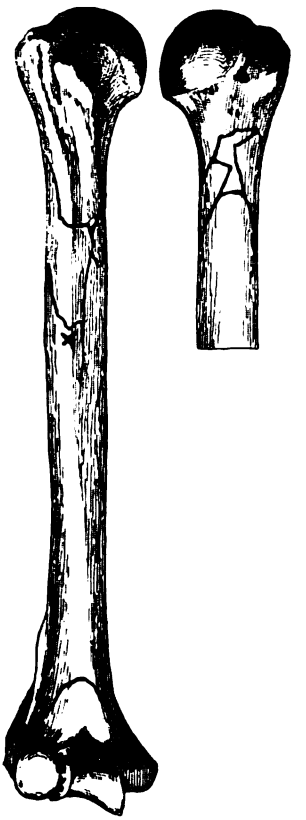

Fig. 18.

Biegungsfractur des oberen Humerusdrittels im Sinne der Adduction, bis gegen den chirurgischen Hals sich erstreckend.

Schlag durch ein fallendes Gewicht.

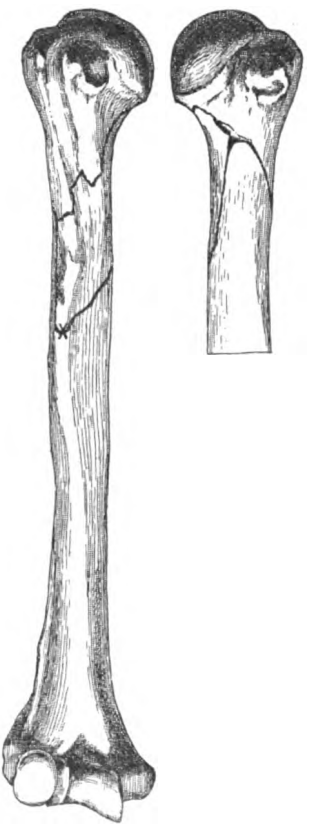

Fig. 19.

Directe Biegungsfractur im Sinne der Adduction, bis zum Collum anatomicum emporlaufend.

Digitized by Google

Bruchlinie durch den knorpelbedeckten Kopf hindurch in's Gelenk hinein oder folgt eine Strecke weit dem anatomischen Hals. Indessen ist weniger der anatomische Hals resp. die von den Anatomen so bezeichnete Furche, als — wie schon *Hamilton* betont — die Linie des Kapselansatzes Sitz der Fractur. Aber bei allen Figuren verläuft ein Theil der Fracturlinie ausserhalb des Kapselansatzes, also unterhalb der Spitze der Tubercula, d. h. die Fractur liegt, wenn wir nicht bloss die Spitze der Tubercula, sondern die ganze Masse derselben berücksichtigen, entweder pertuberculär oder subtuberculär.

Am häufigsten ist es die Fractura pertubercularis, welche einen medialwärts innerhalb der Kapsel liegenden Fracturtheil aufweist, so in Fig. 6, 7, 8. Aber auch die Fractura subtubercularis zeigt noch Sprünge durch die Knorpelfläche des Kopfes hindurch, wenn sie durch Compression zu Stande gebracht wird. Vergl. Fig. 9 und 10. Es sind also die Compressionsfracturen, welche besonders häufig Combinationen von intra- und extracapsulären Fracturen darbieten.

Durch Bewegungen haben wir, wie schon oben erörtert, bloss infratuberculäre Fracturen zu Wege gebracht: Fig. 11 zeigt eine durch Annäherung des Humerus an den Körper (forcirte Adduction) bei fixirtem Kopf entstandene Fractur theilweise per-, theilweise subtuberculär. Eine ganz analoge Fractur durch forcirte Abduction zeigt Fig. 12; hier ist ebenfalls per- und subtuberculäre Fracturlinie combinirt. Fig. 13 endlich zeigt eine reine, sogar schon unterhalb des chirurgischen Halses liegende, wesentlich quere Fractur in Folge eines Druckes auf die Rückfläche des untern Drittels der Humerusdiaphyse, wo an Ort und Stelle eine zweite Fractur (in Form der Dreieckfractur) entstanden ist. Ein ganz analoger Fall ist in Fig. 14 illustrirt. Eine richtige Y-Fractur durch Combination der Fractura per- und subtubercularis stellt die ebenfalls durch Biegung im Sinne der Abduction der Diaphyse zu Stande gekommene Läsion in Fig. 15 dar.

Endlich sind noch die Rotationsfracturen durch Fig. 16 und 17 illustrirt, wie gewöhnlich weit in die Diaphyse hineinreichend als Spiralfracturen, deren Windung im Sinne der Drehungsrichtung des untern Theils emporsteigt und durch die Tubercula hinaufläuft. Fig. 18 und 19 zeigen Biegungsfracturen, beide im Sinne der Adduction, einseitig bis zum anatomischen und chirurgischen Hals emporlaufend.

Digitized by Google

Dadurch ergiebt sich, dass man durch anatomisch gegebene Linien 3 Hauptgruppen von Fracturen des obern Humerusendes unterscheiden kann, aber gut thut, ausserdem nach der Genese zwischen Compressions-, Ab- und Adductions-, Flexions-, Extensions- und Rotationsfracturen zu unterscheiden.

A. Supratuberculäre Fracturen.

1. Fractur des Collum anatomicum.

Von den zahlreichen Formen, bei welchen Bruchspalten intracapsulär verlaufen, lässt sich bloss die in der Ueberschrift genannte als eine typische Fractur von bestimmt charakterisirtem Verlauf abgrenzen. Obschon von ihr nur eine ganz beschränkte Zahl von Fällen bekannt ist, so verdient sie eine specielle Erwähnung, weil sie rein intracapsulär liegt, während alle die unregelmässig combinirten Formen, deren wir Erwähnung gethan haben, zum Theil extracapsulären Verlauf haben und bezüglich Prognose und Therapie sich auch den extracapsulären Fracturen anreihen.

Wir sind nicht in der glücklichen Lage, auch nur einen einzigen Fall aufführen zu können, bei welchem wir die Sicherheit erlangt hätten, dass es sich um Fractura colli anatomici handelte. Die einzigen Fälle, wo wir die Diagnose stellen zu dürfen glaubten, sind folgende: 1. Victor Simon, 79 Jahre alt, fällt am 19. November 1882 25 Fuss hoch auf die rechte Seite. Sofortige Functionsstörung des rechten Arms. Die Schulter zeigt sehr starke Anschwellung, der Arm keine Achsenabweichung. Der Akromio-Axillarumfang ist $2\,^1/_2$ cm vermehrt, der Arm $^1/_2$ cm verkürzt. Active Bewegungsfähigkeit im Schultergelenk 0, mit Ausnahme einer leichten Erhebung rückwärts. Bei passiver Rotation deutliche Crepitation. Der Kopf steht vorne unter dem Akromion; durch Zug abwärts lässt er sich herabziehen und vom Akromion entfernen, sodass der Finger unter letzterem eindringt und nun fühlt man nach hinten von der Kopfwölbung, im Bereiche des

Digitized by Google

Collum anatomicum, eine Kante des nach rückwärts vorstehenden untern Fragments. 2. In einem zweiten ähnlichen Falle, bei einem 19-jährigen Knecht, ebenfalls nach Fall auf die Seite, liess sich auch die Kante durchfühlen, die Bewegungen waren sehr schmerzhaft.

In einem dritten Falle, eine 61-jährige Frau betreffend, war ein Fall auf die vordere Schulterwölbung Ursache. Völlige Functionsstörung und Schmerzen bei relativ geringer Schwellung vorhanden. Hier konnte man ausser der starken Schmerzhaftigkeit bei passiven Bewegungen und ausser Crepitation bei Rotationen eine Verschiebung des Kopffragmentes nach oben constatiren.

Was wir gesehen, dürfte also den Skizzen Fig. 20 und 21 entsprechen.

Fig. 20.

Fig. 21.

Fractura colli anatomici mit Verschiebung des Kopffragments abwärts (Fig. 20), aufwärts (Fig. 21).

Von bisher bekannten Fällen werden von *Bardenheuer* die Fälle erwähnt von *Boyer, Spence, Cloquet.* Bezüglich Abbildung verweisen wir auf die auch von *Bardenheuer* reproducirte Fig. 80 und 81, S. 515, von *Malgaigne* (deutsch von *Bürger*, 1850, Stuttgart). Dieselbe scheint uns nicht ein über alle Anfechtungen erhabenes Beispiel.

Jeder Chirurg wird ab und zu einen Fall sehen, wo die Annahme der Fractur des anatomischen Halses nahe liegt, aber mit Sicherheit lässt sich nur das Vorhandensein einer oberhalb der Tubercula gelegenen Fractur diagnosticiren. Es hat desshalb keinen Sinn, die Fractur des anatomischen Halses getrennt von andern supratuberculären Fracturen zu besprechen.

Digitized by Google

Wir sind anatomisch darüber orientirt, dass der abgebrochene knorpelbedeckte Kopftheil sich bei Fractur im anatomischen Halse verschieden dislociren kann. Er kann, wie bei *Hoffa*[1]) ausführlicher dargelegt ist, in den übrigen Kopf eingetrieben und eingekeilt sein, dabei zugleich auf- und abwärts verschoben, ja ganz luxirt und ausser Zusammenhang mit der untern Bruchfläche, er kann auch völlig umgedreht sein und seine Bruchfläche der Pfanne zuwenden. Allein diese Dislocationen lassen sich nicht diagnosticiren. Wir sind vielmehr für die Diagnose der supratuberculären oder intracapsulären Fractur auf die allgemeinen Fracturzeichen angewiesen, die wir kurz zusammenstellen:

Diagnose der supratuberculären Fracturen am oberen Humerusende.

1. Das erste Symptom ist der Schmerz, wie bei fast allen Gelenkfracturen sehr intensiv, bei passiven Bewegungsversuchen erheblich zunehmend. Gewöhnlich werden bei den Fracturen von Anfang an lebhafte Schmerzen angegeben, aber mit Eintritt des Haemarthron eine Zeit lang noch zunehmend.

2. Sehr bezeichnend ist die sofortige völlige Functionsstörung und noch wichtiger, dass dieselbe in der nächsten Zeit hochgradig bleibt und nicht wie bei blosser Contusion sich rasch bessert. Bei Distorsion kann der Patient nach kurzer Zeit wieder einige Bewegungen machen; bei Fractur ist nach einer Reihe von Tagen die Functionsstörung gewöhnlich noch absolut.

3. Bei Fracturen kommt, als Suffusion und Blaufärbung der Haut erkennbar, die Blutung erst hinten drein, nach 1—2 Tagen mit Deutlichkeit zum Vorschein, da die Knochengefässe sich schwer schliessen. Bei Quetschung folgt die Blutung sofort oder sehr rasch. Die Blutung kommt mit Vorliebe zuerst im Bereich der innern Armfläche zu Stande und kann sich nach allen Seiten verbreiten. Charakteristisch ist nur das späte Zutagetreten eines reichlichen Blutergusses.

4. Bei der objectiven Untersuchung constatirt man in erster Linie die Druckempfindlichkeit des Kopfes. Schmerz bei localem Druck ist nicht charakteristisch; aber charakteristisch für

[1]) *Hoffa*. Lehrbuch der Fracturen. Würzburg. 1888.

Digitized by Google

die Fractur ist diejenige Schmerzempfindung, die man als Stossschmerz bezeichnen kann, die entsteht, wenn man die Knochenfragmente zusammenpresst, ohne die Fracturstelle mit der Hand zu berühren, und derjenige Schmerz, den man durch Bewegung des Knochens beim Anfassen desselben entfernt von der Fracturstelle hervorrufen kann. Dieses Symptom ist eines der wichtigsten. Stoss vom Ellenbogen her, von der Schulterwölbung her und Bewegung des Humerus sind sehr empfindlich, am ausgesprochensten der Druck von aussen her auf die Kopfwölbung, weniger der Stoss von unten.

5. In einzelnen Fällen kann man durch directe Untersuchung eine Dislocation der Fragmente nachweisen, namentlich in Narkose, welche zur Diagnose von nöthen ist.

6. Wenn man den Arm erhebt, kann man durch Palpation von der Axilla aus einen directen Druckschmerz hervorrufen und gelegentlich falsche Beweglichkeit eines Fragments oder was wichtiger ist, Crepitation hervorrufen. Letztere ist besonders zu erzielen durch Rotations-Bewegungen des Arms. Sie fehlt bei Einkeilung, sonst ist sie der breiten Bruchfläche wegen auffällig und sehr wichtig.

7. Wo diese Zeichen fehlen, da bleibt noch als Anhaltspunkt die Abflachung der Schulter und die Verkürzung. Bei eingekeilten Fracturen des anatomischen Halses müssen neben der hochgradigen Functionsstörung und dem Stossschmerz diese zwei Symptome zur Stellung der Diagnose genügen.

Beide Symptome erklären sich daraus, dass der normale Humerus in der Ruhelage dank der Spannung der obern Kapselwand und ihrer Verstärkungsbänder (Lig. coracohumerale) trotz der grossen Schlaffheit der Kapsel nicht abwärts rutscht, da der Kopftheil zwischen Ansatz der obern Kapselwand und Stützstelle des Kopfs auf der Pfanne einem Strebebalken gleich festgehalten ist. Sobald dieser durch Verschiebung des Kopffragments oder durch Einkeilung verkürzt wird, wird die Kapsel oben erschlafft und der Arm sinkt medianwärts. Daher lässt sich auch der Arm leichter als normal abwärts ziehen.

Die intracapsulären Fracturen des Kopfes werden sehr oft falsch gedeutet und speciell als Luxationen angesehen. Die Abflachung der Schulter, die Furche unter dem Akromion, welche durch das Einsinken des Kopfes medianwärts entsteht und ge-

Digitized by Google

legentlich die Möglichkeit, unter dem Akromion tiefer als auf der anderen Seite einzudrücken, erweckt den Eindruck der Luxation und die Verschiebung des Kopf- oder Diaphysenfragments nach dem Processus coracoideus zu kann den Irrthum noch verzeihlicher machen. Indess muss es sofort auffallen, dass der Arm dem Körper anliegt oder sich leicht anlegen lässt und dass die Rotation des Armes sich ohne grossen Widerstand ausführen lässt, was bei Luxation des Kopfes keineswegs der Fall ist. Dann fühlt man palpatorisch höchstens die Kante eines Fragments, aber nirgends den abgewichenen Kopf mit charakteristischer Wölbung. Verwechslung mit den übrigen Fracturen des Kopfes kann mit Sicherheit dadurch vermieden werden, dass man feststellt, dass die zumal in Narkose stets durchfühlbaren Tubercula bei Bewegungen der Diaphyse mitgehen.

Therapie der supratuberculären Fractur.

Wir haben im Vorhergehenden gezeigt, dass die Diagnose einer supratuberculären Fractur möglich ist, aber nicht die Feststellung der Bruchlinie im einzelnen Fall. Die Frage der Behandlung stellt sich also bloss so: Was giebt der Nachweis eines intracapsulären Sitzes der Fractur des Humeruskopfes für besondere Indicationen?

Wenn ein Fragment innerhalb des Gelenks ganz abgesprengt und ausser Verbindung mit dem übrigen Kopf gesetzt ist, so ist die rationelle Therapie die operative, d. h. Entfernung dieses Theils aus dem Gelenke, wie man eine Gelenkmaus herausschneidet. Nur so ist bei aseptischem Verlauf ein rasches und vollkommenes Resultat zu erreichen. Wenn man aber eine sichere Diagnose nicht stellen kann oder aus anderen Gründen die Sache sich selbst überlassen muss, so kann eine Nekrose eintreten und nachträglich die Operation nöthig machen. *Bardenheuer* erwähnt 3 derartige Fälle. Andererseits scheint es, dass ein solches Fragment sich auch durch Resorption verkleinern kann, und es bildet dann einen Gelenkkörper, wie dies bei abgesprengten Knorpelstücken so häufig der Fall ist. (Fall *Boyer*, Fälle von *Gibson* nach *Hamilton*). Wo endlich, wie bei Fractur durch den anatomischen Hals gewöhnlich, das Gelenkfragment in Contact geblieben ist durch Einkeilung oder erhaltene

Digitized by Google

die Fractur ist diejenige Schmerzempfindung, die man als Stossschmerz bezeichnen kann, die entsteht, wenn man die Knochenfragmente zusammenpresst, ohne die Fracturstelle mit der Hand zu berühren, und derjenige Schmerz, den man durch Bewegung des Knochens beim Anfassen desselben entfernt von der Fracturstelle hervorrufen kann. Dieses Symptom ist eines der wichtigsten. Stoss vom Ellenbogen her, von der Schulterwölbung her und Bewegung des Humerus sind sehr empfindlich, am ausgesprochensten der Druck von aussen her auf die Kopfwölbung, weniger der Stoss von unten.

5. In einzelnen Fällen kann man durch directe Untersuchung eine Dislocation der Fragmente nachweisen, namentlich in Narkose, welche zur Diagnose von nöthen ist.

6. Wenn man den Arm erhebt, kann man durch Palpation von der Axilla aus einen directen Druckschmerz hervorrufen und gelegentlich falsche Beweglichkeit eines Fragments oder was wichtiger ist, Crepitation hervorrufen. Letztere ist besonders zu erzielen durch Rotations-Bewegungen des Arms. Sie fehlt bei Einkeilung, sonst ist sie der breiten Bruchfläche wegen auffällig und sehr wichtig.

7. Wo diese Zeichen fehlen, da bleibt noch als Anhaltspunkt die Abflachung der Schulter und die Verkürzung. Bei eingekeilten Fracturen des anatomischen Halses müssen neben der hochgradigen Functionsstörung und dem Stossschmerz diese zwei Symptome zur Stellung der Diagnose genügen.

Beide Symptome erklären sich daraus, dass der normale Humerus in der Ruhelage dank der Spannung der obern Kapselwand und ihrer Verstärkungsbänder (Lig. coracohumerale) trotz der grossen Schlaffheit der Kapsel nicht abwärts rutscht, da der Kopftheil zwischen Ansatz der obern Kapselwand und Stützstelle des Kopfs auf der Pfanne einem Strebebalken gleich festgehalten ist. Sobald dieser durch Verschiebung des Kopffragments oder durch Einkeilung verkürzt wird, wird die Kapsel oben erschlafft und der Arm sinkt medianwärts. Daher lässt sich auch der Arm leichter als normal abwärts ziehen.

Die intracapsulären Fracturen des Kopfes werden sehr oft falsch gedeutet und speciell als Luxationen angesehen. Die Abflachung der Schulter, die Furche unter dem Akromion, welche durch das Einsinken des Kopfes medianwärts entsteht und ge-

Digitized by Google

legentlich die Möglichkeit, unter dem Akromion tiefer als auf der anderen Seite einzudrücken, erweckt den Eindruck der Luxation und die Verschiebung des Kopf- oder Diaphysenfragments nach dem Processus coracoideus zu kann den Irrthum noch verzeihlicher machen. Indess muss es sofort auffallen, dass der Arm dem Körper anliegt oder sich leicht anlegen lässt und dass die Rotation des Armes sich ohne grossen Widerstand ausführen lässt, was bei Luxation des Kopfes keineswegs der Fall ist. Dann fühlt man palpatorisch höchstens die Kante eines Fragments, aber nirgends den abgewichenen Kopf mit charakteristischer Wölbung. Verwechslung mit den übrigen Fracturen des Kopfes kann mit Sicherheit dadurch vermieden werden, dass man feststellt, dass die zumal in Narkose stets durchfühlbaren Tubercula bei Bewegungen der Diaphyse mitgehen.

Therapie der supratuberculären Fractur.

Wir haben im Vorhergehenden gezeigt, dass die Diagnose einer supratuberculären Fractur möglich ist, aber nicht die Feststellung der Bruchlinie im einzelnen Fall. Die Frage der Behandlung stellt sich also bloss so: Was giebt der Nachweis eines intracapsulären Sitzes der Fractur des Humeruskopfes für besondere Indicationen?

Wenn ein Fragment innerhalb des Gelenks ganz abgesprengt und ausser Verbindung mit dem übrigen Kopf gesetzt ist, so ist die rationelle Therapie die operative, d. h. Entfernung dieses Theils aus dem Gelenke, wie man eine Gelenkmaus herausschneidet. Nur so ist bei aseptischem Verlauf ein rasches und vollkommenes Resultat zu erreichen. Wenn man aber eine sichere Diagnose nicht stellen kann oder aus anderen Gründen die Sache sich selbst überlassen muss, so kann eine Nekrose eintreten und nachträglich die Operation nöthig machen. *Bardenheuer* erwähnt 3 derartige Fälle. Andererseits scheint es, dass ein solches Fragment sich auch durch Resorption verkleinern kann, und es bildet dann einen Gelenkkörper, wie dies bei abgesprengten Knorpelstücken so häufig der Fall ist. (Fall *Boyer*, Fälle von *Gibson* nach *Hamilton*). Wo endlich, wie bei Fractur durch den anatomischen Hals gewöhnlich, das Gelenkfragment in Contact geblieben ist durch Einkeilung oder erhaltene

Digitized by Google

Periost- oder Kapseltheile, kann es solide verheilen, selbst bei beträchtlicher Dislocation (Fälle von *Cloquet*, *R. Smith*). Indess ist aus Schilderungen und Abbildungen ersichtlich, dass es sich bei diesen verheilten Fracturen gewöhnlich um Combination von intra- und extracapsulärer Fractur handelt in Form der **Y**-Fractur (vergl. Fig. 5).

Angesichts der mangelhaften Aussichten auf Heilung muss sich die nicht operative Therapie in der Regel beschränken auf Verhütung zu grosser Gelenksteifigkeit. Besser als irgend eine Fixation ist desshalb die Extension, weil sie nicht wie die Fixation zu Atrophie der Muskeln führt, vorausgesetzt, dass der Kranke dabei von Anfang an angewiesen wird, seine Muskeln öfter zu contrahiren. Er vermag dann auch viel rascher ergiebigere Bewegungen auszuführen, sobald die Fractur geheilt ist.

Verkehrt sind alle stark schnürenden und zu lange dauernden Verbände. Es bedarf einer Extension für höchstens 14 Tage, nachher ist eine einfache Ruhigstellung durch Lagerung oder Mitella genügend, verbunden mit Massage, sobald die Druckempfindlichkeit geringer geworden; binnen weitern 14 Tagen ist zu activen Bewegungen überzugehen mit Gymnastik unter Benützung eines über eine hochstehende Rolle laufenden Gewichts. Dieses Verfahren hat den Zweck, in Elevationslage, in welcher das Gewicht des Armes nicht störend wirkt, bei möglichst gedehntem untern Kapselumfang und möglichster Annäherung der Ansätze der Abductoren und Elevatoren die letztern zu üben.

Was die Extensionsmethode bei der frischen Fractur anlangt, so ist zu bedenken, dass die einzig mögliche Dislocation, welche durch die Spannung der Weichtheile und Muskeln zu einem bleibenden sich gestalten kann, diejenige der Annäherung des Humerus an den Körper ist, angezeigt durch die bereits bei den Symptomen erwähnte Abplattung der Schulter und durch die Verschiebung der Fragmente in der Richtung des Processus coracoideus.

Dieser Verschiebung wird entgegengearbeitet durch den Zug eines gut gepolsterten Bindenzügels unter der Achsel nach aussen, oben und hinten, während der Arm in der Richtung der Oberarmachse in Abductionsstellung nach abwärts gezogen wird mittelst eines Gewichtes, das über eine Rolle geht; der Zug nach aussen kann auch durch eine Hebelwirkung bewirkt werden, indem man ein Achselkissen in die Axilla legt, so unterhalb des Kopfes

Digitized by Google

einen Stützpunkt schafft mit einem langen Hebelarm (der Diaphyse) und einem kurzen Hebelarm (dem Kopfe). Der Arm muss dann in einer dem Körper genäherten Stellung abwärts gezogen werden. Auch wenn man statt nach unten zu extendiren, den Ellenbogen medianwärts an den Rumpf befestigt, so bewegt sich der Kopf, Dank dem Achselkissen, lateralwärts und erhält man in gutem Sinne eine permanente Extension. Doch ist letzteres bloss in Fällen anzuwenden, wo die Extension mittelst Gewichten nicht durchführbar ist.

Neben der Extension muss man bei allen intracapsulären Fracturen von vorneherein die Aufmerksamkeit der Verhütung von Gelenksteifigkeit zuwenden, frühe (d. h. sobald die Schmerzen es erlauben) die Muskeln üben lassen und die Blutergüsse um und in Gelenk durch Massage zu beseitigen suchen.

B. Infratuberculäre Fracturen.

Die Fracturen jenseits des Kapselansatzes zeigen zwei anatomisch gut zu trennende Gruppen, welche sich klinisch in ihren typischen Formen mit Sicherheit unterscheiden lassen, während die Unterscheidung weiterer Varietäten innerhalb jeder Gruppe auf die Aetiologie sich gründet. Man hat freilich die Fracturen ausserhalb der Kapsel einfach als Fractur des chirurgischen Halses derjenigen innerhalb der Kapsel, welche man mit der Fractur des anatomischen Halses identificirte, gegenübergestellt. Allein während wir im anatomischen Halse eine genau charakterisirte Linie haben, über die Jedermann einig ist, beruht die Aufstellung des chirurgischen Halses auf willkürlicher Annahme, sodass verschiedene Autoren und Chirurgen sich ganz verschiedene Begrenzungen desselben zurecht legen. Es handelt sich um eine populäre Bezeichnung für den Uebergang des dicken Kopftheils in den dünnen Schafttheil und die Stelle, wie sie z. B. in *Heitzmann*'s Anatomie als Collum chirurgicum gezeichnet ist, ist allerdings diejenige, welche jener verständlichen Anschauungsweise am besten entspricht, indem der Hals da angegeben ist, wo die Auftreibung des Kopfes aufgehört und die dünne Diaphyse angefangen hat wie bei dem Halse einer Flasche.

Digitized by Google

Wenn wir dies festhalten, so entspricht aber die Fractur des chirurgischen Halses derjenigen des Schenkelhalses unterhalb der Trochanteren, welche man am Schenkel nicht mehr als Fractur des Schenkelhalses, sondern als Fractura subtrochanterica bezeichnet.

Nach Analogie mit dem Oberschenkel wird diese Fractur des chirurgischen Halses am besten als Fractura subtubercularis bezeichnet.

Aber wie wir für den Oberschenkel sehen werden, dass zwischen den Fracturen, welche in den Bereich der Kapsel fallen und der Fractura subtrochanterica noch eine Form der Schenkelhalsfractur mitten drin liegt, so giebt es am Humeruskopf eine wichtige und wohl charakterisirte Fracturlinie, welche zwischen dem anatomischen und chirurgischen Halse in der Mitte liegt und durch die grösste Dicke des Kopfes, d. h. durch die Masse der Tubercula hindurchgeht.

Man darf die Fracturlinie am Humeruskopf nicht nach ihrem medialen Ende rubriciren, denn die Linien laufen bei der Fractur des anatomischen sowohl, als chirurgischen Halses, wie auch bei den zwischenliegenden Fracturen, wie die schematische Fig. 22 zeigt, ungefähr an derselben Stelle unterhalb des Kopfes aus. Maassgebend ist das laterale Ende der Fracturlinie, welches das eine Mal durch den anatomischen Hals nach oben läuft, also quer zur Achse des Kopfes, das andere Mal ganz unterhalb der Kopfanschwellung durch den chirurgischen Hals, quer zur Achse der Diaphyse, ein drittes Mal aber schräg zwischen diesen beiden Linien durch die Tuberkelmasse hindurch, an der dicksten Stelle des Kopfes.

Den Humeruskopf auch an seiner dicksten Stelle als chirurgischen Hals zu bezeichnen, hat keine Berechtigung, weder auf Grund anatomischer Anhaltspunkte, noch auf Grund hergebrachter Auffassung. Wem würde es denn für das Femur einfallen, die Trochanterenanschwellung als Hals zu bezeichnen? Ebensowenig ist es zu rechtfertigen, wenn man die durch die Tubercula und den obersten Theil der zugehörigen Spinae gebildete Auftreibung des Humeruskopfes als Hals bezeichnet. Das ist gegen jeden Sprachgebrauch. Auch ist es bei der Kürze des anatomischen Halses nicht zulässig — wir werden zu zeigen haben, dass es selbst für das Femur seine Nachtheile hat — in ähnlicher Weise wie am Oberschenkel von intra- und extracapsulärer Fractur des anatomischen Halses zu sprechen.

Digitized by Google

Vielmehr muss man sich entweder mit dem Namen der extracapsulären Fractur für alle nicht in die Kapsel fallenden Fracturen des Humeruskopfes begnügen oder für die Fractur durch die Tuberkelmasse einen neuen Namen schaffen, denjenigen der Fractura pertuberc ularis. Diese Fractur ist derjenigen Form der Fractur des oberen Femurrandes analog, welche wir als Fractura pertrochanterica bezeichnen (Fig. 22 und 23).

Analogieen der typischen Fracturen am obern Humerus- u. Femurende.

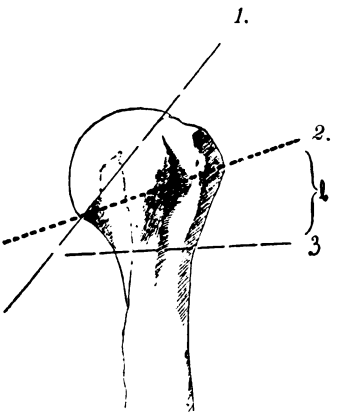

Fig. 22.

a) **Fracturae supratuberculares.**

1. Fractura colli anatomici.

b) **Fracturae infratuberculares.**

2. Fractura pertubercularis. (Fractura epiphysaria *)
3. Fractura subtubercularis. Fractura colli chirurgici.

*) Als „Fractura epiphysaria" stellt sich die Fractura pertubercularis junger Leute dar; in der Richtung der Epiphysenlinie ist sie auch bei alten Leuten die häufigste.

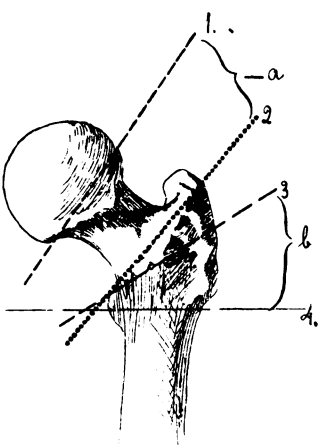

Fig. 23.

a) **Fracturae colli femoris supratrochantericae.**

1. Fractura colli femoris subcapitalis. *)
2. Fractura colli femoris intertrochanterica. **)

b) **Fracturae infratrochantericae.**

3. Fractura pertrochanterica.
4. Fractura subtrochanterica.

*) Die Fractura subcapitalis ist stets intracapsulär und umfasst auch die Fractura epiphysaria.

**) Die Fractura intertrochanterica ist in der Regel extracapsulär.

Die verschiedene Stärke und Zahl der Striche deutet die verschiedene Häufigkeit an.

Dagegen muss, wie wir sehen werden, zum Unterschied vom Humeruskopf für das Collum femoris anatomicum zwischen zwei verschiedenen Fracturformen unterschieden werden, der Fractura colli subcapitalis (intracapsularis) und intertrochanterica (extracapsularis).

Digitized by Google

Bevor wir in die Besprechung der 2 Haupttypen der Fractura infratubercularis eintreten, müssen wir hervorheben, dass zahlreiche Varietäten derselben zu Stande kommen durch die Verschiedenheit der einwirkenden Gewalt. Wir haben schon oben erwähnt, dass zur Unterscheidung weiterer Varietäten der drei anatomisch charakterisirten Typen die Aetiologie herbeigezogen werden muss. Je nachdem nämlich eine Ab- oder Adductionsbewegung, eine Extensions- oder Rotationsbewegung beim Eintritt der Fractur im Spiele ist, kommt es zu sehr erheblichen Differenzen im Verlauf der Fracturlinie und in der Stellung der Fragmente und es giebt auch hier eine Anzahl von Dislocationsformen, welche häufig sind und dem anatomischen und klinischen Bilde ein so typisches Gepräge geben, dass wir es für zweckmässig halten, die Zusammengehörigkeit der verschiedenen Typen durch Zeichnungen zu illustriren.

Fig. 24—32 stellen bekannte Typen vor. Bezüglich des Typus der Rotationsfractur verweisen wir auf Fig. 16 und 17 unserer experimentell gewonnenen Präparate. Das Präparat einer am Lebenden beobachteten Rotationsfractur mit Heilung in Dislocation ist auf Taf. 26 bei *Anger* wiedergegeben. Aus den Figuren 24—32 geht hervor, dass sowohl bei Fractura per- als subtubercularis eine Ab- oder Adductionsbewegung aetiologisch eine Rolle spielt und die Dislocationsform bedingen kann, aber nicht in gleicher Häufigkeit bei beiden Fracturformen: Bei Fractura pertubercularis ist die Adduction häufiger, bei Fractura subtubercularis die Abductionsstellung des untern Fragments. Die Extensionsstellung (nach rückwärts) des letzteren kommt speciell der Fractura pertubercularis zumal in Form der Epiphysenfractur zu. Dass **Y**- und **L**-Fractur als Combination per- und subtuberculärer Fractur vorkommt, haben wir an unseren experimentellen Präparaten illustrirt.

Aetiologie der Fractura infratubercularis.

Wie schon bei der Fractura supratubercularis hervorgehoben, kommen auch die infratuberculären Fracturen des Humeruskopfes am häufigsten zu Stande durch Gewalteinwirkung von aussen her, welche den Kopf gegen die Pfanne stösst, oder durch Stoss von unten her, welcher den Kopf gegen das Akromialgewölbe anpresst. Dies geschieht weitaus am häufigsten durch einen Fall

Digitized by Google

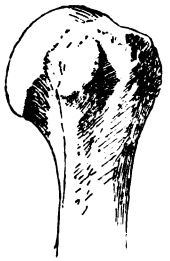

Fig. 24.
Normaler Humerus von vorne.

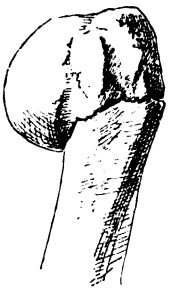

Fig. 25.
Fractura pertubercularis mit Adduction und Einkeilung von vorne gesehen. (Vgl. Fälle von *Bardenheuer* S. 145 ff, von *Gurlt* Fig. 53*a*, 53*b*, 54, 55, 67, 68*a*.

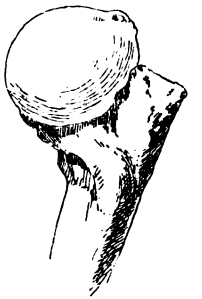

Fig. 26.
Fractura pertubercularis von medialer Seite gesehen in **Adductions-Extensionsstellung** mit hochgrad. Verschiebung d. unt. Fragments nach vorne geheilt. N. *Anger* Tf. 24 Fg. 1



Fig. 27.
Fractura pertubercularis mit Abduction und Verschiebung **nach** vorne innen. Von vorne **gesehen**. Vergl. die Fig. 57 **nach** *Malgaigne* bei *Bardenheuer* u. Fig. 66 c nach *Gurlt*.



Fig. 28.
Fractura pertubercularis mit Extension und Verschiebung nach vorne, von der lateralen Seite gesehen. Typus der Epiphysenfractur im Wachsthumsalter.

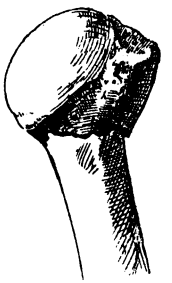

Fig. 29.
Fractura subtubercularis mit Abduction und Einkeilung, von vorne gesehen. Typisch bei alten Leuten. Vergl. Tafel 23 von *Anger* u. Fig. 57 nach *Gurlt* bei *Bardenheuer*.

Fig. 30.
Fractura subtubercularis mit Abduction und Verschiebung, von vorne gesehen. Häufig bei alten Leuten.

Fig. 31.
Fractura subtubercularis mit Adduction und Einkeilung. Seltenes Vorkommen. Vgl. Fig. 72 nach *Gurlt* bei *Bardenheuer*.

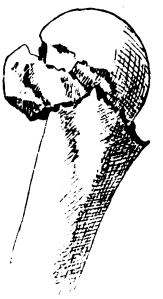

Fig. 32.
Fractura pertubercularis mit Fractura colli anatomici zu Y-Fractur combinirt mit Abduction und Verschiebung. Vgl. *Anger* Tafel 21 und Fig. 63 nach *Gurlt* bei *Bardenheuer*.

Digitized by Google

auf Schulter, Hand oder Ellenbogen. Allein wenn auch die Gewalteinwirkung dieselbe ist, so ist doch der Mechanismus des Zustandekommens der Fracturen unterhalb der Tubercula ein anderer als derjenige der Fracturen oberhalb. Es wirkt nämlich bei ersteren nicht nur Pfanne und Akromialgewölbe gleichsam als Amboss, gegen welchen der Kopf aufgeschlagen und so zertrümmert wird, sondern die Fixation des Kopfes durch die Kapsel und die auf dieser liegenden Sehnen wirkt als Widerstand mit. Desshalb kommt es nicht zu einer blossen Compressionsfractur, sondern zu einer Knickung und bei weiter wirkender Gewalt zu einer Verschiebung der ausserhalb des Ansatzes von Kapsel und Sehnen liegenden Theile des Humeruskopfes, und zwar ist diese Verschiebung je nach Ort und Art der einwirkenden Gewalt eine verschiedene.

Wir haben in Fig. 24—32 die Haupttypen wiedergegeben, wie sie sich auf Grund verschiedener Aetiologie auch am Lebenden nach den Symptomen unterscheiden lassen, vorausgesetzt, dass eine Verschiebung eingetreten ist.

Sowohl die Ab- als Adductionsfracturen kommen durch Fall auf die Schulter und auf Ellenbogen (resp. Hand) zu Stande. Allein die Voraussetzung der ersteren ist eine gleichzeitige Abductionsbewegung des untern gegen das obere Fragment, die Voraussetzung der letzteren eine Adductionsbewegung. Dabei finde ich in den mir zu Gebote stehenden Beobachtungen den Unterschied, dass die Abduction entweder als prädisponirende Stellung im Momente des Falles gegeben ist oder durch circumscripte Einwirkung der Gewalt auf den obersten Theil der Diaphyse zu Stande kommt, die Adduction dagegen durch die Gewalt selber in der Weise zu Stande kommt, dass zugleich mit dem Stoss von der Seite oder von hinten her der Arm an den Leib gedrückt und aufwärts gestossen wird.

Für die Art der Dislocation ist nicht ausser Acht zu lassen, dass in normaler Stellung des Arms die Gelenkfläche des Humerus nicht bloss medianwärts, sondern zugleich stark rückwärts gerichtet ist, sodass sowohl eine von aussen, als von unten wirkende Gewalt die infratuberculären Knochentheile an der Vorderfläche des durch die Kapsel und Sehnen fixirten Kopftheils zu verschieben sucht. Vollends ist dies der Fall, wenn wie gewöhnlich (aus schon früher erwähnten Gründen) der Verletzte auf den äussern hintern

Digitized by Google

Umfang der Schulter fällt, oder wenn er einen Stoss auf den Ellenbogen bei rückwärts gerichtetem Arm erfahren hat. Wir finden desshalb ausser der in Fig. 26 und 27 gezeichneten Abweichung des Fragments nach innen oder aussen gewöhnlich zugleich eine solche nach vorne, wie Fig. 28 dieselbe darstellt.

Dass die Fractur sehr oft mit Einkeilung Hand in Hand geht, hat seine Erklärung darin, dass es sich um sehr breite Bruchflächen handelt, und um eine Stelle, an welcher stärkere Corticalis mit der Spongiosa der Epiphyse zusammenstösst. Die Diaphyse keilt sich in die Epiphyse hinein und die ganze Dislocation besteht in diesem Falle darin, dass der Kopf zur Diaphyse eine andere Achsenstellung eingenommen hat. (Fig. 25, 29 und 31.)

Die Fractura subtubercularis entsteht besonders bei circumscripter Einwirkung einer Gewalt auf die Aussenfläche der Humerusdiaphyse, so bei Fall auf den Rand eines Möbels, auf eine Wurzel etc., also in der Weise, dass der Kopf an der Pfanne Widerstand findet, während unterhalb die Diaphyse, weil keine Stütze auf der medianen Seite mehr findend, nach innen abweicht.

Desshalb kommt der Fractura subtubercularis speciell die Abductionsstellung zu. Sie stimmt im klinischen Bilde mit der pertuberculären Abductionsfractur überein, nur liegt die Frakturlinie ganz unterhalb der Kopfwölbung.

Die Fractura pertubercularis entsteht in der Regel durch einen Stoss, welcher die Schulterwölbung von aussen trifft, noch öfter von unten und aussen zugleich bei an den Körper gelegtem Arm, wobei der Ellenbogen oder der hintere äussere Umfang der Tuberkelmasse den Hauptstoss auszuhalten hat. Bei durch die Bänder und Kapsel festgehaltenem Kopfe wirkt der Stoss gegen den Ellenbogen im Sinne der Adduction und Rückwärtsbewegung der Oberarmdiaphyse und diese verschiebt sich nach vorne oder nach vorne und aussen (Fig. 26 und 28).

Auch bei alten Leuten bricht bei Adduction durch Stoss gegen den Ellenbogen der Humeruskopf in der Richtung der frühern Epiphysenlinie im Gegensatz zu der Abductionsfractur durch lateralen Stoss unterhalb des Kopfes. Bei letzterem ist der Kopf in ganzer Höhe durch die Pfanne gestützt und die Diaphyse unterhalb wird allein nach innen verschoben. Bei Stoss von aussen und unten gegen den Ellenbogen wird der obere Umfang des Kopfes gegen das Akromialgewölbe angepresst und lateralwärts die Corticalis unterhalb

Digitized by Google

des gespannten oberen Kapselansatzes (Fig. 3), welcher die Tubercula festhält, auseinandergerissen, medialerseits die Diaphyse in die Epiphyse eingedrückt.

Wie weit bei dem Zustandekommen der Fractura extracapsularis eine Rotation des Armes eine Rolle spielt, ist nicht leicht zu sagen. Dass die Rotation a priori geeignet ist, ebenso wie die Ab- und Adduction, bei forcirter Bewegung den Arm ausserhalb des durch die Kapsel fixirten Theiles des Kopfes abzubrechen, liegt auf der Hand.

Die Rotation spielt eine Hauptrolle bei der Fractura epiphysaria der kleinen Kinder, wie von *Küstner* bereits hervorgehoben wurde. Es gelingt durch keine Bewegung so leicht, die noch völlig knorpelige Epiphyse bei Neugeborenen von der Diaphyse abzubrechen, wie durch forcirte Drehung.

Dass auch an Erwachsenen Rotationsfracturen eine Rolle spielen, das zeigen die Abbildungen unserer auf experimentellem Wege erzeugten Fracturen; sie laufen durch den chirurgischen Hals durch bis in die Tuberkelmasse hinein; ihr Beginn kann weit abwärts in der Diaphyse sein.

Wir haben gezeigt, wie sich experimentell die nach klinischen Beobachtungen construirten Entstehungsmechanismen darthun lassen und hingewiesen auf die Differenz im Zustandekommen der beiden Formen von pertuberculärer und subtuberculärer Fractur: Bei Fig. 7 hat eine Gewalt direct auf die Tuberkelmasse von der lateralen Seite her gewirkt, in Fig. 6 ein Druck von unten in der Achse des Gliedes. Bei beiden zeigt sich auf der Aussenfläche des Humerus die typische Fracturlinie der Fractura pertubercularis.

Bei Figur 13 und 14 hat ein Schlag die Aussenfläche der Diaphyse getroffen; in beiden Fällen ist eine ziemlich reine Querfractur am obersten Ende der Diaphyse im Bereich des *Heitzmann*'schen Collum chirurgicum zu Stande gekommen (neben einer Diaphysenfractur weiter unten).

In Fig. 14 hat ein Schlag auf die Aussenseite der Kopfwölbung gleichzeitig die Fractura per- und subtubercularis zu Stande gebracht.

Völlig analog ist der Fracturverlauf bei reinen Seitenbewegungen ohne Stoss in Fig. 11 und 12, wo bei fixirtem Kopf ein Mal Ab-, das zweite Mal Adductionsbewegung gemacht wurde;

Digitized by Google

bemerkenswerther Weise ist zwischen reiner Ab- und Adduction kein Unterschied in der Richtung der Fractur. Es sind beides Fälle, wo die Fracturlinie zum Theil durch, zum Theil unterhalb der Tuberkelmasse verläuft, Formen, die auch am Lebenden nicht selten sind.

Dass man nach den den Sammlungen entnommenen Präparaten zwischen Ab- und Adductionsfracturen sehr gut unterscheiden kann, das illustriren wir durch die 2 folgenden Abbildungen.

Fig. 33 entnehmen wir der Tafel 25 des „Traité iconographique des maladies chirurgicales“ von *B. Anger*, Paris, 1886, aber wir

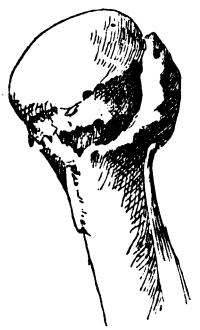

Fig. 33.

Fractura infratubercularis mit Einkeilung in Abductionsstellung.
Nach *Anger*, Tafel 35, Fig. 1.

könnten eine ganze Zahl von Abbildungen reproduciren, welche *Bardenheuer* in seiner gründlichen Arbeit in der Deutschen Chirurgie zusammengestellt hat. Solche extracapsuläre Abductionsfracturen finden sich daselbst unrichtigerweise unter dem Capitel der Fracturen des anatomischen Halses: Fig. 51, Fig. 57 nach *Malgaigne*, Fig. 75 nach *Gurlt*.

Die Adductionsfractur illustriren wir durch Fig. 34 und 35 nach einem sehr schönen Präparat unserer eigenen Sammlung. Die Corticalis und Diaphyse am medialen Umfang ist hier in die Spongiosa des Kopfes hineingetrieben und man sieht sehr gut, dass die Knickungsstelle auf der lateralen Seite nicht ganz in gleicher Höhe sich befindet, sondern etwas höher durch den untern Theil

Digitized by Google

der Tubercula hindurch geht. Im Präparat ist die Bicepssehne erhalten.[1])

Fig. 34 und 35.
Fractura infratubercularis mit Adduction und Einkeilung, von vorne gesehen; die obere Figur stellt einen Frontalschnitt dar.

[1]) Ganz analog diesem Präparat sind eine Anzahl Abbildungen, welche freilich bei *Bardenheuer* unter anderem Titel stehen, bei denen aber der Fracturverlauf ganz deutlich die Fractura subtubercularis anzeigt. Wir verweisen auf Abbildung 53 *a* und *b* in dem *Bardenheuer*'schen Werk, nach *Gurlt*, Fig. 54 und 55 nach *Malgaigne*, Fig. 67 nach *Gurlt*, Fig. 68 *a* und *b*, Fig. 72 und 73 nach *Gurlt*. (Letzteres Präparat weist die Eigenthümlichkeit auf, dass nicht wie gewöhnlich die Diaphyse in die Epiphyse, sondern umgekehrt die Epiphyse in die Diaphyse eingekeilt ist); ferner Fig. 74 nach *Gurlt*. Als Varietät der Epiphysenbrüche gehören hieher die Abbildungen 63 nach *Gurlt* und 66 *a* und *b* nach *Moore (Hamilton)*.

Digitized by Google

Die Einkeilung darbietenden Präparate sind sehr instructiv für die zwei Fracturtypen, dagegen sind die Heilungspräparate mit starker Verschiebung kaum brauchbar für die Frage der Dislocation bei der infratuberculären Fractur.

Da hier die Verbindung lockerer ist, so sind entweder Repositionsversuche gemacht oder durch Bewegungen secundäre Verschiebungen zu Stande gekommen zur Zeit, als das Präparat gewonnen wurde. Für die Deutung dieser Präparate ist man auf die Controle durch klinische Beobachtung angewiesen.

Fig. 33.
Von vorne gesehen.
Fractura subtubercularis capitis humeri mit Verschiebung in starker Abductionsstellung geheilt.
Nach *Gurlt.*

Diese lehrt uns, dass, wie wir bei Einkeilung zwei Typen der infratuberculären Fractur unterscheiden müssen, wir auch bei starker Dislocation ad latus die beiden Hauptformen der Ab- und Adductionsfractur festhalten können — eine Unterscheidung, welche desshalb grosse Wichtigkeit hat, weil die verschiedenen Varietäten eine völlig andere Behandlung verlangen und, wenn bloss als infratuberculäre oder extracapsuläre Fractur diagnosticirt und behandelt, in starker Dislocation heilen können, wie eine Reihe von Präparaten bezeugt, welche *Anger* und *Malgaigne* und *Gurlt* (und *Bardenheuer* Fig. 70 *a*, 71, 75, 77) abbilden.

Wir geben für solche schlechte Fracturheilungen eine Skizze aus *Anger* (Taf. 24), eine Adductionsfractur betreffend, bei welcher das untere Fragment ganz bedeutend nach vorne und nach aussen

Digitized by Google

Wenn wir dies festhalten, so entspricht aber die Fractur des chirurgischen Halses derjenigen des Schenkelhalses unterhalb der Trochanteren, welche man am Schenkel nicht mehr als Fractur des Schenkelhalses, sondern als Fractura subtrochanterica bezeichnet.

Nach Analogie mit dem Oberschenkel wird diese Fractur des chirurgischen Halses am besten als Fractura subtuberc ularis bezeichnet.

Aber wie wir für den Oberschenkel sehen werden, dass zwischen den Fracturen, welche in den Bereich der Kapsel fallen und der Fractura subtrochanterica noch eine Form der Schenkelhalsfractur mitten drin liegt, so giebt es am Humeruskopf eine wichtige und wohl charakterisirte Fracturlinie, welche zwischen dem anatomischen und chirurgischen Halse in der Mitte liegt und durch die grösste Dicke des Kopfes, d. h. durch die Masse der Tubercula hindurchgeht.

Man darf die Fracturlinie am Humeruskopf nicht nach ihrem medialen Ende rubriciren, denn die Linien laufen bei der Fractur des anatomischen sowohl, als chirurgischen Halses, wie auch bei den zwischenliegenden Fracturen, wie die schematische Fig. 22 zeigt, ungefähr an derselben Stelle unterhalb des Kopfes aus. Maassgebend ist das laterale Ende der Fracturlinie, welches das eine Mal durch den anatomischen Hals nach oben läuft, also quer zur Achse des Kopfes, das andere Mal ganz unterhalb der Kopfanschwellung durch den chirurgischen Hals, quer zur Achse der Diaphyse, ein drittes Mal aber schräg zwischen diesen beiden Linien durch die Tuberkelmasse hindurch, an der dicksten Stelle des Kopfes.

Den Humeruskopf auch an seiner dicksten Stelle als chirurgischen Hals zu bezeichnen, hat keine Berechtigung, weder auf Grund anatomischer Anhaltspunkte, noch auf Grund hergebrachter Auffassung. Wem würde es denn für das Femur einfallen, die Trochanterenanschwellung als Hals zu bezeichnen? Ebensowenig ist es zu rechtfertigen, wenn man die durch die Tubercula und den obersten Theil der zugehörigen Spinae gebildete Auftreibung des Humeruskopfes als Hals bezeichnet. Das ist gegen jeden Sprachgebrauch. Auch ist es bei der Kürze des anatomischen Halses nicht zulässig — wir werden zu zeigen haben, dass es selbst für das Femur seine Nachtheile hat — in ähnlicher Weise wie am Oberschenkel von intra- und extracapsulärer Fractur des anatomischen Halses zu sprechen.

Digitized by Google

Vielmehr muss man sich entweder mit dem Namen der extracapsulären Fractur für alle nicht in die Kapsel fallenden Fracturen des Humeruskopfes begnügen oder für die Fractur durch die Tuberkelmasse einen neuen Namen schaffen, denjenigen der Fractura pertubercularis. Diese Fractur ist derjenigen Form der Fractur des oberen Femurrandes analog, welche wir als Fractura pertrochanterica bezeichnen (Fig. 22 und 23).

Analogieen der typischen Fracturen am obern Humerus- u. Femurende.

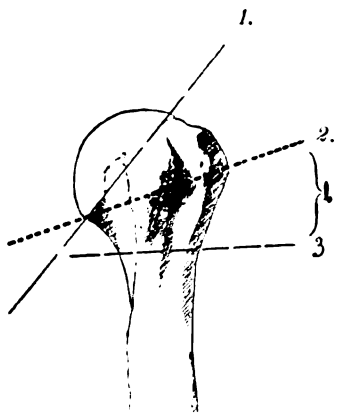

Fig. 22.

a) **Fracturae supratuberculares.**

1. Fractura colli anatomici.

b) **Fracturae infratuberculares.**

2. Fractura pertubercularis. (Fractura epiphysaria *)
3. Fractura subtubercularis. Fractura colli chirurgici.

*) Als „Fractura epiphysaria" stellt sich die Fractura pertubercularis junger Leute dar; in der Richtung der Epiphysenlinie ist sie auch bei alten Leuten die häufigste.

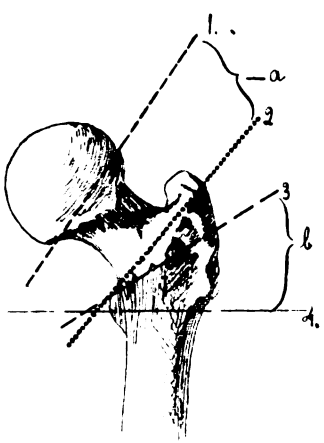

Fig. 23.

a) **Fracturae colli femoris supratrochantericae.**

1. Fractura colli femoris subcapitalis. *)
2. Fractura colli femoris intertrochanterica. **)

b) **Fracturae infratrochantericae.**

3. Fractura pertrochanterica.
4. Fractura subtrochanterica.

*) Die Fractura subcapitalis ist stets intracapsulär und umfasst auch die Fractura epiphysaria.

**) Die Fractura intertrochanterica ist in der Regel extracapsulär.

Die verschiedene Stärke und Zahl der Striche deutet die verschiedene Häufigkeit an.

Dagegen muss, wie wir sehen werden, zum Unterschied vom Humeruskopf für das Collum femoris anatomicum zwischen zwei verschiedenen Fracturformen unterschieden werden, der Fractura colli subcapitalis (intracapsularis) und intertrochanterica (extracapsularis).

Digitized by Google

Bevor wir in die Besprechung der 2 Haupttypen der Fractura infratubercularis eintreten, müssen wir hervorheben, dass zahlreiche Varietäten derselben zu Stande kommen durch die Verschiedenheit der einwirkenden Gewalt. Wir haben schon oben erwähnt, dass zur Unterscheidung weiterer Varietäten der drei anatomisch charakterisirten Typen die Aetiologie herbeigezogen werden muss. Je nachdem nämlich eine Ab- oder Adductionsbewegung, eine Extensions- oder Rotationsbewegung beim Eintritt der Fractur im Spiele ist, kommt es zu sehr erheblichen Differenzen im Verlauf der Fracturlinie und in der Stellung der Fragmente und es giebt auch hier eine Anzahl von Dislocationsformen, welche häufig sind und dem anatomischen und klinischen Bilde ein so typisches Gepräge geben, dass wir es für zweckmässig halten, die Zusammengehörigkeit der verschiedenen Typen durch Zeichnungen zu illustriren.

Fig. 24—32 stellen bekannte Typen vor. Bezüglich des Typus der Rotationsfractur verweisen wir auf Fig. 16 und 17 unserer experimentell gewonnenen Präparate. Das Präparat einer am Lebenden beobachteten Rotationsfractur mit Heilung in Dislocation ist auf Taf. 26 bei *Anger* wiedergegeben. Aus den Figuren 24—32 geht hervor, dass sowohl bei Fractura per- als subtubercularis eine Ab- oder Adductionsbewegung aetiologisch eine Rolle spielt und die Dislocationsform bedingen kann, aber nicht in gleicher Häufigkeit bei beiden Fracturformen: Bei Fractura pertubercularis ist die Adduction häufiger, bei Fractura subtubercularis die Abductionsstellung des untern Fragments. Die Extensionsstellung (nach rückwärts) des letzteren kommt speciell der Fractura pertubercularis zumal in Form der Epiphysenfractur zu. Dass Y- und L-Fractur als Combination per- und subtuberculärer Fractur vorkommt, haben wir an unseren experimentellen Präparaten illustrirt.

Aetiologie der Fractura infratubercularis.

Wie schon bei der Fractura supratubercularis hervorgehoben, kommen auch die infratuberculären Fracturen des Humeruskopfes am häufigsten zu Stande durch Gewalteinwirkung von aussen her, welche den Kopf gegen die Pfanne stösst, oder durch Stoss von unten her, welcher den Kopf gegen das Akromialgewölbe anpresst. Dies geschieht weitaus am häufigsten durch einen Fall

Digitized by Google

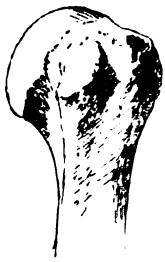

Fig. 24.
Normaler Humerus von vorne.

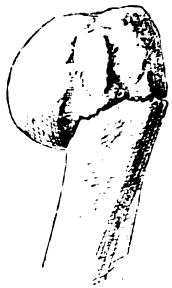

Fig. 25.
Fractura pertubercularis mit Adduction und Einkeilung von vorne gesehen. (Vgl. Fälle von *Bardenheuer* S. 145 ff, von *Gurlt* Fig. 53*a*, 53*b*, 54, 55, 67, 68*a*.

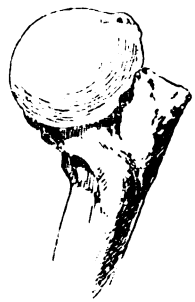

Fig. 26.
Fractura pertubercularis von medialer Seite gesehen in **Adductions-Extensionsstellung** mit hochgrad. Verschiebung d. unt. Fragments nach vorne geheilt. N. *Anger* Tf. 24 Fg. 1

Fig. 27.
Fractura pertubercularis mit Abduction und Verschiebung **nach** vorne innen. Von vorne gesehen. Vergl. die Fig. 57 **nach** *Malgaigne* bei *Bardenheuer* u. Fig. 66c nach *Gurlt*.

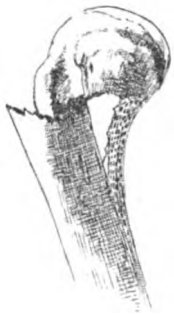

Fig. 28.
Fractura pertubercularis mit Extension und Verschiebung nach vorne, von der lateralen Seite gesehen. Typus der Epiphysenfractur im Wachsthumsalter.

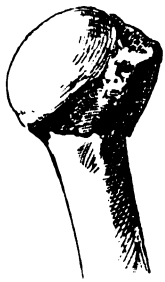

Fig. 29.
Fractura subtubercularis mit Abduction und Einkeilung, von vorne gesehen. Typisch bei alten Leuten. Vergl. Tafel 23 von *Anger* u. Fig. 57 nach *Gurlt* bei *Bardenheuer*.

Fig. 30.
Fractura subtubercularis mit Abduction und Verschiebung, **von** vorne gesehen. Häufig bei alten Leuten.

Fig. 31.
Fractura subtubercularis mit Adduction und Einkeilung. Seltenes Vorkommen. Vgl. Fig. 72 nach *Gurlt* bei *Bardenheuer*.

Fig. 32.
Fractura pertubercularis mit Fractura colli anatomici zu Y-Fractur combinirt mit Abduction und Verschiebung. Vgl. *Anger* Tafel 21 und Fig. 63 nach *Gurlt* bei *Bardenheuer*.

Digitized by Google

auf Schulter, Hand oder Ellenbogen. Allein wenn auch die Gewalteinwirkung dieselbe ist, so ist doch der Mechanismus des Zustandekommens der Fracturen unterhalb der Tubercula ein anderer als derjenige der Fracturen oberhalb. Es wirkt nämlich bei ersteren nicht nur Pfanne und Akromialgewölbe gleichsam als Amboss, gegen welchen der Kopf aufgeschlagen und so zertrümmert wird, sondern die Fixation des Kopfes durch die Kapsel und die auf dieser liegenden Sehnen wirkt als Widerstand mit. Desshalb kommt es nicht zu einer blossen Compressionsfractur, sondern zu einer Knickung und bei weiter wirkender Gewalt zu einer Verschiebung der ausserhalb des Ansatzes von Kapsel und Sehnen liegenden Theile des Humeruskopfes, und zwar ist diese Verschiebung je nach Ort und Art der einwirkenden Gewalt eine verschiedene.

Wir haben in Fig. 24—32 die Haupttypen wiedergegeben, wie sie sich auf Grund verschiedener Aetiologie auch am Lebenden nach den Symptomen unterscheiden lassen, vorausgesetzt, dass eine Verschiebung eingetreten ist.

Sowohl die Ab- als Adductionsfracturen kommen durch Fall auf die Schulter und auf Ellenbogen (resp. Hand) zu Stande. Allein die Voraussetzung der ersteren ist eine gleichzeitige Abductionsbewegung des untern gegen das obere Fragment, die Voraussetzung der letzteren eine Adductionsbewegung. Dabei finde ich in den mir zu Gebote stehenden Beobachtungen den Unterschied, dass die Abduction entweder als prädisponirende Stellung im Momente des Falles gegeben ist oder durch circumscripte Einwirkung der Gewalt auf den obersten Theil der Diaphyse zu Stande kommt, die Adduction dagegen durch die Gewalt selber in der Weise zu Stande kommt, dass zugleich mit dem Stoss von der Seite oder von hinten her der Arm an den Leib gedrückt und aufwärts gestossen wird.

Für die Art der Dislocation ist nicht ausser Acht zu lassen, dass in normaler Stellung des Arms die Gelenkfläche des Humerus nicht bloss medianwärts, sondern zugleich stark rückwärts gerichtet ist, sodass sowohl eine von aussen, als von unten wirkende Gewalt die infratuberculären Knochentheile an der Vorderfläche des durch die Kapsel und Sehnen fixirten Kopftheils zu verschieben sucht. Vollends ist dies der Fall, wenn wie gewöhnlich (aus schon früher erwähnten Gründen) der Verletzte auf den äussern hintern

Digitized by Google

Umfang der Schulter fällt, oder wenn er einen Stoss auf den Ellenbogen bei rückwärts gerichtetem Arm erfahren hat. Wir finden desshalb ausser der in Fig. 26 und 27 gezeichneten Abweichung des Fragments nach innen oder aussen gewöhnlich zugleich eine solche nach vorne, wie Fig. 28 dieselbe darstellt.

Dass die Fractur sehr oft mit Einkeilung Hand in Hand geht, hat seine Erklärung darin, dass es sich um sehr breite Bruchflächen handelt, und um eine Stelle, an welcher stärkere Corticalis mit der Spongiosa der Epiphyse zusammenstösst. Die Diaphyse keilt sich in die Epiphyse hinein und die ganze Dislocation besteht in diesem Falle darin, dass der Kopf zur Diaphyse eine andere Achsenstellung eingenommen hat. (Fig. 25. 29 und 31.)

Die Fractura subtubercularis entsteht besonders bei circumscripter Einwirkung einer Gewalt auf die Aussenfläche der Humerusdiaphyse, so bei Fall auf den Rand eines Möbels, auf eine Wurzel etc., also in der Weise, dass der Kopf an der Pfanne Widerstand findet, während unterhalb die Diaphyse, weil keine Stütze auf der medianen Seite mehr findend, nach innen abweicht.

Desshalb kommt der Fractura subtubercularis speciell die Abductionsstellung zu. Sie stimmt im klinischen Bilde mit der pertuberculären Abductionsfractur überein, nur liegt die Frakturlinie ganz unterhalb der Kopfwölbung.

Die Fractura pertubercularis entsteht in der Regel durch einen Stoss, welcher die Schulterwölbung von aussen trifft, noch öfter von unten und aussen zugleich bei an den Körper gelegtem Arm, wobei der Ellenbogen oder der hintere äussere Umfang der Tuberkelmasse den Hauptstoss auszuhalten hat. Bei durch die Bänder und Kapsel festgehaltenem Kopfe wirkt der Stoss gegen den Ellenbogen im Sinne der Adduction und Rückwärtsbewegung der Oberarmdiaphyse und diese verschiebt sich nach vorne oder nach vorne und aussen (Fig. 26 und 28).

Auch bei alten Leuten bricht bei Adduction durch Stoss gegen den Ellenbogen der Humeruskopf in der Richtung der frühern Epiphysenlinie im Gegensatz zu der Abductionsfractur durch lateralen Stoss unterhalb des Kopfes. Bei letzterem ist der Kopf in ganzer Höhe durch die Pfanne gestützt und die Diaphyse unterhalb wird allein nach innen verschoben. Bei Stoss von aussen und unten gegen den Ellenbogen wird der obere Umfang des Kopfes gegen das Akromialgewölbe angepresst und lateralwärts die Corticalis unterhalb

Digitized by Google

des gespannten oberen Kapselansatzes (Fig. 3), welcher die Tubercula festhält, auseinandergerissen, medialerseits die Diaphyse in die Epiphyse eingedrückt.

Wie weit bei dem Zustandekommen der Fractura extracapsularis eine Rotation des Armes eine Rolle spielt, ist nicht leicht zu sagen. Dass die Rotation a priori geeignet ist, ebenso wie die Ab- und Adduction, bei forcirter Bewegung den Arm ausserhalb des durch die Kapsel fixirten Theiles des Kopfes abzubrechen, liegt auf der Hand.

Die Rotation spielt eine Hauptrolle bei der Fractura epiphysaria der kleinen Kinder, wie von *Küstner* bereits hervorgehoben wurde. Es gelingt durch keine Bewegung so leicht, die noch völlig knorpelige Epiphyse bei Neugeborenen von der Diaphyse abzubrechen, wie durch forcirte Drehung.

Dass auch an Erwachsenen Rotationsfracturen eine Rolle spielen, das zeigen die Abbildungen unserer auf experimentellem Wege erzeugten Fracturen; sie laufen durch den chirurgischen Hals durch bis in die Tuberkelmasse hinein; ihr Beginn kann weit abwärts in der Diaphyse sein.

Wir haben gezeigt, wie sich experimentell die nach klinischen Beobachtungen construirten Entstehungsmechanismen darthun lassen und hingewiesen auf die Differenz im Zustandekommen der beiden Formen von pertuberculärer und subtuberculärer Fractur: Bei Fig. 7 hat eine Gewalt direct auf die Tuberkelmasse von der lateralen Seite her gewirkt, in Fig. 6 ein Druck von unten in der Achse des Gliedes. Bei beiden zeigt sich auf der Aussenfläche des Humerus die typische Fracturlinie der Fractura pertubercularis.

Bei Figur 13 und 14 hat ein Schlag die Aussenfläche der Diaphyse getroffen; in beiden Fällen ist eine ziemlich reine Querfractur am obersten Ende der Diaphyse im Bereich des *Heitzmann*'schen Collum chirurgicum zu Stande gekommen (neben einer Diaphysenfractur weiter unten).

In Fig. 14 hat ein Schlag auf die Aussenseite der Kopfwölbung gleichzeitig die Fractura per- und subtubercularis zu Stande gebracht.

Völlig analog ist der Fracturverlauf bei reinen Seitenbewegungen ohne Stoss in Fig. 11 und 12, wo bei fixirtem Kopf ein Mal Ab-, das zweite Mal Adductionsbewegung gemacht wurde;

Digitized by Google

bemerkenswerther Weise ist zwischen reiner Ab- und Adduction kein Unterschied in der Richtung der Fractur. Es sind beides Fälle, wo die Fracturlinie zum Theil durch, zum Theil unterhalb der Tuberkelmasse verläuft, Formen, die auch am Lebenden nicht selten sind.

Dass man nach den den Sammlungen entnommenen Präparaten zwischen Ab- und Adductionsfracturen sehr gut unterscheiden kann, das illustriren wir durch die 2 folgenden Abbildungen.

Fig. 33 entnehmen wir der Tafel 25 des „Traité iconographique des maladies chirurgicales“ von *B. Anger*, Paris, 1886, aber wir

Fig. 33.

Fractura infratubercularis mit Einkeilung in Abductionsstellung.
Nach *Anger*, Tafel 35, Fig. 1.

könnten eine ganze Zahl von Abbildungen reproduciren, welche *Bardenheuer* in seiner gründlichen Arbeit in der Deutschen Chirurgie zusammengestellt hat. Solche extracapsuläre Abductionsfracturen finden sich daselbst unrichtigerweise unter dem Capitel der Fracturen des anatomischen Halses: Fig. 51, Fig. 57 nach *Malgaigne*, Fig. 75 nach *Gurlt*.

Die Adductionsfractur illustriren wir durch Fig. 34 und 35 nach einem sehr schönen Präparat unserer eigenen Sammlung. Die Corticalis und Diaphyse am medialen Umfang ist hier in die Spongiosa des Kopfes hineingetrieben und man sieht sehr gut, dass die Knickungsstelle auf der lateralen Seite nicht ganz in gleicher Höhe sich befindet, sondern etwas höher durch den untern Theil

Digitized by Google

der Tubercula hindurch geht. Im Präparat ist die Bicepssehne erhalten. [1])

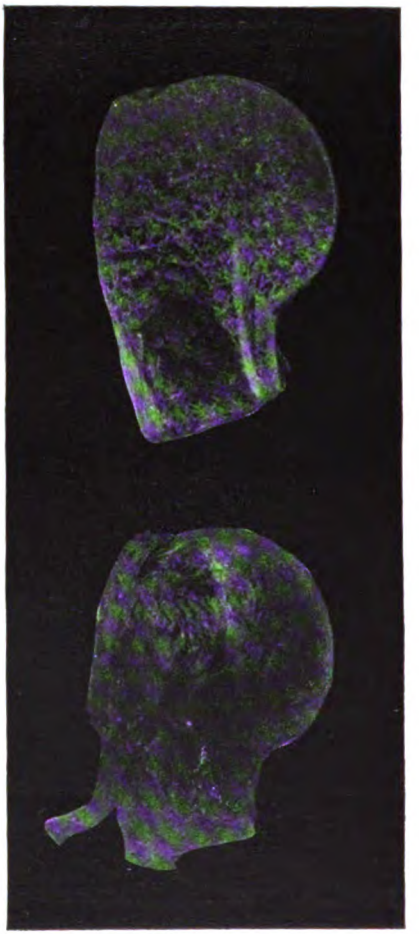

Fig. 34 und 35.
Fractura infratubercularis mit Adduction und Einkeilung, von vorne gesehen; die obere Figur stellt einen Frontalschnitt dar.

[1]) Ganz analog diesem Präparat sind eine Anzahl Abbildungen, welche freilich bei *Bardenheuer* unter anderem Titel stehen, bei denen aber der Fracturverlauf ganz deutlich die Fractura subtubercularis anzeigt. Wir verweisen auf Abbildung 53 *a* und *b* in dem *Bardenheuer*'schen Werk, nach *Gurlt*, Fig. 54 und 55 nach *Malgaigne*, Fig. 67 nach *Gurlt*, Fig. 68 *a* und *b*, Fig. 72 und 73 nach *Gurlt*. (Letzteres Präparat weist die Eigenthümlichkeit auf, dass nicht wie gewöhnlich die Diaphyse in die Epiphyse, sondern umgekehrt die Epiphyse in die Diaphyse eingekeilt ist); ferner Fig. 74 nach *Gurlt*. Als Varietät der Epiphysenbrüche gehören hieher die Abbildungen 63 nach *Gurlt* und 66 *a* und *b* nach *Moore (Hamilton)*.

Digitized by Google

Die Einkeilung darbietenden Präparate sind sehr instructiv für die zwei Fracturtypen, dagegen sind die Heilungspräparate mit starker Verschiebung kaum brauchbar für die Frage der Dislocation bei der infratuberculären Fractur.

Da hier die Verbindung lockerer ist, so sind entweder Repositionsversuche gemacht oder durch Bewegungen secundäre Verschiebungen zu Stande gekommen zur Zeit, als das Präparat gewonnen wurde. Für die Deutung dieser Präparate ist man auf die Controle durch klinische Beobachtung angewiesen.

Fig. 33.
Von vorne gesehen.

Fractura subtubercularis capitis humeri mit Verschiebung in starker Abductionsstellung geheilt.
Nach *Gurlt.*

Diese lehrt uns, dass, wie wir bei Einkeilung zwei Typen der infratuberculären Fractur unterscheiden müssen, wir auch bei starker Dislocation ad latus die beiden Hauptformen der Ab- und Adductionsfractur festhalten können — eine Unterscheidung, welche desshalb grosse Wichtigkeit hat, weil die verschiedenen Varietäten eine völlig andere Behandlung verlangen und, wenn bloss als infratuberculäre oder extracapsuläre Fractur diagnosticirt und behandelt, in starker Dislocation heilen können, wie eine Reihe von Präparaten bezeugt, welche *Anger* und *Malgaigne* und *Gurlt* (und *Bardenheuer* Fig. 70 *a*, 71, 75, 77) abbilden.

Wir geben für solche schlechte Fracturheilungen eine Skizze aus *Anger* (Taf. 24), eine Adductionsfractur betreffend, bei welcher das untere Fragment ganz bedeutend nach vorne und nach aussen

Digitized by Google

abgewichen, aber dennoch knöchern angeheilt ist. Ferner geben wir eine Skizze zur Abductionsfractur nach *Gurlt*, wo zwischen oberem und unterem Fragment ein nach aussen offener Winkel besteht von circa 140°.

Die Fractura epiphysaria bietet ebenfalls die beiden Varietäten der Abductions- und Adductionsfractur, allein die letztere Form ist die entschieden häufigere und schon frühere Autoren haben betont, dass bei jungen Individuen das untere Fragment oft nach aussen und vorne abweiche. Wir sind nicht weniger als 8 Mal in der Lage gewesen, wegen Adductionsfractur im Bereich der Epiphysenlinie bei wachsenden Individuen später Resectionen des nach vorne oder vorne aussen abgewichenen untern Fragmentes zu machen und sind desshalb über die Art der Dislocation der Fragmente in diesen Fällen genau unterrichtet. Die Hauptdislocation ist diejenige des untern Fragments nach vorne, wie Fig. 28 einen Fall darstellt. Dabei kann das Fragment gleichzeitig nach aussen abgewichen sein, in anderen Fällen nach innen, wie wir in einem 9. letzthin operirten Falle nach Typus der Fig. 27 constatirten, bloss mit noch viel stärkerer Abweichung der Fragmente. Letzteres ist die Abductionsfractur.

Beim Neugebornen kommt die Fractura epiphysaria in der Weise vor, dass die ganze, noch völlig knorpelige Epiphyse abbricht. Man hat sie namentlich beim Geburtsact entstehen sehen, und nach den Angaben von *Küstner* kommt sie zu Stande durch einen quer wirkenden Druck von hinten oder von innen und besonders durch Rotation. Bei dieser wird der Kopf festgehalten durch die Kapsel, es geht nur die Diaphyse bei forcirter Rotation mit, und an der lockern Verbindungsstelle von Epiphysenknorpel und Knochen reisst die Nahtfuge durch und die Diaphyse tritt wie ein luxirter Humeruskopf durch den Periostriss hindurch.

Warum diese Fractur bei Neugebornen sich mehr dem Verlauf der Fractura subtubercularis nähert, erhellt ohne Weiteres aus dem Verhalten des Epiphysenknorpels zu dieser Zeit (Fig. 37). Aus der beigegebenen Abbildung nach *Küstner*[1]) ist zu ersehen, dass bei der Geburt der eigentliche Oberarmkopf wie die Tuberkelmasse noch in toto knorpelig sind und die Knorpelfuge weiter gegen die Diaphyse, nahezu an der Stelle des chirurgischen Halses liegt.

[1]) Verletzungen des Kindes bei der Geburt. Stuttgart. 1889.

Digitized by Google

In diesem Alter lässt sich also der Unterschied von Fractura per- und subtubercularis noch nicht machen, sondern bloss die infratuberculäre Fractur von der supratuberculären trennen. Die Fractura infratubercularis der Neugebornen ist wesentlich eine Rotations-

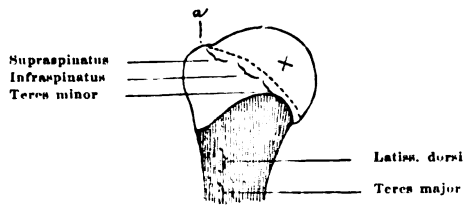

Fig. 37.
Frontaler Schnitt durch das obere Humerusende des Neugebornen: die Insertionen der Rotatoren sind schematisch darauf verzeichnet. + Stelle, wo sich im 3. Lebensmonat der erste Knochenkern zeigt. *a* Tuberculum majus (nach *Küstner*).

fractur, auch in Bezug auf die bleibende Verschiebung der Fragmente gegen einander, aber sie ist von dem Bilde der Rotationsfractur Erwachsener völlig verschieden. Wie letztere im Präparat bei mangelhafter Heilung aussieht und typisch ist für die Spiralfractur, illustriren wir durch eine Copie aus *Anger*, Taf. 26, Fig. 1.

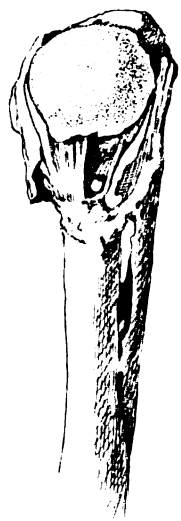

Fig. 38.
Rotationsfractur des oberen Humerusendes mit Dislocation gehei

Digitized by Google

Nachdem wir über die anatomischen Verhältnisse bei den beiden Hauptformen von infratuberculärer Fractur und über ihre durch aetiologische Momente gegebenen Varietäten aufgeklärt sind, wollen wir durch Anführung einiger ausgewählter eigener Beobachtungen das klinische Bild kennzeichnen, bevor wir eine zusammenhängende Besprechung der Symptomatologie, Prognose und Therapie geben.

Beobachtung 4.

Fractura pertubercularis capitis humeri dextri.

Abductionsstellung des Arms mit erhaltener Deltoideuswölbung wie bei Fractur des chirurgischen Halses. Als Zeichen, dass keine Luxation, ergiebt sich sofort eine ganz exquisite allseitige falsche Beweglichkeit, zumal bei Adduction und bei Rotationen. Auch ist der Kopf in der Axilla nicht zu fühlen, dagegen das untere Fragment, dessen Kante mit aller Deutlichkeit auch auf der Vorderfläche palpabel ist. Es wird constatirt, dass der Kopf oberhalb dieser Kante bei Rotationen nicht mitgeht. Crepitation deutlich. Als Anhaltspunkt wie die Fractur entstanden ist, nämlich durch Stoss von unten und aussen, dient eine starke Schürfung am Ellenbogen.

Gurtner, Ernst, 16 Jahre alt.

Aufnahme am 7. Juni 1895.

Anamnese vom 8. Juni 1895. Gestern 7. Juni gegen 1 Uhr Nachmittags war Patient damit beschäftigt, von einem Strohstock Strohbürden durch die etwa 1 m breite Lücke zwischen Stock und Einfahrt in's Futtertenn hinunterzuwerfen. Der Stock war nicht fest, die Bürden, auf denen Patient stand, wichen nach unten aus und glitschten mit sammt dem Burschen hinunter in's Tenn, aus einer Höhe von 3—4 m. Patient stürzte mit der rechten Schulter voran, den Arm am Leib angelegt, auf das mit Steinen gepflasterte Tenn. Er konnte angeblich nicht selbst aufstehen, wurde aber gleich auf die Beine gestellt. Der Arm soll am Körper heruntergehangen haben und konnte keine Bewegung ausführen. Erst nach der Untersuchung und den vom Arzt Nachmittags etwa um 4 Uhr ausgeführten Bewegungen konnte Patient einige Bewegungen mit seinem verletzten Arm ausführen. Patient wurde als Nothfall dem Inselspital zugeschickt.

Status. Der rechte Oberarm steht in leichter Abductionsstellung in einem Winkel von etwa 25° und zeigt im obern Drittel eine Einknickung. Die Schulterwölbung ist nicht abgeplattet, sie ist im Gegentheil sehr stark. Vorn innerhalb des Akromion ist die Haut in ziemlicher Ausdehnung

Digitized by Google

dunkelblau verfärbt. Am Ellenbogen ist hinten aussen eine leichte Hautschürfung zu constatiren. Die Achse des Oberarms fällt nach innen vom Akromion. In der Gegend des Processus coracoideus keine besondere Vorwölbung. Der Arm ist nach allen Seiten passiv leicht beweglich ohne elastischen Widerstand, speciell die Adduction leicht ausführbar. Dabei fühlt man deutlich Crepitation. Die Palpation ohne Narkose ergiebt wegen der starken Schwellung und Schmerzhaftigkeit keinen brauchbaren Befund. In Narkose fühlt man, dass bei Fixation des Kopfes im

Fig. 39.

Fractura pertubercularis mit Abductionsstellung und Achsenabweichung des Oberarms wie bei Luxation und bei Fractur durch das Collum chirurgicum. Dabei ist aber die Schulterwölbung erhalten.

Bereich der Tubercula und Ausführung von Rotationen, dass der Kopf nicht mitgeht, hinwiederum lässt sich beim Vorstossen der obere innere Rand des unteren Fragmentes in der Achselhöhle fühlen (vgl. Fig. 39).

Der Allgemeinstatus bietet normale Verhältnisse.

Klinische Vorstellung. 8. Juni 1895. Nach der Untersuchung kann es sich handeln um eine Luxation nach vorn unten oder um einen Bruch am oberen Humerusende. Die Achse des Humerus fällt entschieden nach innen vom Akromion. Gegen Luxation spricht das Fehlen der Abflachung der äussern Schulterwölbung. Bei vorhandener Vorwölbung ist an eine Fractur zu denken.

Digitized by Google

auf Schulter, Hand oder Ellenbogen. Allein wenn auch die Gewalteinwirkung dieselbe ist, so ist doch der Mechanismus des Zustandekommens der Fracturen unterhalb der Tubercula ein anderer als derjenige der Fracturen oberhalb. Es wirkt nämlich bei ersteren nicht nur Pfanne und Akromialgewölbe gleichsam als Amboss, gegen welchen der Kopf aufgeschlagen und so zertrümmert wird, sondern die Fixation des Kopfes durch die Kapsel und die auf dieser liegenden Sehnen wirkt als Widerstand mit. Desshalb kommt es nicht zu einer blossen Compressionsfractur, sondern zu einer Knickung und bei weiter wirkender Gewalt zu einer Verschiebung der ausserhalb des Ansatzes von Kapsel und Sehnen liegenden Theile des Humeruskopfes, und zwar ist diese Verschiebung je nach Ort und Art der einwirkenden Gewalt eine verschiedene.

Wir haben in Fig. 24—32 die Haupttypen wiedergegeben, wie sie sich auf Grund verschiedener Aetiologie auch am Lebenden nach den Symptomen unterscheiden lassen, vorausgesetzt, dass eine Verschiebung eingetreten ist.

Sowohl die Ab- als Adductionsfracturen kommen durch Fall auf die Schulter und auf Ellenbogen (resp. Hand) zu Stande. Allein die Voraussetzung der ersteren ist eine gleichzeitige Abductionsbewegung des untern gegen das obere Fragment, die Voraussetzung der letzteren eine Adductionsbewegung. Dabei finde ich in den mir zu Gebote stehenden Beobachtungen den Unterschied, dass die Abduction entweder als prädisponirende Stellung im Momente des Falles gegeben ist oder durch circumscripte Einwirkung der Gewalt auf den obersten Theil der Diaphyse zu Stande kommt, die Adduction dagegen durch die Gewalt selber in der Weise zu Stande kommt, dass zugleich mit dem Stoss von der Seite oder von hinten her der Arm an den Leib gedrückt und aufwärts gestossen wird.

Für die Art der Dislocation ist nicht ausser Acht zu lassen, dass in normaler Stellung des Arms die Gelenkfläche des Humerus nicht bloss medianwärts, sondern zugleich stark rückwärts gerichtet ist, sodass sowohl eine von aussen, als von unten wirkende Gewalt die infratuberculären Knochentheile an der Vorderfläche des durch die Kapsel und Sehnen fixirten Kopftheils zu verschieben sucht. Vollends ist dies der Fall, wenn wie gewöhnlich (aus schon früher erwähnten Gründen) der Verletzte auf den äussern hintern

Digitized by Google

Umfang der Schulter fällt, oder wenn er einen Stoss auf den Ellenbogen bei rückwärts gerichtetem Arm erfahren hat. Wir finden desshalb ausser der in Fig. 26 und 27 gezeichneten Abweichung des Fragments nach innen oder aussen gewöhnlich zugleich eine solche nach vorne, wie Fig. 28 dieselbe darstellt.

Dass die Fractur sehr oft mit Einkeilung Hand in Hand geht, hat seine Erklärung darin, dass es sich um sehr breite Bruchflächen handelt, und um eine Stelle, an welcher stärkere Corticalis mit der Spongiosa der Epiphyse zusammenstösst. Die Diaphyse keilt sich in die Epiphyse hinein und die ganze Dislocation besteht in diesem Falle darin, dass der Kopf zur Diaphyse eine andere Achsenstellung eingenommen hat. (Fig. 25. 29 und 31.)

Die Fractura subtubercularis entsteht besonders bei circumscripter Einwirkung einer Gewalt auf die Aussenfläche der Humerusdiaphyse, so bei Fall auf den Rand eines Möbels, auf eine Wurzel etc., also in der Weise, dass der Kopf an der Pfanne Widerstand findet, während unterhalb die Diaphyse, weil keine Stütze auf der medianen Seite mehr findend, nach innen abweicht.

Desshalb kommt der Fractura subtubercularis speciell die Abductionsstellung zu. Sie stimmt im klinischen Bilde mit der pertuberculären Abductionsfractur überein, nur liegt die Frakturlinie ganz unterhalb der Kopfwölbung.

Die Fractura pertubercularis entsteht in der Regel durch einen Stoss, welcher die Schulterwölbung von aussen trifft, noch öfter von unten und aussen zugleich bei an den Körper gelegtem Arm, wobei der Ellenbogen oder der hintere äussere Umfang der Tuberkelmasse den Hauptstoss auszuhalten hat. Bei durch die Bänder und Kapsel festgehaltenem Kopfe wirkt der Stoss gegen den Ellenbogen im Sinne der Adduction und Rückwärtsbewegung der Oberarmdiaphyse und diese verschiebt sich nach vorne oder nach vorne und aussen (Fig. 26 und 28).

Auch bei alten Leuten bricht bei Adduction durch Stoss gegen den Ellenbogen der Humeruskopf in der Richtung der frühern Epiphysenlinie im Gegensatz zu der Abductionsfractur durch lateralen Stoss unterhalb des Kopfes. Bei letzterem ist der Kopf in ganzer Höhe durch die Pfanne gestützt und die Diaphyse unterhalb wird allein nach innen verschoben. Bei Stoss von aussen und unten gegen den Ellenbogen wird der obere Umfang des Kopfes gegen das Akromialgewölbe angepresst und lateralwärts die Corticalis unterhalb

Digitized by Google

des gespannten oberen Kapselansatzes (Fig. 3), welcher die Tuberkula festhält, auseinandergerissen, medialerseits die Diaphyse in die Epiphyse eingedrückt.

Wie weit bei dem Zustandekommen der Fractura extracapsularis eine Rotation des Armes eine Rolle spielt, ist nicht leicht zu sagen. Dass die Rotation a priori geeignet ist, ebenso wie die Ab- und Adduction, bei forcirter Bewegung den Arm ausserhalb des durch die Kapsel fixirten Theiles des Kopfes abzubrechen, liegt auf der Hand.

Die Rotation spielt eine Hauptrolle bei der Fractura epiphysaria der kleinen Kinder, wie von *Küstner* bereits hervorgehoben wurde. Es gelingt durch keine Bewegung so leicht, die noch völlig knorpelige Epiphyse bei Neugeborenen von der Diaphyse abzubrechen, wie durch forcirte Drehung.

Dass auch an Erwachsenen Rotationsfracturen eine Rolle spielen, das zeigen die Abbildungen unserer auf experimentellem Wege erzeugten Fracturen; sie laufen durch den chirurgischen Hals durch bis in die Tuberkelmasse hinein; ihr Beginn kann weit abwärts in der Diaphyse sein.

Wir haben gezeigt, wie sich experimentell die nach klinischen Beobachtungen construirten Entstehungsmechanismen darthun lassen und hingewiesen auf die Differenz im Zustandekommen der beiden Formen von pertuberculärer und subtuberculärer Fractur: Bei Fig. 7 hat eine Gewalt direct auf die Tuberkelmasse von der lateralen Seite her gewirkt, in Fig. 6 ein Druck von unten in der Achse des Gliedes. Bei beiden zeigt sich auf der Aussenfläche des Humerus die typische Fracturlinie der Fractura pertubercularis.

Bei Figur 13 und 14 hat ein Schlag die Aussenfläche der Diaphyse getroffen; in beiden Fällen ist eine ziemlich reine Querfractur am obersten Ende der Diaphyse im Bereich des *Heitzmann*'schen Collum chirurgicum zu Stande gekommen (neben einer Diaphysenfractur weiter unten).

In Fig. 14 hat ein Schlag auf die Aussenseite der Kopfwölbung gleichzeitig die Fractura per- und subtubercularis zu Stande gebracht.

Völlig analog ist der Fracturverlauf bei reinen Seitenbewegungen ohne Stoss in Fig. 11 und 12, wo bei fixirtem Kopf ein Mal Ab-, das zweite Mal Adductionsbewegung gemacht wurde;

Digitized by Google

bemerkenswerther Weise ist zwischen reiner Ab- und Adduction kein Unterschied in der Richtung der Fractur. Es sind beides Fälle, wo die Fracturlinie zum Theil durch, zum Theil unterhalb der Tuberkelmasse verläuft, Formen, die auch am Lebenden nicht selten sind.

Dass man nach den den Sammlungen entnommenen Präparaten zwischen Ab- und Adductionsfracturen sehr gut unterscheiden kann, das illustriren wir durch die 2 folgenden Abbildungen.

Fig. 33 entnehmen wir der Tafel 25 des „Traité iconographique des maladies chirurgicales“ von *B. Anger*, Paris, 1886, aber wir

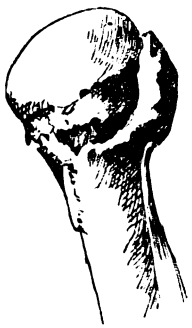

Fig. 33.

Fractura infratubercularis mit Einkeilung in Abductionsstellung.
Nach *Anger*, Tafel 35, Fig. 1.

könnten eine ganze Zahl von Abbildungen reproduciren, welche *Bardenheuer* in seiner gründlichen Arbeit in der Deutschen Chirurgie zusammengestellt hat. Solche extracapsuläre Abductionsfracturen finden sich daselbst unrichtigerweise unter dem Capitel der Fracturen des anatomischen Halses: Fig. 51, Fig. 57 nach *Malgaigne*, Fig. 75 nach *Gurlt*.

Die Adductionsfractur illustriren wir durch Fig. 34 und 35 nach einem sehr schönen Präparat unserer eigenen Sammlung. Die Corticalis und Diaphyse am medialen Umfang ist hier in die Spongiosa des Kopfes hineingetrieben und man sieht sehr gut, dass die Knickungsstelle auf der lateralen Seite nicht ganz in gleicher Höhe sich befindet, sondern etwas höher durch den untern Theil

Digitized by Google

der Tubercula hindurch geht. Im Präparat ist die Bicepssehne erhalten.[1])

Fig. 34 und 35.
Fractura infratubercularis mit Adduction und Einkeilung, von vorne gesehen; die obere Figur stellt einen Frontalschnitt dar.

[1]) Ganz analog diesem Präparat sind eine Anzahl Abbildungen, welche freilich bei *Bardenheuer* unter anderem Titel stehen, bei denen aber der Fracturverlauf ganz deutlich die Fractura subtubercularis anzeigt. Wir verweisen auf Abbildung 53 *a* und *b* in dem *Bardenheuer*'schen Werk, nach *Gurlt*, Fig. 54 und 55 nach *Malgaigne*, Fig. 67 nach *Gurlt*, Fig. 68 *a* und *b*, Fig. 72 und 73 nach *Gurlt*. (Letzteres Präparat weist die Eigenthümlichkeit auf, dass nicht wie gewöhnlich die Diaphyse in die Epiphyse, sondern umgekehrt die Epiphyse in die Diaphyse eingekeilt ist); ferner Fig. 74 nach *Gurlt*. Als Varietät der Epiphysenbrüche gehören hieher die Abbildungen 63 nach *Gurlt* und 66 *a* und *b* nach *Moore (Hamilton)*.

Digitized by Google

Die Einkeilung darbietenden Präparate sind sehr instructiv für die zwei Fracturtypen, dagegen sind die Heilungspräparate mit starker Verschiebung kaum brauchbar für die Frage der Dislocation bei der infratuberculären Fractur.

Da hier die Verbindung lockerer ist, so sind entweder Repositionsversuche gemacht oder durch Bewegungen secundäre Verschiebungen zu Stande gekommen zur Zeit, als das Präparat gewonnen wurde. Für die Deutung dieser Präparate ist man auf die Controle durch klinische Beobachtung angewiesen.

Fig. 35.
Von vorne gesehen.
Fractura subtubercularis capitis humeri mit Verschiebung in starker Abductionsstellung geheilt.
Nach *Gurlt*.

Diese lehrt uns, dass, wie wir bei Einkeilung zwei Typen der infratuberculären Fractur unterscheiden müssen, wir auch bei starker Dislocation ad latus die beiden Hauptformen der Ab- und Adductionsfractur festhalten können — eine Unterscheidung, welche desshalb grosse Wichtigkeit hat, weil die verschiedenen Varietäten eine völlig andere Behandlung verlangen und, wenn bloss als infratuberculäre oder extracapsuläre Fractur diagnosticirt und behandelt, in starker Dislocation heilen können, wie eine Reihe von Präparaten bezeugt, welche *Anger* und *Malgaigne* und *Gurlt* (und *Bardenheuer* Fig. 70 *a*, 71, 75, 77) abbilden.

Wir geben für solche schlechte Fracturheilungen eine Skizze aus *Anger* (Taf. 24), eine Adductionsfractur betreffend, bei welcher das untere Fragment ganz bedeutend nach vorne und nach aussen

Digitized by Google

abgewichen, aber dennoch knöchern angeheilt ist. Ferner geben wir eine Skizze zur Abductionsfractur nach *Gurlt*, wo zwischen oberem und unterem Fragment ein nach aussen offener Winkel besteht von circa 140°.

Die Fractura epiphysaria bietet ebenfalls die beiden Varietäten der Abductions- und Adductionsfractur, allein die letztere Form ist die entschieden häufigere und schon frühere Autoren haben betont, dass bei jungen Individuen das untere Fragment oft nach aussen und vorne abweiche. Wir sind nicht weniger als 8 Mal in der Lage gewesen, wegen Adductionsfractur im Bereich der Epiphysenlinie bei wachsenden Individuen später Resectionen des nach vorne oder vorne aussen abgewichenen untern Fragmentes zu machen und sind desshalb über die Art der Dislocation der Fragmente in diesen Fällen genau unterrichtet. Die Hauptdislocation ist diejenige des untern Fragments nach vorne, wie Fig. 28 einen Fall darstellt. Dabei kann das Fragment gleichzeitig nach aussen abgewichen sein, in anderen Fällen nach innen, wie wir in einem 9. letzthin operirten Falle nach Typus der Fig. 27 constatirten, bloss mit noch viel stärkerer Abweichung der Fragmente. Letzteres ist die Abductionsfractur.

Beim Neugebornen kommt die Fractura epiphysaria in der Weise vor, dass die ganze, noch völlig knorpelige Epiphyse abbricht. Man hat sie namentlich beim Geburtsact entstehen sehen, und nach den Angaben von *Küstner* kommt sie zu Stande durch einen quer wirkenden Druck von hinten oder von innen und besonders durch Rotation. Bei dieser wird der Kopf festgehalten durch die Kapsel, es geht nur die Diaphyse bei forcirter Rotation mit, und an der lockern Verbindungsstelle von Epiphysenknorpel und Knochen reisst die Nahtfuge durch und die Diaphyse tritt wie ein luxirter Humeruskopf durch den Periostriss hindurch.

Warum diese Fractur bei Neugebornen sich mehr dem Verlauf der Fractura subtubercularis nähert, erhellt ohne Weiteres aus dem Verhalten des Epiphysenknorpels zu dieser Zeit (Fig. 37). Aus der beigegebenen Abbildung nach *Küstner*[1]) ist zu ersehen, dass bei der Geburt der eigentliche Oberarmkopf wie die Tuberkelmasse noch in toto knorpelig sind und die Knorpelfuge weiter gegen die Diaphyse, nahezu an der Stelle des chirurgischen Halses liegt.

[1]) Verletzungen des Kindes bei der Geburt. Stuttgart. 1889.

Digitized by Google

In diesem Alter lässt sich also der Unterschied von Fractura per- und subtubercularis noch nicht machen, sondern bloss die infratuberculäre Fractur von der supratuberculären trennen. Die Fractura infratubercularis der Neugebornen ist wesentlich eine Rotations-

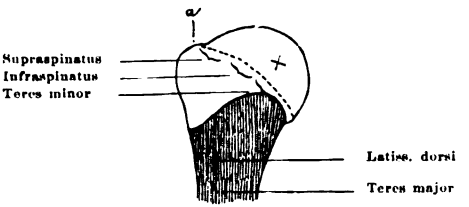

Fig. 37.
Frontaler Schnitt durch das obere Humerusende des Neugebornen: die Insertionen der Rotatoren sind schematisch darauf verzeichnet. + Stelle, wo sich im 3. Lebensmonat der erste Knochenkern zeigt. *a* Tuberculum majus (nach *Küstner*).

fractur, auch in Bezug auf die bleibende Verschiebung der Fragmente gegen einander, aber sie ist von dem Bilde der Rotationsfractur Erwachsener völlig verschieden. Wie letztere im Präparat bei mangelhafter Heilung aussieht und typisch ist für die Spiralfractur, illustriren wir durch eine Copie aus *Anger*, Taf. 26, Fig. 1.

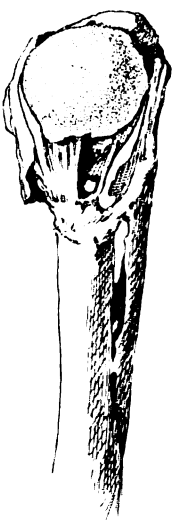

Fig. 38.
Rotationsfractur des oberen Humerusendes mit Dislocation gehei

Digitized by Google

Nachdem wir über die anatomischen Verhältnisse bei den beiden Hauptformen von infratuberculärer Fractur und über ihre durch aetiologische Momente gegebenen Varietäten aufgeklärt sind, wollen wir durch Anführung einiger ausgewählter eigener Beobachtungen das klinische Bild kennzeichnen, bevor wir eine zusammenhängende Besprechung der Symptomatologie, Prognose und Therapie geben.

Beobachtung 4.

Fractura pertubercularis capitis humeri dextri.

Abductionsstellung des Arms mit erhaltener Deltoideuswölbung wie bei Fractur des chirurgischen Halses. Als Zeichen, dass keine Luxation, ergiebt sich sofort eine ganz exquisite allseitige falsche Beweglichkeit, zumal bei Adduction und bei Rotationen. Auch ist der Kopf in der Axilla nicht zu fühlen, dagegen das untere Fragment, dessen Kante mit aller Deutlichkeit auch auf der Vorderfläche palpabel ist. Es wird constatirt, dass der Kopf oberhalb dieser Kante bei Rotationen nicht mitgeht. Crepitation deutlich. Als Anhaltspunkt wie die Fractur entstanden ist, nämlich durch Stoss von unten und aussen, dient eine starke Schürfung am Ellenbogen.

Gurtner, Ernst, 16 Jahre alt.

Aufnahme am 7. Juni 1895.

Anamnese vom 8. Juni 1895. Gestern 7. Juni gegen 1 Uhr Nachmittags war Patient damit beschäftigt, von einem Strohstock Strohbürden durch die etwa 1 m breite Lücke zwischen Stock und Einfahrt in's Futtertenn hinunterzuwerfen. Der Stock war nicht fest, die Bürden, auf denen Patient stand, wichen nach unten aus und glitschten mit sammt dem Burschen hinunter in's Tenn, aus einer Höhe von 3—4 m. Patient stürzte mit der rechten Schulter voran, den Arm am Leib angelegt, auf das mit Steinen gepflasterte Tenn. Er konnte angeblich nicht selbst aufstehen, wurde aber gleich auf die Beine gestellt. Der Arm soll am Körper heruntergehangen haben und konnte keine Bewegung ausführen. Erst nach der Untersuchung und den vom Arzt Nachmittags etwa um 4 Uhr ausgeführten Bewegungen konnte Patient einige Bewegungen mit seinem verletzten Arm ausführen. Patient wurde als Nothfall dem Inselspital zugeschickt.

Status. Der rechte Oberarm steht in leichter Abductionsstellung in einem Winkel von etwa 25° und zeigt im obern Drittel eine Einknickung. Die Schulterwölbung ist nicht abgeplattet, sie ist im Gegentheil sehr stark. Vorn innerhalb des Akromion ist die Haut in ziemlicher Ausdehnung

Digitized by Google

dunkelblau verfärbt. Am Ellenbogen ist hinten aussen eine leichte Hautschürfung zu constatiren. Die Achse des Oberarms fällt nach innen vom Akromion. In der Gegend des Processus coracoideus keine besondere Vorwölbung. Der Arm ist nach allen Seiten passiv leicht beweglich ohne elastischen Widerstand, speciell die Adduction leicht ausführbar. Dabei fühlt man deutlich Crepitation. Die Palpation ohne Narkose ergiebt wegen der starken Schwellung und Schmerzhaftigkeit keinen brauchbaren Befund. In Narkose fühlt man, dass bei Fixation des Kopfes im

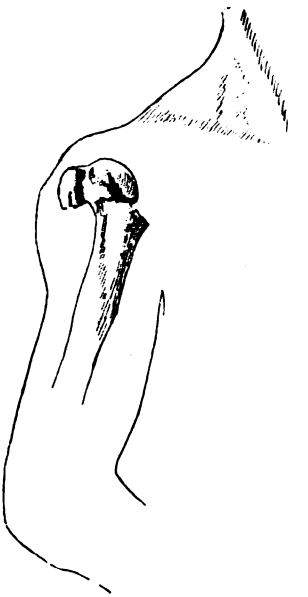

Fig. 39.

Fractura pertubercularis mit Abductionsstellung und Achsenabweichung des Oberarms wie bei Luxation und bei Fractur durch das Collum chirurgicum. Dabei ist aber die Schulterwölbung erhalten.

Bereich der Tubercula und Ausführung von Rotationen, dass der Kopf nicht mitgeht, hinwiederum lässt sich beim Vorstossen der obere innere Rand des unteren Fragmentes in der Achselhöhle fühlen (vgl. Fig. 39).

Der Allgemeinstatus bietet normale Verhältnisse.

Klinische Vorstellung. 8. Juni 1895. Nach der Untersuchung kann es sich handeln um eine Luxation nach vorn unten oder um einen Bruch am oberen Humerusende. Die Achse des Humerus fällt entschieden nach innen vom Akromion. Gegen Luxation spricht das Fehlen der Abflachung der äussern Schulterwölbung. Bei vorhandener Vorwölbung ist an eine Fractur zu denken.

Digitized by Google

Das Bild bei Luxation kann sich freilich dadurch ändern, dass starker Bluterguss vorhanden ist, welcher die Vorwölbung wieder herstellt.

Patient hat eine Schürfung am Ellenbogen und scheint auch einen Stoss von unten erhalten zu haben, was für Fractur sprechen würde.

Crepitation ist nachweislich. Sie kann aber auch bei Luxation sich finden durch die häufige Complication mit Abrissfractur.

Längenmessung rechts 30 cm, links 30 cm, also keine Verlängerung, welche für Luxation sprechen würde, eher eine leichte Verkürzung. Wenn eine Luxation vorhanden wäre, so wäre die Kapsel so weit sie erhalten ist gespannt, also gewisse Bewegungen unmöglich. Rotation ist aber hier sehr leicht ausführbar, kein Widerstand zu fühlen, was für Fractur spricht. Man hat sich nun zu überzeugen, ob von der Axilla aus das untere, von aussen das obere vorspringende Knochenfragment zu fühlen ist. Die Adduction geht sehr leicht, im Gegensatz zu dem Verhalten bei Luxation. Crepitation ist fühlbar, nicht aber ein deutliches Fragment, von der Axilla aus. Das Heraufstossen ist schmerzhaft.

In Narkose wird das Vorhandensein einer Fractura pertubercularis, wie Fig. 39 dieselbe skizzirt, sicher gestellt, mit Abweichung des untern Fragments nach vorne innen.

Beobachtung 5.

Fractura pertubercularis humeri sinistri inveterata

mit Abduction und starker Verschiebung durch die gewöhnliche Art von Trauma, nämlich Stoss von unten und hinten zu Stande gekommen. Verletzung vor 10 Wochen.

Scheidegger, Niklaus, 18 Jahre alt, Landwirth.

Aufnahme am 31. Mai 1894.

Anamnese vom 1. Juni 1894. Der 18-jährige Patient, Landwirth, verunglückte am 23. März, — es ist heute also gerade 10 Wochen, — Vormittags auf folgende Weise: Er wurde vom Knecht am linken Bein gefasst und von einem Stuhl, auf dem er sass, heruntergezogen. Den Rücken dem Boden zugekehrt verstellte er mit dem rückwärts gehaltenen linken Arm, dessen Palma manus flach auf dem Boden lag. Seine Umgebung will ein Knacken gehört haben, er selbst weiss nichts davon, trotzdem er ganz bei Besinnung war. Nach dem Unfall fühlte er nur geringe Schmerzen in der linken Schultergegend, wo weder Schwellung noch Röthung sichtbar war. Der Arm hing frei herunter und zeigte keine abnorme Stellung und war bei ruhigem Halten ganz schmerzlos.

Bei der am Nachmittag erfolgten ärztlichen Consultation war der ganze linke Arm bis in die Ellenbeuge stark geschwollen, nirgends Röthung oder sonstige Verfärbung.

Nach 8 Tagen Bettruhe und Umschlägen wurde ein Gypsverband angelegt, woraufhin die bis dahin noch bestandenen geringen Schmerzen

Digitized by Google

ganz aufgehört haben sollen. Als nach 4 Wochen der Verband geöffnet wurde, waren im Gelenk nur geringe Bewegungen möglich. Dieselben haben dann an Umfang zugenommen, blieben aber doch noch so beschränkt,

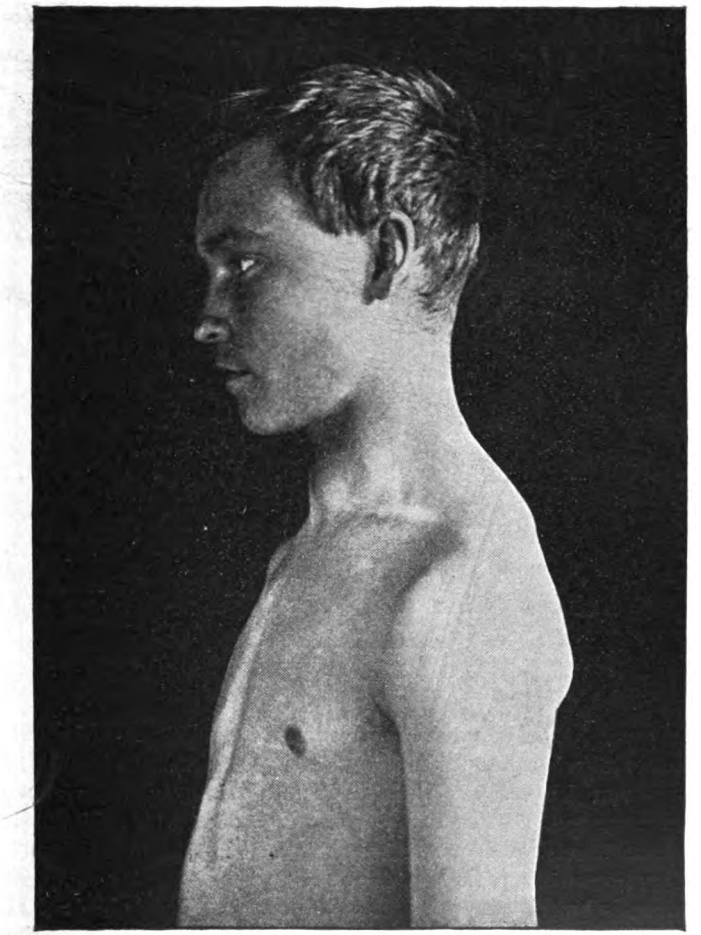

Fig. 40.

Fractura pertubercularis mit Abduction und starker Verschiebung, in schlechter Stellung geheilt (vgl. dazu Fig. 41 auf nächster Seite).

dass Patient vor circa 14 Tagen einen weitern Arzt consultirte, der eine Luxation diagnosticirte und Patient hieher in's Spital schickte.

Patient war immer gesund gewesen, hatte speciell mit seinen Knochen und Gelenken nichts zu thun. Zeichen von Rhachitis oder Osteoporose sind nicht vorhanden.

Digitized by Google

Status für das linke Schulter-Gelenk. Schmerzen hat Patient nur, wenn er seinen linken Arm stark hin und her schlenkert, wobei er unter dem Hosenträger auf der prominirenden Stelle am linken Schultergelenk leichte stechende Schmerzen verspürt, die jedoch bald wieder verschwinden.

Die vorbeiziehenden Nerven sind gegenwärtig normal. Auch anfangs will er keine Paraesthesieen gehabt haben.

Wenn man den Patienten beide Arme an den Körper andrücken lässt, so sieht man zunächst am Oberarm links gar nichts Anderes. Der Bicepswulst ist wie rechts nach innen gekehrt, die Humerusachse scheint mehr senkrecht zu verlaufen als rechts. Die Fossa infraclavicularis ist senkrechter als rechts. Gerade ausser- und unterhalb des Proc. corac. zeigt sich eine kugelige Vorwölbung, sodass der darüber ziehende Deltoideuswulst

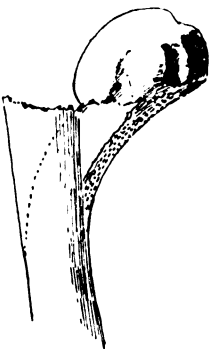

Fig. 41.
Fractura pertubercularis mit Abductionsstellung und starker Verschiebung. Operation 10 Wochen nach der Verletzung. Das untere Fragment ist in ganzer Dicke nach vorne innen abgewichen, aber das Periost auf der Rückfläche ist nicht zerrissen, sondern hat eine concave Knochenspange zwischen dem oberen und unteren Fragment gebildet. Linie der Abtragung bei der Nachoperation ist punktirt angegeben.

mehr gespannt ist, während dessen seitliche Parthie eingesunken erscheint, die Schulter überhaupt seitlich abgeplattet und tiefer als rechts. Bei Betrachtung von hinten scheinen die Supra- und Infraclaviculargruben leicht eingesunken. Länge vom Akromion zum Cond. ext. humeri rechts 30 cm, links 29 cm. Akromioaxillarumfang rechts 38 cm, links 37 cm.

Functionsprüfung (in Winkelgraden): Flexion activ 90°, passiv 120°, activ nicht schmerzhaft, passiv Schmerzen in der Achsel; Extension normal; Einwärtsrotation resp. Pronation normal; Auswärtsrotation resp. Supination bleibt activ gegen rechts um etwa 30° zurück, auch passiv; Adduction ist activ ein Weniges gehindert gegen rechts, passiv wie rechts; Abduction activ bis zur Horizontalen, passiv 30° mehr, doch mit Schmerzen im Gelenk.

Von einem Erguss in's Gelenk, von Schwellung der Gelenkgegend ist nichts zu fühlen. Bei Bewegungen des Armes hört man nirgends knacken. Von der Seite gesehen ergiebt sich das in Fig. 40 wiedergegebene charakteristische Bild einer kantigen Vorragung der oberen vorderen Deltoideuswölbung. Gerade unterhalb des Processus corac. fühlt man eine

Digitized by Google

höckerige, glatte, feste Hervorragung, die sich bei Bewegung des Oberarms deutlich ebenfalls mitbewegt. Darüberhin verläuft ein Strang, der leicht von links nach rechts verrückt werden kann. Fracturlinie oder eine Callus-wucherung sind nicht zu fühlen, doch zeigt sich nach aussen und oben eine deutliche Einsenkung, die dann wieder in eine Convexität übergeht.

Diagnose lässt sich durch Untersuchung mit Sicherheit auf die in Fig. 41 skizzirte Fractura pertubercularis mit Abduction und starker Verschiebung stellen und da nach 10 Wochen die Elevation stark beschränkt ist und die Abduction erheblich, so wird zur Operation geschritten und von einem auf den Knochen dringenden Längsschnitt aus das Periost zurückgeschoben und von dem in ganzer Dicke nach vorne innen abgewichenen Fragment ein dreieckiges Stück resecirt, sodass der Vorsprung beseitigt wird und damit das Bewegungshinderniss.

Verhalten der Musculatur: Dynamometer links 35, rechts 75. Armumfang links (Mitte) 23 cm, rechts 25 cm. Schmerzhaftigkeit keine. Benachbarte Drüsen keine.

Das Weitere siehe bei der Figurenerklärung zu Fig. 41.

Beobachtung 6.

Fractura pertubercularis humeri sinistri

mit Extensionsstellung linkerseits, typisch, durch Fall auf die Aussenseite der Schulter vom Heustock herunter mit relativ geringen Symptomen, aber ganz klassischem Bilde der Wölbung der vorderen Deltoideusgegend, am auffälligsten bei Inspection von der Seite (Fig. 44). Daselbst fühlt man unter einer fluctuirenden An-

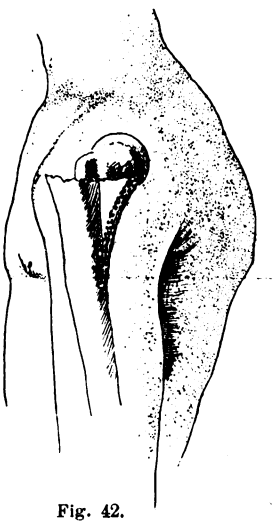

Fig. 42.
Fractura pertubercularis mit Abweichung des unteren Fragmentes vorwärts.

Digitized by Google

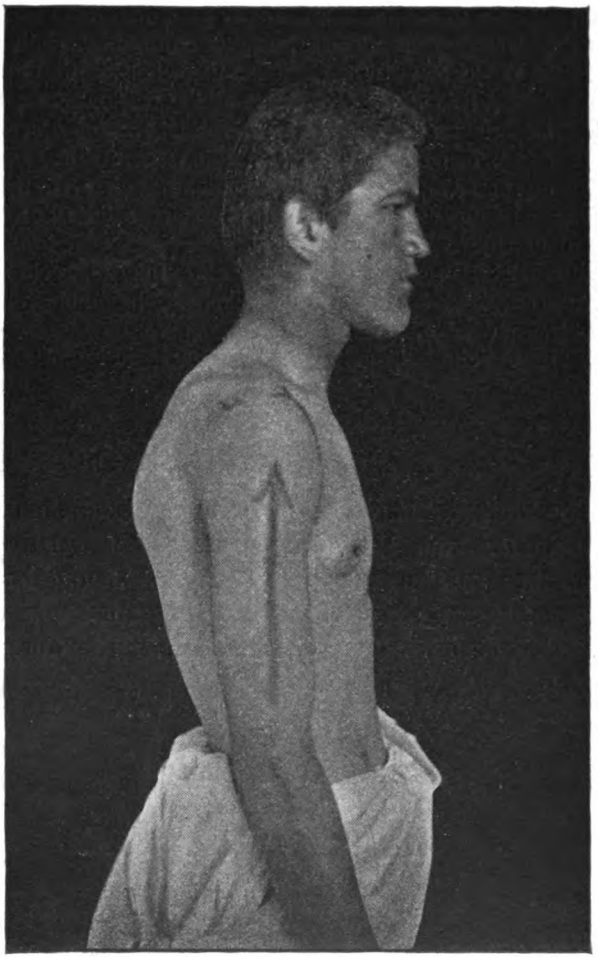

Fig. 43.

Güdel, Fritz. Die gesunde rechte Seite zeigt die normale Schulterwölbung und den normalen Verlauf der Humerusachse.

Digitized by Google

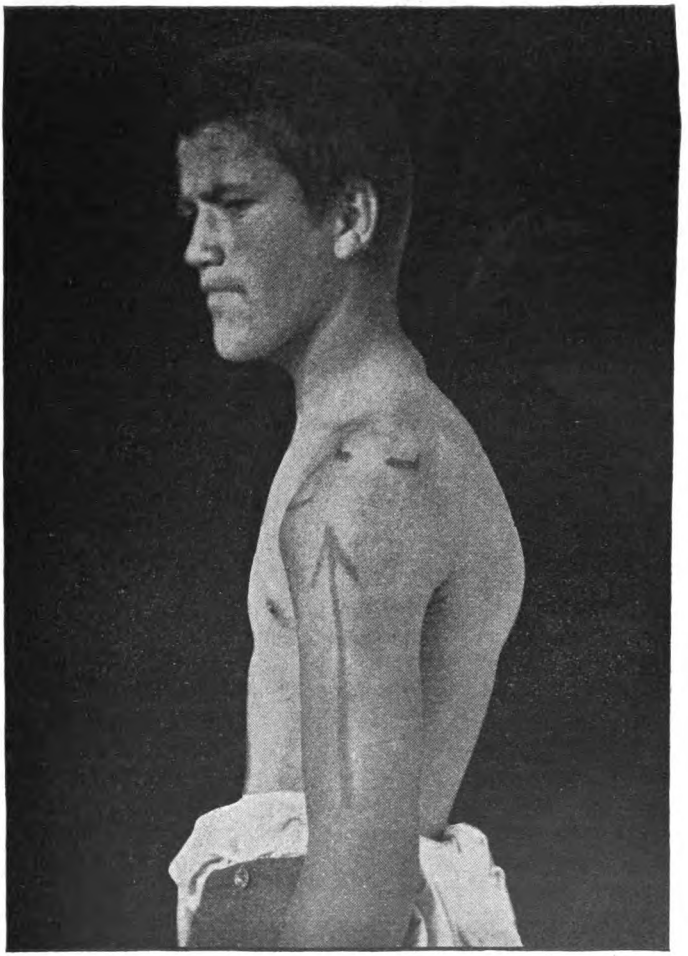

Fig. 44.

Güdel, Fritz. **Fractura pertubercularis** links. Man sieht in dem Photogramm im Gegensatz zu der gesunden Seite (Fig. 43) sehr schön den starken Vorsprung in der vorderen Deltoideusgegend durch das untere Fragment und die Abweichung der Humerusachse nach vorne, sodass sie vor die vordere Akromialecke fällt (vgl. hiezu Fig. 42).

Digitized by Google

schwellung (Bluterguss) subcutan die stark quer vorstehende scharfe Kante des unteren Fragmentes; es hat dasselbe also den Muskel perforirt; bei keiner anderen Fractur findet ein ähnliches Durchschneiden des Deltoideus statt. Hinten fühlt man den Rand des oberen Fragmentes.

Güdel, Fritz, 17 Jahre alt.

Aufnahme 28. Juni 1894.

Anamnese. Der bis dahin ganz gesunde 17-jährige Mensch war am 23. ds. M. auf einem circa 5 m hohen Heuwagen beschäftigt, als er durch eine plötzliche Bewegung der Pferde von seiner Stellung herunter auf die feste Landstrasse geschleudert wurde. Er will dabei mit der Vorderfläche der linken Schulter aufgetroffen sein. Er bemerkte sofort nach dem Unfalle, dass er unfähig war, den linken Arm zu brauchen. Er spürte ferner sofort in der linken Schulter und in dem herunter hängenden Arm lebhafte Schmerzen, die besser wurden, wenn er den Unterarm gebeugt unterstützte. Der Arm schwoll bis Sonntag Morgen von der bläulich verfärbten Schulter bis zu den Fingerspitzen an. Ein hinzugezogener Arzt stellt nach einem zweimaligen Repositionsversuch der erst angenommenen Luxation (anscheinend Rotations- und Elevationsmethode) die Diagnose auf Fractur, behandelte den Patient noch einige Tage mit feuchten Umschlägen und überwies ihn dann der Klinik.

Status. Spontane Schmerzen keine.

Verhalten der vorbeiziehenden Gefässe: Puls deutlich zu fühlen.

Arm leicht abducirt und in seinem oberen Theile nach vorn geschoben; ein Fragment hat den Deltoideus an seiner vorderen Fläche durchbohrt und ist hier unter der Haut zu fühlen.

Diffuse Gelbfärbung der Haut an der vorderen Schulter- und Oberarmgegend. Oberhalb der Fractur an der Vorderfläche der Schulter ausserdem eine kleine, handtellergrosse, rothbläulich verfärbte Parthie.

Schultergelenk diffus geschwollen. Beweglichkeit nur an der Fracturstelle. Akromio-Axillar-Umfang 43,3 zu 40,0 rechts. Ellenbogengelenk intact.

Active Bewegungen: Geringe Flexion, Extension und Rotation.

Passive Bewegungen: Geringe Bewegungen ad latus und ad axin ohne erhebliche Schmerzen möglich.

Crepitation keine vorhanden.

Akromion-Condyl. ext. zeigt 1,5 cm Verkürzung gegen rechts.

Linkes Schultergelenk, besonders an seiner Vorderfläche diffus geschwollen (Fig. 44), Schwellung weich elastisch. Durch eine Lücke im M. deltoideus fühlt man die vordere Kante des unteren Fragmentes, beim Palpiren von oben dessen horizontale obere Fläche. Hinten fühlt man deutlich die hintere Fläche und scharfe Kante des oberen Fragmentes. Das obere Fragment geht bei Bewegungen des Oberarmes nicht mit.

Digitized by Google

Das sehr charakteristische Bild der gewöhnlichen Abweichung in Form und Richtung ist in Fig. 44 dargestellt und zum Vergleich ist die normale rechte Seite in Fig. 43 beigefügt.

Schmerzhaftigkeit besonders bei Druck auf die Fragmentkante; Stoss in der Längsachse nicht empfindlich; Zug an der Extremität nicht empfindlich; Verschiebungen ad latus und ad axin empfindlich; Rotation empfindlich.

Behandlung. Der Arm des Patienten wird in verticale Suspension mit 10 Pfund Gewicht gebracht und dazu wird ein zweiter Zug schräg rückwärts am Oberarm angebracht im Gewicht von ungefähr 5 Pfund.

So wurde Patient 14 Tage belassen, dann der Arm frei gelassen und seitdem methodisch im Schultergelenk bewegt, zu verschiedenen Malen auch elektrisch mit faradischen Strömen in Angriff genommen.

Die anfangs beinahe ganz aufgehobene Bewegung im Schultergelenk geht heut (1. August) bedeutend besser. Es gelingt dem Patienten, vorwärts und seitwärts den Arm bis beinahe zur Verticalen zu bringen. Dann stellt sich jedoch ein Hinderniss in den Weg, das nicht überwunden werden kann, indem der vorhandene Fracturvorsprung am Akromion anstösst und weitere Hebung hindert.

Beobachtung 7.

Fractura pertubercularis humeri dextri

mit Extensionsstellung des unteren Fragmentes, entstanden durch Fall auf die Aussenseite des Armes. Starke Anschwellung. Repositionsversuch der vermeintlichen Luxation durch die Aerzte. Typisches Bild mit starker Wölbung der Schultergegend direct nach vorne, weder nach dem Proc. coracoideus noch nach dem Akromion zu (vgl. hiezu Fig. 45 und 46), ganz leichte Annäherbarkeit des Arms an den Körper. Dazu die scharfe Kante des unteren Fragmentes an der erhöhten Stelle vorne sehr leicht zu fühlen, sowie die Mitbewegung dieses Fragmentes beim Drehen, dagegen nicht des an normaler Stelle befindlichen Kopfes.

Käser, Anna, 12 Jahre alt.

Aufnahme am 19. Juli 1894.

Anamnese vom 20. Juli 1894. Die zur Zeit des Unfalles vollständig gesunde Patientin stürzte am Mittwoch, den 11. Juli, aus einer Höhe von $2\frac{1}{2}$—3 m von einem Kirschbaum herab und traf mit der Aussenseite der rechten Schulter auf den Boden. Sie verspürte sofort heftige Schmerzen an der betreffenden Stelle und Unfähigkeit, den Arm activ zu bewegen. In wenigen Stunden war die Schulter und der Oberarm dick geschwollen. Der consultirte Arzt erklärte die Schulter für „ausgemacht", reponirte

Digitized by Google

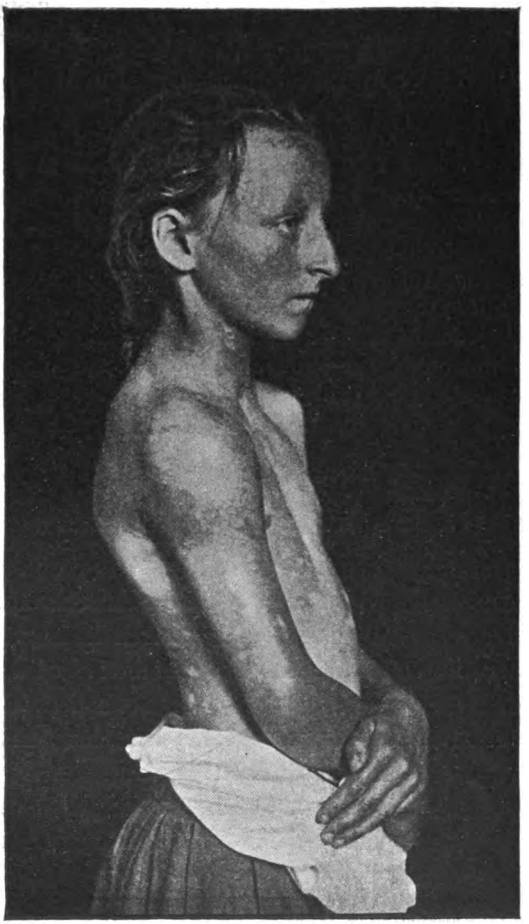

Fig. 45.

Anna Käser. **Fractura pertubercularis** von der Seite gesehen, mit starker Verbreiterung der Deltoideusgegend von hinten nach vorne.

Digitized by Google

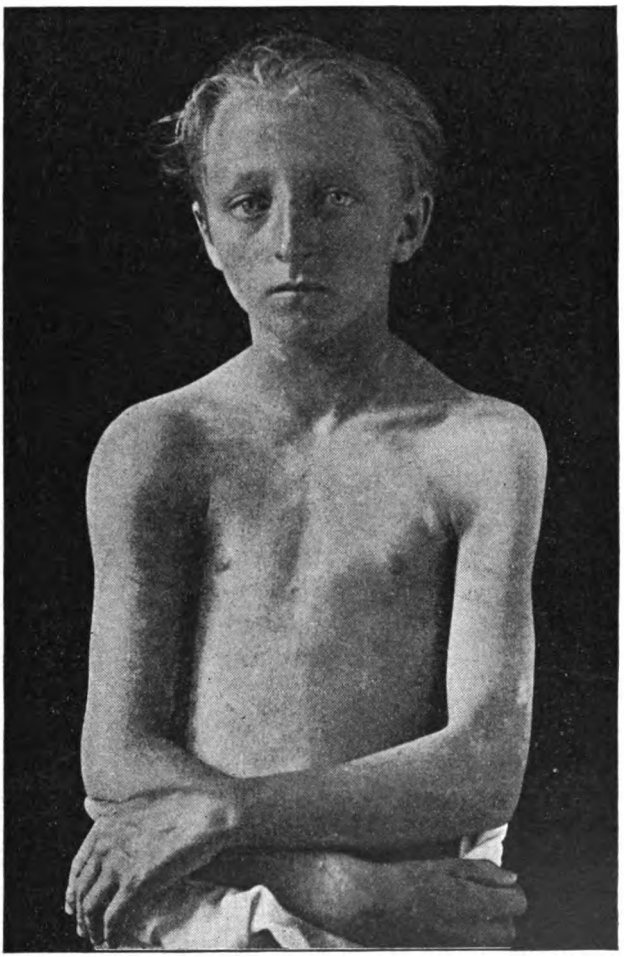

Fig. 46.

Anna Käser. Fractura pertubercularis mit Verschiebung des unteren Fragmentes nach vorne. Die vorspringende Kante ist in der vorderen Deltoideusgegend im Photogramm ganz schön zu sehen.

Digitized by Google

und machte einen Desault, der bereits am Montag wieder gewechselt wurde. Damals soll Alles in Ordnung gewesen sein. Am Mittwoch darauf, also 8 Tage nach der Verletzung, fand sich die „Luxation" beim Verbandwechsel wieder vor. Zur Reposition wurde nach vergeblichen Versuchen Narkose angewendet, die „Luxation" wurde dann reponirt, trat aber sofort wieder aus. Ausserdem fand sich noch eine Fractur des Humerus, die den Arzt veranlasste, dem Kinde klinische Hülfe anzurathen.

(Nach dem Briefe des Arztes will er bereits bei der ersten Untersuchung eine Fractur neben der Luxation gefunden haben.)

Status. Spontane Schmerzen keine.

Die rechte Schulter steht tiefer als die linke, der Oberarm liegt parallel dem Thorax und liegt mit seinem Condyl. int. der Crista ilei auf

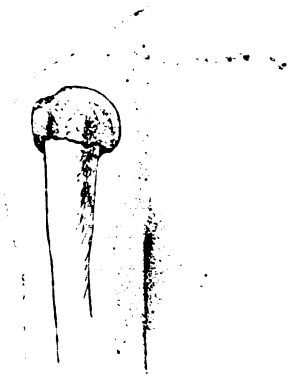

Fig. 47.

Anna Käser. **Fractura pertubercularis** mit Abweichung des unteren Fragmentes nach vorne (vgl. hiezu Fig. 46).

und wird so gestützt. Die Achse desselben verläuft von unten aussen nach oben innen. Der Unterarm wird meist rechtwinkelig gebeugt gehalten.

Die Haut der Schulter und des Oberarmes ist besonders an der Vorderseite prall gespannt, leicht glänzend und intensiv gelb verfärbt. Auf der Höhe der Geschwulst an der Vorderseite der Schulter erkennt man einige leicht erweiterte Venen.

Ellenbogengelenk frei.

Active Bewegungen im Schultergelenk vollständig aufgehoben, noch eine Spur von Adduction.

Passive Bewegungen: Falsche Beweglichkeit nach allen Richtungen nachzuweisen, nicht besonders schmerzhaft. Vor Allem deutlich ist die freie Rotationsbewegung.

Digitized by Google

Crepitation keine.

Längenverhältnisse: Verkürzung gegen rechts. (Akromion-Condyl. ext.) 2—2½ cm.

Das rechte Schultergelenk ist besonders an seiner Vorderseite diffus kugelig geschwollen, desgl. der rechte Oberarm und Unterarm. Die Schwellung ist bei dem mageren Individuum als eine sehr starke zu bezeichnen. Die grösste Prominenz der Schulterschwellung befindet sich unterhalb des Processus coracoideus. Doch fühlt man unter der Haut und dem Deltoideus das obere Fragmentende in Akromion-Höhe, deutlich die Bewegungen des Oberarmes mitmachend. Die Pfanne ist vollständig ausgefüllt, aber das obere Fragment nicht deutlich zu fühlen.

Condyl. ext. bis hintere Akromialecke links 24,5, rechts circa 22,5; Condyl. ext. rechts bis zur Kante des unteren Fragmentes 21—21,5; Condyl. ext. links bis zur Höhe des Tub. majus circa 23,0.

Also Sitz der Fractur ungefähr 2 cm unterhalb der Höhe des Tub. majus (Epiphysenlinie).

Die Fig. 45 und 46 geben den charakteristischen Anblick von der Seite und von vorne. Bei letzterem sieht man an einer Stelle die Haut ganz spitz emporgehoben durch das untere Fragment.

Schmerzhaftigkeit bei Druck auf die Fracturstelle mässig; localer Druckschmerz bis zur Mitte des Oberarmes; bei Stoss in der Längsachse und bei Zug an der Extremität leichter Schmerz an der Fracturstelle; Verschiebung ad latus und ad axin schmerzhaft; bei Rotation geringe Schmerzhaftigkeit, sobald die Rotation über das Normale gebracht wird, sonst vollkommen unempfindlich.

Beobachtung 8.

Fractura pertubercularis humeri sinistri

bei einem älteren Erwachsenen mit der typischen Abweichung der Fractura colli chir. humeri, in Folge Falles auf die Aussenseite des Armes. Charakteristische Achsenabweichung, wie bei Luxatio humeri (vgl. Fig. 48), aber dabei 4 cm Verkürzung und starke Wölbung der Deltoideusgegend nach aussen. Die Fragmenträndер sehr deutlich zu fühlen, das untere in der Axilla, das obere von vorne aussen (vgl. Fig. 49).

Gasser, Christ., 48 Jahre alt, Landarbeiter.

Aufnahme am 3. November 1893.

Anamnese vom 3. November 1893. Patient stürzte gestern, als er sich auf einem circa 20 Fuss hohen Haufen Waldwolle befand, indem er mit diesem umschlug, auf den linken Oberarm. Er schlug heftig mit der Aussenfläche desselben und der Schulter auf den flachen Boden auf, wobei der Rumpf nach vorne übergefallen sei. Patient empfand sofort

Digitized by Google

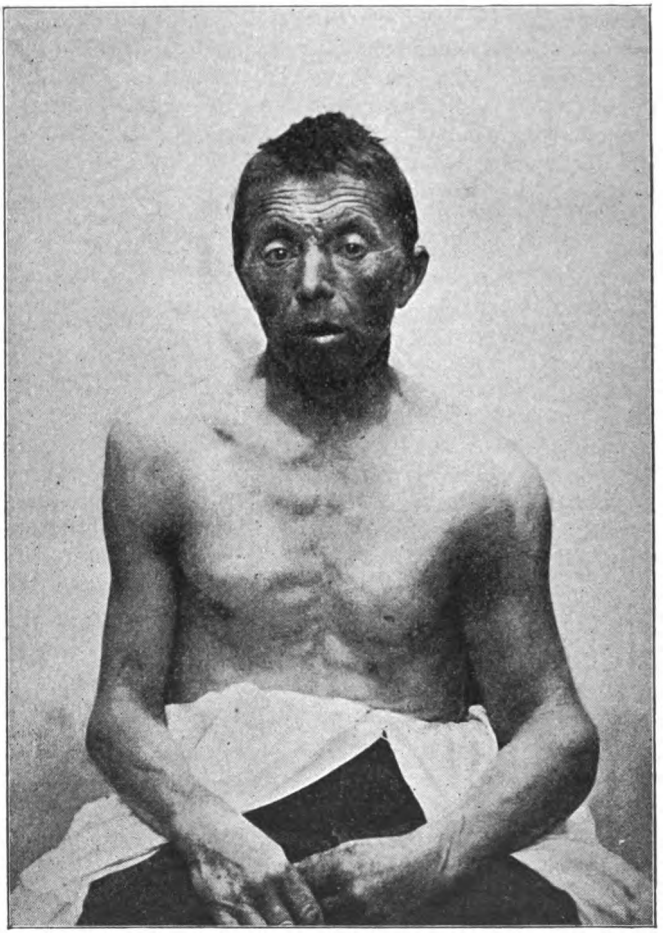

Fig. 48.

Christian Gasser. **Fractura pertubercularis** mit Abductionsstellung des unteren Fragmentes und Verschiebung medianwärts. Achsenabweichung des Oberarmes wie bei Luxatio humeri, aber völlig erhaltene Deltoideuswölbung nach aussen zum Unterschied.

Digitized by Google

einen starken Schmerz im oberen Drittel des linken Oberarmes, Knacken habe er nicht bemerkt. Er erhob sich selbst, konnte aber den linken Arm gar nicht mehr gebrauchen. Die linke Schulter und der obere Theil des Oberarmes schwollen rasch stark an; eine Verfärbung habe Patient nicht bemerkt, doch schien ihm der untere Theil des Oberarmes etwas nach aussen abgewichen. Der herbeigerufene Arzt legte den Arm in eine Schlinge, besuchte dann heute den Patient nochmals und schickte ihn in das Spital.

Patient machte früher Typhus und Lungenentzündung durch, habe einmal links eine Rippe gebrochen, sei sonst gesund gewesen und stamme von gesunden Eltern.

Fig. 49.

Fractura pertubercularis mit Abductionsstellung des unteren Fragmentes und Verschiebung medianwärts bei einem 48-jährigen Manne. Ganz dieselben Verhältnisse wie bei Individuen in der Wachsthumsperiode.

Status. In Ruhe nur geringe Schmerzen in der Gegend des chir. Halses.

Verhalten der vorbeiziehenden Nerven normal.

Verhalten der vorbeiziehenden Gefässe normal.

Die Achse des Oberarmes stark nach innen abgewichen, schneidet die Clavicula. (Vergl. Fig. 48.)

Verhalten der Haut über der Fracturstelle normal, keine Suffusion oder Excoriation.

Die ganze Gegend des Schultergelenkes stark geschwollen, Fossa supra- und infraclavicularis verstrichen, die Schwellung wölbt sich besonders nach vorne vor und scheint einem Erguss in's Gelenk zu entsprechen.

Active Bewegungen keine möglich.

Digitized by Google

Passive Bewegungen: Der Arm lässt sich passiv sehr leicht, schlotternd bewegen.

Crepitation hie und da.

Längenverhältnisse: Akromion-Axillarumfang links 43 cm, rechts 38 cm; Verkürzung des linken Oberarmes (Akromion-Epicondyl. ext.) 4 cm.

Palpation: Fracturlinie und Fragmente ohne Narkose nicht zu fühlen.

Bei Rotation gehen die Tubercula nicht mit.

Schultergegend und Oberarm stark geschwollen, Mitte des Oberarm-Umfanges links 31 cm, rechts 25 cm.

Druck im ganzen Gebiet des Gelenkes schmerzhaft, besonders Druck von aussen und von der Axilla aus auf die Gegend des chirurgischen Halses; Stoss in der Längsachse stark schmerzhaft in der Gegend des chirurgischen Halses; Zug an der Extremität nicht wesentlich schmerzhaft; bei Verschiebungen ad latus und ad axin geringe Schmerzen in der Gegend des chirurgischen Halses; bei Rotation Schmerzen in der Gegend des chirurgischen Halses.

Bei der Untersuchung in Bromaethyl-Narkose lässt sich feststellen, dass die Fracturlinie sehr hoch oben durch die Tuberkelmasse hindurch geht; die Kanten der Fragmente lassen sich mit Deutlichkeit in der in Skizze Fig. 49 wiedergegebenen Lage durchfühlen.

Beobachtung 9.

Fractura pertubercularis humeri sinistri

mit vollständiger Luxation des unteren Fragmentes nach vorne innen unter den Processus coracoideus. Dies bedingt eine ganz eckige Form der Schulter nach vorne, welche in Fig. 50 mittelst Schattirung angedeutet ist, mit starker Verbreiterung derselben im sagittalen Durchmesser. Das untere Fragment hat wie gewöhnlich den Deltoideus durchstossen,lässt sich bei der Operation sehr leicht vom Periost befreien und ist total ausser Zusammenhang mit der Bruchfläche des oberen Fragmentes; die Bruchfläche wie frisch aussehend (6 Wochen nach der Verletzung), die Fläche des Kopfes glatt, zum Theil knorpelig (Epiphysenknorpel), zum Theil etwas bindegewebig, ohne Spur von Callus. Nur die abgerissene Periostspange hinten zeigt weiche Knochenwucherung. Das untere Fragment wird abgetragen, da eine Längenverschiebung um circa 2 cm besteht und das obere etwas ausgehöhlt behufs Reposition.

Die Functionsstörung war eine hochgradige, die Abduction und die Elevation nach vorne sehr beschränkt, d. h. erstere = 0, letztere 30°; Rotation bloss $^1/_2$ des Normalen.

Digitized by Google

Schneider, Lina, 14 1/2 Jahre alt.

Aufnahme 2. August 1895.

Anamnese vom 2. August 1895. Vor 6 Wochen fiel das Mädchen etwa 2,5 m hoch von einem Baum auf den Grasboden und zwar in der Weise, dass zuerst die linke Schulter mit ihrem äussern und vordern Theile auffiel. Das Mädchen fühlte sofort einen starken Schmerz in der linken Schulter, der sich bei geringen Bewegungen im Schultergelenke so vermehrte, dass der Arm ganz ruhig getragen wurde. Bewegungen im Ellenbogen waren gut ausführbar und schmerzfrei. Zu Hause bemerkte es, dass die Schulter stark geschwollen war. Ein herbeigeholter Arzt constatirte eine „Luxation" und erklärte, die Repositionsversuche

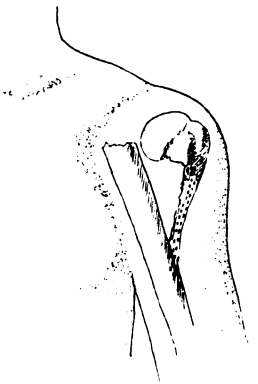

Fig. 50.

Fractura pertubercularis mit vollständiger Luxation des unteren Fragmentes in Abductionsrichtung nach vorne innen, sodass die Bruchflächen sich nicht mehr berühren und ein Zusammenhang zwischen den Fragmenten bloss durch eine Knochenspange an der Rückfläche in Folge Abreissens des Periosts vom unteren Fragment hergestellt ist.

seien gelungen und fixirte Arm und Schulter mit einigen Bindentouren. Nach Verlauf weniger Tage war die Haut der Schulter gelb und grün verfärbt. Das Mädchen musste bald mit Bewegungen beginnen, da aber eine völlige Heilung nach 4 Wochen nicht eingetreten war, ging es wieder zum Arzte, der eine Fractur constatirte und die Patientin in die Insel schickte.

Localstatus. Keine spontanen Schmerzen, vorbeiziehende Nerven verhalten sich normal, ebenso die Gefässe. Die Achse des linken Oberarmes ist nach innen abgewichen, Akromialrand deutlicher sichtbar als links, Deltoideuswölbung etwas eingesunken. Gerade an der Stelle, wo sonst der Processus coracoideus fühlbar ist, sieht man eine starke unregelmässige Vorwölbung, die sich bei Rotationsversuchen des Oberarmes deutlich mitverschiebt.

Digitized by Google

Active Bewegungen sehr beschränkt. Die passiven Bewegungen etwas besser ausführbar.

Akromialrand links bis Epicondyl. ext. 27,5; Akromialrand rechts bis Epicondyl. ext. 29,0.

Akromionaxillarumfang links 31,5, rechts 29,0.

Adduction und Rotation sind stark beschränkt, hauptsächlich die Auswärtsrotation.

Die genaue Untersuchung stellt das Vorhandensein einer Fractura pertubercularis mit hochgradiger Verschiebung des unteren Fragmentes unter den Processus coracoideus fest. Es ist aber zu bedenken, dass hier wie so oft Repositionsversuche gemacht worden sind und in Folge dessen eine stärkere Abweichung wie gewöhnlich zu Stande gekommen sein kann.

Beobachtung 10.

Fractura capitis humeri dextri pertubercularis male sanata.

Osteotomie nach 8 Wochen mit Reposition. Wismuth 1%, Secundärnaht. Gypsverband.

Zeller, Samuel, 10 Jahre alt.

Aufnahme am 16. October 1882.

Anamnese vom 16. October 1882. Am 7. September Fall von einem Baum herunter auf den Rücken aus einer Höhe von etwa 12—15 Fuss. Patient empfand sofort erhebliche Schmerzen in der rechten Schulter, welche bald nachher durch Schwellung an Umfang bedeutend zunahm. Zugleich stellte sich der Arm in Abduction.

Die Schmerzen dauerten nur die folgende Nacht. Am Tag darauf wurde der Junge in ein Spital gebracht, wo Repositionsversuche für Luxatio humeri gemacht wurden und darnach ein provisorischer Verband angelegt. Nach 4 Wochen Anlegung eines Gypsverbandes, welchen Patient während 5 Wochen trug, ohne Erfolg. Den Arm konnte der Knabe nicht mehr brauchen und er wurde desshalb durch seinen Arzt in die Insel geschickt.

Vor 6 Jahren stürzte Patient auf den Kopf und zog sich einen Schädelbruch zu, dessen Ueberreste noch zu constatiren sind. Sonst war er immer gesund. In der Familie nichts.

Im Harne nichts

Auf der Brust nichts Besonderes.

Status vom 26. October 1882. Der Knabe zeigt eine Bewegungsstörung im Bereich des rechten Schultergelenkes, indem er den Arm weder nach vorne, noch nach aussen über die Horizontale heraufbewegen kann. Auch nach rückwärts ist die Erhebung beschränkt. Bei der Abductionsbewegung geht schon von einem Winkel von 30° an die Scapula mit.

Digitized by Google

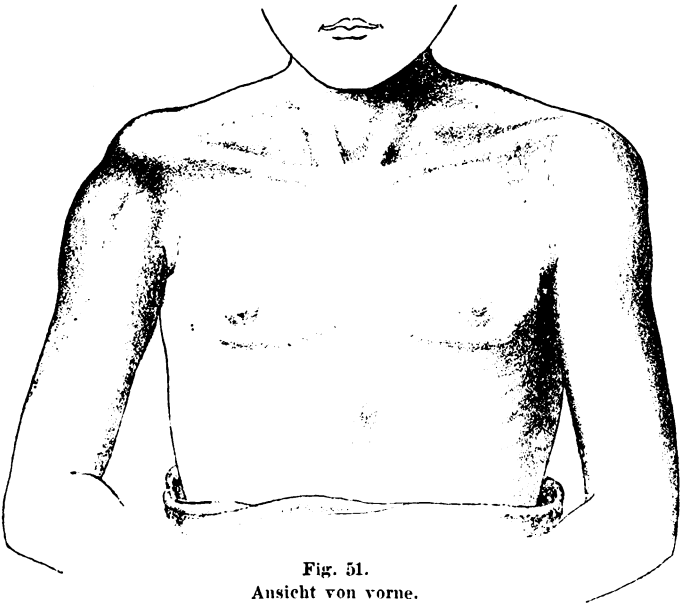

Fig. 51.
Ansicht von vorne.

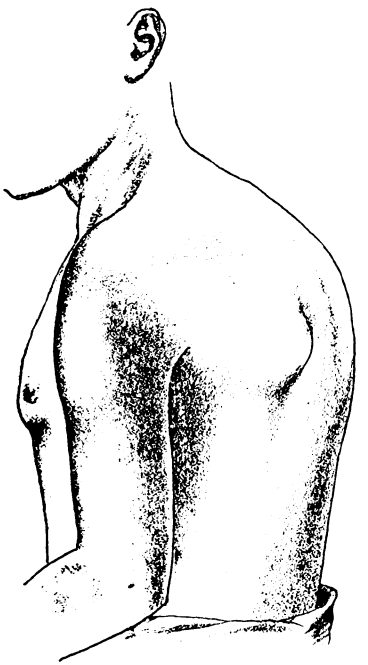

Fig. 52.
Gesunde Seite

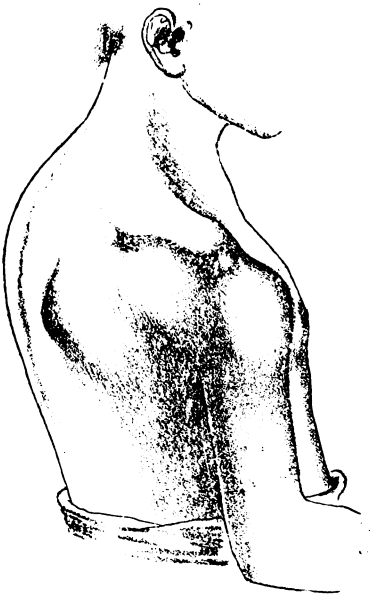

Fig. 53.
Kranke Seite

Fig. 51—53. Samuel Zeller. Fractura capitis humeri pertubercularis rechts, nach Skizzen von Prof. *Roux*. Fig. 51 von vorne zeigt in recht gelungener Weise das Vorstehen des Akromialrandes und die Einsenkung unter demselben, aber zum Unterschied von einer Luxation ist die Deltoideuswölbung im unteren Theil ihrer Aussenfläche erhalten, und vollends wenn man die kranke Schulter von der Seite ansieht (Fig. 53), so fällt die starke Vorragung der Schulter nach vorne auf. Fig. 52 stellt zum Vergleich den Seitenanblick der gesunden Seite dar.

Digitized by Google

Das Akromion steht in seinem ganzen Umfang stark vor; unter demselben rings eine Einsenkung ähnlich wie bei Luxation, dabei aber die Wölbung des Humeruskopfes nach aussen nicht aufgehoben, sondern nur etwas nach unten verschoben. Auf der vorderen Seite findet sich unter der erwähnten subakromialen Furche ein starker Vorsprung. Von der Seite gesehen fällt die Achse des Vorderarmes vor die normale Stelle. Durch Palpation zeigt sich der Humeruskopf an normaler Stelle; etwa 2 cm unterhalb des Tuberculum minus dagegen hört er mit einem kantigen Vorsprung hinten auf; die Humerusdiaphyse ist stark nach vorne abgewichen und bildet mit ihrer oberen Kante den früher erwähnten Vorsprung nach vorne.

Die Deltoideusfasern laufen schräg von hinten oben nach vorne unten; die vordere Achselfalte des Pectoralis major ist nach vorne abgehoben. Die Behinderung der Gelenkbewegung beruht einerseits auf der Verschiebung der Muskelansätze, andererseits auf dem Anstossen des Diaphysenfragmentes an's Akromion.

Diagnose. Fractura pertubercularis des Humeruskopfes.

Indication. Keilförmige Osteotomie und Reposition.

Klinische Besprechung vom 10. November 1882. Da man palpatorisch den Kopf in der Gelenkpfanne deutlich fühlt, kann von einer Luxation keine Rede sein; dies erschien schon vor der Palpation wahrscheinlich, da nur die Abduction beschränkt ist, ungefähr auf die Hälfte der normalen Excursion, ferner die Hebung nach vorne um circa ein Dritttheil, während die Hebung nach hinten, sowie die Rotationsbewegungen mit beiden Armen in ungefähr gleicher Excursionsweite ausgeführt werden. Für Fractur spricht der Umstand, dass, von der Seite gesehen, die Achse des Oberarmes einen Winkel bildet. Dem entspricht auch das directe Palpationsergebniss, wonach man in der Gegend des Tuberculum minus vorne eine spitze, unregelmässige Prominenz fühlt, darüber eine starke Einsenkung, in welche eindringend man auf das Caput humeri stösst. Auf der Hinterfläche des Humerus der entgegengesetzte Befund, unten eine Einsenkung, oben eine vorspringende Kante. Nach dem Gesagten dürfen wir sicher eine Fractur annehmen. Bei Kindern ist die Fractur am oberen Ende des Humerus diejenige durch die Epiphysenlinie, die Fractura pertubercularis capitis humeri, und gerade diese Form liegt in unserm Falle vor.

Therapie. Ganz deutlich stösst bei Hebung des Armes die Diaphysen-Kante am Akromion an und hindert so die Bewegungen über diesen Punkt hinaus. Indicirt ist somit die operative Entfernung dieses hinderlichen Knochenvorsprunges. Dies könnte geschehen durch nochmaliges Brechen des Humerus und Ausheilenlassen der neuen Fractur in besserer Coaptationsstellung der Fragmente. Nun ist aber das obere Knochenfragment so kurz, dass es bei einem Versuche, den Knochen entzwei zu brechen, nicht als Hebelarm wirken könnte, womit das Brechen

Digitized by Google

unmöglich gemacht ist. Ein unbedenkliches Verfahren mit günstiger Prognose ist die keilförmige Osteotomie und Reposition, welche sofort vollzogen wird.

Operationsbericht vom 10. November 1882. Resectionsschnitt, Narkose mit Chloroform und Aether. Man kommt auf das stark nach vorne oben vorspringende untere Fragment, welches mit dem Kopf nicht fest in Verbindung zu sein scheint. Ein Versuch, die knöcherne Brücke mit dem Meissel zu trennen, missglückt und man findet dann die Ursache davon in der Anwesenheit einer starken Knochenspange, welche den Kopf mit dem Schaft weiter unten auf der Rückfläche vereinigt. Diese muss zuerst mit Mühe durchgeschlagen werden, wobei eine ziemlich heftige arterielle Blutung entsteht.

Nach der Trennung der Spange muss man, um die Reposition zu besorgen, einen Theil des Schaftes mit der Säge abtragen.

Nach gelungener Reposition Naht.

Beobachtung 11.

Fractura pertubercularis humeri sinistri.

Regez, Gottfried, 17 Jahre alt.

Aufnahme am 7. Februar 1893.

Anamnese vom 7. Februar 1893. 6. Februar, Morgens 6 Uhr, fuhr Patient auf einem kleinen Handschlitten eine steile Wiese hinunter. Der Schlitten prallte in vollem Laufe an einer Tanne an und Patient wurde mit der linken Schulter gegen den Stamm geschleudert. Ob er mit der Spitze der Schulter oder mit der Aussenfläche des Oberarmes aufschlug, kann Patient nicht angeben. Er empfand sofort heftigen Schmerz in der linken Schulter und konnte den linken Arm nicht mehr bewegen. Doch ging Patient noch eine Stunde weit nach Hause, indem er den linken Arm mit der rechten Hand unterstützte. Von sofort entstandener Schwellung will Patient nichts bemerkt haben.

Der sofort gerufene Arzt constatirte einen Bruch des Schulterblattes und des Oberarmes, reponirte nach Aussage des Patienten ein an der Aussenseite des linken Oberarmes prominirendes Knochenstück und legte einen Verband an. Schwellung habe keine bestanden; dagegen hatte Patient beständige Schmerzen in der Gegend der linken Schulter, die sich von hier bis in die Fingerspitzen anfallsweise erstreckten.

Erst nach Anlegung des Verbandes soll Schwellung der Schultergegend aufgetreten sein. Doch sind seitdem die Schmerzen besser geworden; sie werden im Bereich der Hand nicht mehr empfunden. Patient wurde vom Arzt sogleich hierher geschickt.

Status vom 10. Februar 1893. Guter Ernährungszustand. Sehr kräftig entwickelte Musculatur.

Digitized by Google

Linke Schulterwölbung abgeflacht.

Linke Schultergegend stark geschwollen, stellenweise Haut gelblich verfärbt.

Vorn in der Gegend unterhalb des Proc. coracoideus eine diffuse Vorwölbung. Bewegungen des Oberarmes der Schmerzen wegen völlig aufgehoben. Arm hängt herab und wird von der andern Hand gestützt. Linke Schultergegend im Bereich der Schwellung überall stark druckempfindlich. Der Humeruskopf befindet sich in der Pfanne. Dagegen ist aussen am Humeruskopf eine von oben aussen nach unten innen verlaufende, scharf prominente Knochenkante durchfühlbar. Bei Bewegungen ist deutlich Crepitation nachweisbar.

Die Motilität sämmtlicher Armmuskeln, sowie die Sensibilität ist völlig intact.

11. Februar 1893. Nach der klinischen Besprechung sofort Einrichtung der Fragmente und Fixation derselben im Gypsverband.

Klinische Besprechung. Ursache der Verletzung ist ein fester Stoss gegen die Schulter mit sofortiger Functionsstörung, aber erst nachträglich Schmerzen und Schwellung. Jetzt ist das Bild typisch bei der Inspection: Die Schulterwölbung nach vorne (und etwas aussen) scheint vermehrt, aber zugleich scheint die Hauptwölbung tiefer zu stehen; von der Seite gesehen verläuft die Humerusachse statt direct aufwärts zur Mitte des Akromion nach vorne von der vorderen Akromialecke. Diese Achsenabweichung und zugleich eine Verkürzung von 1 cm wäre bei einer Luxation nach vorne und oben möglich, dann dürfte aber die Wölbung der Schulter nicht tiefer, sondern höher erscheinen als normal. Beides ist also nur durch das Vorstehen eines Fragmentes erklärlich nach vorne. Nun kommt aber noch als entscheidender Befund hinzu, dass dieses Fragment als quere scharfe Kante unterhalb des Niveau der Spitze des Processus coracoideus an der Vorderfläche der Schulter fühlbar ist und zwar subcutan; es hat also den Deltoideus durchschnitten und sogar die Haut angehackt, die sich hier nicht abheben lässt. Dazu fühlt man hinten den Rand des oberen Fragmentes unter dem Deltoideus. Reposition durch Zug am Arm abwärts und kräftigen Druck von vorne auf's untere Fragment. Gypspanzer ohne Achselkissen mit Bindenzug am oberen Umfang des Armes rückwärts, Ellenbogen nach vorwärts.

Symptome der Fractura pertubercularis.

Wir haben aus unserer grossen Zahl von Fracturen durch die Tubercula einige prägnante Beispiele mitgetheilt und es ist ersichtlich, dass diejenige Form, welche in besonders typischer Weise sich von der Fractura subtubercularis abgrenzen lässt, die bei Individuen in der Wachsthumsperiode vorkommende Fractura epiphysaria (im Bereich der Epiphysenlinie) ist. Sie bildet das

Digitized by Google

eigentliche Kernbild der Fractura pertubercularis, welche wir nicht mit der Fractura subtubercularis schon um desswillen zusammenfassen möchten, weil erstere weniger bekannt und schwerer zu deuten ist, daher in der Mehrzahl der Fälle zu unrichtiger Deutung und Behandlung seitens der Aerzte, zumal zu Repositionsversuchen der vermeintlichen Luxatio humeri Veranlassung gegeben hat.

Die Fractura epiphysaria verdient schon beim Neugeborenen Berücksichtigung.

Küstner[1]) hat darauf aufmerksam gemacht, dass schon bei der Geburt verhältnissmässig oft eine Fractur des oberen Humerusendes zu Stande kommt, welche in den meisten Fällen übersehen oder falsch gedeutet werde. Diese Fractur betreffe die Epiphysenlinie. Diese gehe, wie die Fig. 37 zeigt, in halber Höhe des Kopfes durch die Tuberkelmasse medianwärts bis zum unteren Ende des Collum anatomicum in gebogener Linie etwa 1 cm unter dem Tuberculum minus durch. Durch Druck und Zug finde in dieser Linie leicht eine Abtrennung zwischen Dia- und Epiphyse statt; ganz besonders geschehe dies durch Rotationsbewegungen, weil die Rotation sich an die knorpelige Epiphyse ansetze.

Es bricht demgemäss bei Neugeborenen die ganze knorpelige Epiphyse ab in einer Linie, welche sich bei Erwachsenen schon sehr derjenigen der Fractura subtubercularis nähert. Die Symptome sind verhältnissmässig geringfügig und je geringer sie sind, desto schwieriger ist wegen der kleinen Dimensionen des oberen Fragmentes die Diagnose. Es ist auch hier die Functionslähmung, welche in erster Linie die Angehörigen auf das Vorhandensein einer Störung aufmerksam macht, dazu der Schmerz, welchen ein unvorsichtiges Anfassen des Armes hervorruft. Der Arzt findet zunächst Schwellung im Bereich des Kopfes. Dazu schildert *Küstner* eine eigenthümliche Stellungsanomalie: Der Kopf wird durch die Auswärtsrotatoren, wie diese von *Poirier* und *Mauclaire* auch für die pertuberculäre Fractur bei Erwachsenen als constant geschildert sind, nach auswärts gezogen. Im Gegensatz dazu drehen der Pectoralis major, Latissimus dorsi und Teres major die Diaphyse nach einwärts. Die Folge ist die, dass der Arm in der Einwärtsrotation stehen bleibt, während das Schulter-Gelenk in starker Auswärtsrotation sich befindet. Bei Heilung in dieser falschen

[1]) Die Verletzungen des Kindes bei der Geburt. Stuttgart. 1889.

Digitized by Google

Stellung kann der Betroffene daher später den Arm gar nicht mehr rotiren, denn er steht nach beiden Seiten an der Rotationsgrenze. Neben der Rotation besteht eine Abductionsstellung des Armes, wenn das obere Ende der Diaphyse medianwärts abgewichen ist. In diesen Fällen kann man leicht an eine Luxatio subcoracoidea oder subglenoidalis denken. Allein bei dieser Luxation besteht keine Pronationsstellung des Armes. Eine sichere Differentialdiagnose kann man dadurch machen, dass man den Kopf mit den Tubercula fixirt und sich überzeugt, dass bei der Drehung das obere Ende des Humerus nicht mitgeht. Nach *Küstner* kann die Diaphyse bei Neugeborenen auch rückwärts in die Stellung der Luxatio retroglenoidea bei Fractura epiphysaria abweichen.

Nach der Geburt treten in der Knorpelmasse der oberen Epiphyse 2—3 getrennte Ossificationskerne auf, welche im fünften Lebensjahr verschmelzen; dagegen verschmilzt die ganze Epiphyse knöchern erst gegen das Ende der Wachsthumsperiode (20. Jahr) mit der Diaphyse. Dabei rückt die Epiphysenlinie auf der lateralen Seite in die Höhe, sodass in der Wachsthumsperiode die Fractura epiphysaria viel ausgesprochener den Charakter reiner Fractura pertubercularis annimmt, zumal sie speciell bei etwas älteren Kindern und gegen das 20. Jahr am häufigsten beobachtet wird. Sie stellt sich klinisch in folgender Weise dar: Zunächst begegnet man am häufigsten der Angabe, der junge Mensch sei auf die Aussenseite des Armes gefallen. Gewöhnlich meint der Verletzte nur mit der Schulter, aussen oder vorne aufgetroffen zu sein, weil diese ihn schmerzt, aber öfter — wie wir gezeigt haben, lässt sich aus Schürfungen oder Quetschungen an der Aussenseite des Ellenbogens beweisen, dass auch ein Stoss von unten mitgewirkt hat, was diagnostisch sehr wichtig ist. Es ist Regel, dass ein Schmerz in der Schulter den Patienten auf die Schwere der Verletzung aufmerksam macht, indess ist dieser doch gelegentlich so unbedeutend, dass ärztliche Hülfe nicht in Anspruch genommen wird.

Viel constanter ist die Functionsstörung, sodass activ meist gar keine, oder doch höchst geringe Bewegungsversuche gemacht werden. Dagegen sind passiv die Bewegungen oft verhältnissmässig gut ausführbar aus dem Grunde, weil hier oft Einkeilung besteht. Diese erklärt es auch, dass öfter eine Crepitation bei Bewegungsversuchen fehlt und da nach Ausweis

Digitized by Google

unserer oben mitgetheilten Beobachtungen die Mehrzahl dieser Fälle dem Arzte zunächst als Luxatio humeri imponirt, so kann nicht genug auf diese Verhältnisse aufmerksam gemacht werden, welche die Fracturdiagnose erschweren und es nöthig machen, auf die anderen Anhaltspunkte ein um so grösseres Gewicht zu legen.

Die Einkeilung ist nicht als ein irgend erhebliches Eindringen der Diaphyse in die Epiphyse zu denken. Dieses kommt zwar vor, aber in der Regel sind die Fragmente bloss dadurch fest zusammengehalten, dass das Periost an der Rückfläche der Diaphyse nicht abreisst, vielmehr bloss abgehoben wird und sich als ein gespannter Strang vom Kopf auf die Diaphyse fortsetzt, wie dieses unsere Figuren z. B. 41, 44 u. a. mehrfach andeuten. Dieser feste Zusammenhalt der Fragmente einerseits und die relativ geringe Gefässzerreissung in den Fällen, wo wirklich im Bereich der Nahtfuge die Diaphyse von der Epiphyse abreisst, also keine weiten Knochengefässe eröffnet werden, erklärt es, warum in einer gewissen Anzahl von Fällen auch die Schwellung der Weichtheile eine relativ geringe ist, und nicht die ausgedehnten Blutsuffusionen eintreten mit Schwellung des Oberarmes und der Schulter, wie man sie in der Regel bei der Fractur der Erwachsenen zu Gesichte bekommt.

Für die Fälle also, wo der Schmerz nicht stark ist, die Functionsstörung eine nicht vollständige, passive Bewegungen im Gelenk noch ausführbar sind und dabei keine zu starke Vermehrung von Schmerzen eintritt und keine Crepitation wahrnehmbar ist, fragt es sich: Wie sollen wir der Verwechslung mit blosser Contusion oder Luxation entgehen? Denn ein grosser Theil der schlechten Heilungen beruht darauf, dass wegen falscher Diagnose vom Arzte kräftige Repositionsbewegungen gemacht werden, die Fragmente verschoben und der Status bedenklich verschlechtert wird.

Das erste Zeichen, welches bei genauer Inspection den Arzt aufmerksam machen sollte, ist die Difformität und die Achsenabweichung des Oberarmes: Wir haben absichtlich so zahlreiche Photogramme und Skizzen beigegeben, um zu zeigen, wie ausserordentlich charakteristisch das Bild sich in der Regel darstellt, wenn man mit dem Vorkommen der Fractur und der Art der Dislocation einmal bekannt ist. Der Akromialrand steht in deutlicher Weise vor und in den Fällen, wo die Schwellung nicht stark ist, besteht unter demselben eine Furche; aber im Gegensatz zu Luxation

Digitized by Google

ist es eben bloss eine Furche und die Wölbung des Deltoideus nach aussen ist nicht aufgehoben, sondern erhalten, da der Kopf an normaler Stelle geblieben ist. Er ist desshalb beim Einpressen des Fingers unter dem Akromion von aussen her zu fühlen mit aller Sicherheit und das ist gegen Luxation schon maassgebend. Ist nun eine Adductionsfractur vorhanden, so steht der Arm, von vorne gesehen, gerade, nicht abducirt wie bei Luxation; bei Abductionsfractur allerdings steht der Ellenbogen vom Körper ab, wenn das untere Fragment gegen den Processus coracoideus abgewichen ist. Im letzteren Falle muss man sich vor Verwechslung mit Luxation besonders hüten, um so mehr als man da auch einen Vorsprung unter dem Processus coracoideus sieht und fühlt, allein stets bleibt der Befund zu Recht, dass der Kopf in seinem tuberculären Theil in der Pfanne an normaler Stelle gefühlt werden kann. Und dann hat der Vorsprung des abgewichenen unteren Fragmentes insofern etwas höchst Charakteristisches, als er viel auffälliger nach vorne vorspringt. Dieses Vortreten des unteren Fragmentes nach vorne ist bei Fractura pertubercularis und namentlich epiphysaria Regel, sodass man, von der Seite gesehen, in sehr charakteristischer Weise die Humerusachse nach vorne von der vorderen Akromialecke hinauflaufen sieht, auch wenn der Arm dem Körper angelegt geblieben ist in Adductionsstellung.

Wir haben in unseren Photogrammen (vergl. Fig. 44) diese bezeichnende Achsenabweichung bei Seitenansicht des Patienten in prägnanter Weise wiedergegeben; dieselbe Ansicht, wie diejenige von vorne her (vergl. Fig. 47), zeigt den starken und oft scharfen Vorsprung auf's klarste. Vollends in Fällen von Adductionsstellung des Oberarmes, wo das untere Fragment nicht bloss vorne, sondern auch nach aussen einen Vorsprung bilden kann, wo die Achse des Armes in normaler Weise gegen den Humeruskopf nach oben läuft, dürfte eine Verwechslung mit Luxation bei einiger Aufmerksamkeit kaum möglich sein.

Nun hilft aber noch die directe Palpation in Fällen, deren Bild der häufigen Luxatio humeri ähnlich sieht, jeden Zweifel heben. Einmal, wie nachdrücklich schon betont, findet man den die Tubercula tragenden Theil des Kopfes an normaler Stelle in der Pfanne, ferner fühlt man im Bereich des Vorsprunges die scharfe Kante des unteren Fragmentes häufig durch die Haut hindurch. Dies ist desshalb

Digitized by Google

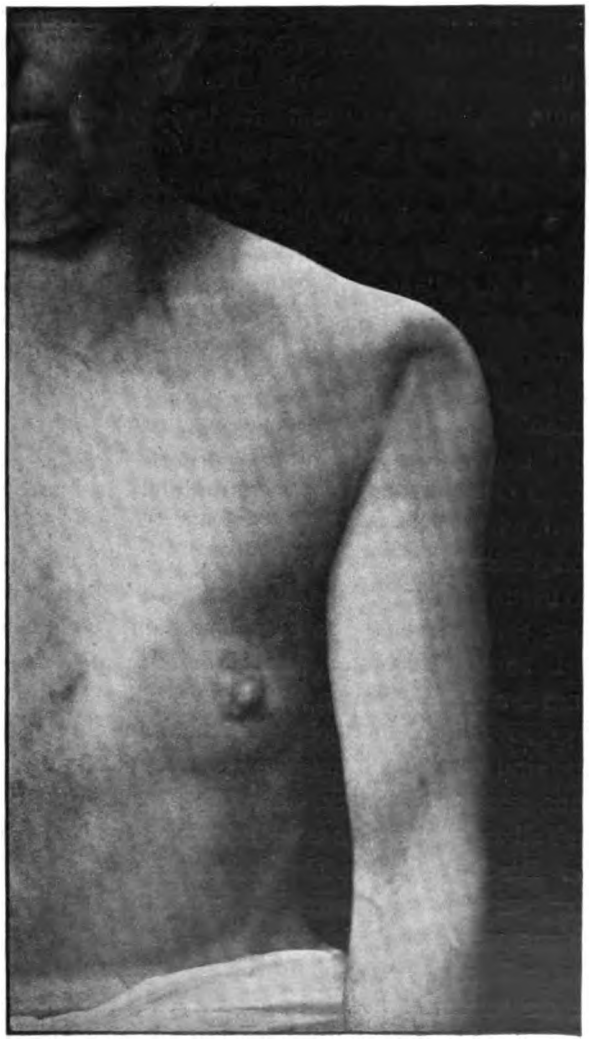

Fig. 54.

Messerli, Marie. Fractura humeri pertubercularis mit sehr charakteristischer Anspiessung und Einziehung der Haut durch das untere Fragment, welches den Deltoideus perforirt hat und nach vorne dislocirt, an Stelle der abnormen Grube unmittelbar unter der Haut mit seiner scharfen queren Kante fühlbar ist.

Digitized by Google

der Fall, weil bei dem Abweichen nach vorne in Folge Stosses von unten und aussen zugleich die scharfe Kante des Diaphysenfragmentes die Muskelfasern des Deltoideus durchschneidet und direct unter die Haut tritt. Man hat sogar einen Durchtritt durch die Haut hindurch in solchen Fällen beobachtet und falls es nicht hierzu kommt, so kann noch ein höchst eigenthümliches Bild entstehen in Folge Anhackens der Hautuntertläche: Die Haut wird über dem Fragmentvorsprung festgehalten, unverschieblich oder gar in der Weise angehackt und eingezogen, dass sie beim Zurücktreten des Fragmentes eine charakteristische Grube bildet. Den Boden dieser Grube bildet das der Haut anliegende untere Fragment. Wir geben in Fig. 54 die photographische Abbildung eines solchen Falles, allerdings nicht eine Epiphysenfractur, sondern eine Fractura pertubercularis bei einer 42-jährigen Frau betreffend. Wie man vorne die Kante des nach vorne abgewichenen unteren Fragmentes fühlt, so fühlt man oft die hintere Kante des an Ort und Stelle stehen gebliebenen Kopffragmentes von hinten und aussen her bei Einpressen durch den Deltoideus.

In den Fällen, wo eine so starke Verschiebung nicht besteht, dass die Achsenabweichung des Humerus im Verein mit der Fühlbarkeit, ja Sichtbarkeit des unteren Fragmentes entscheidend ist, nämlich bei blosser Knickung mit Einkeilung, welche wir bei Besprechung der Aetiologie und pathologischen Anatomie skizzirt haben (vergl. Fig. 25) bleiben folgende Anhaltspunkte: Schmerz und Schwellung sind verhältnissmässig gering, passive Bewegungen möglich ohne grossen Schmerz, aber die starke Functionsstörung nach einem Fall auf die Aussenseite des Armes erweckt den Verdacht auf Fractur. Die Palpation ergiebt einen, an bestimmter Stelle (in der Richtung der jetzigen oder früheren Epiphysenlinie) localisirten Druckschmerz und was noch wichtiger ist, einen bei kräftigem Andrücken unter Vermeidung von Bewegung zu erzielenden Stossschmerz, am stärksten wenn von unten der Ellenbogen gegen das Akromialgewölbe angepresst wird. An Stelle des Druckschmerzes ist gelegentlich eine Einsenkung fühlbar. Was aber maassgebend ist, ist die Möglichkeit des Nachweises falscher Beweglichkeit. Wir finden in unsern Beobachtungen Fracturen mit Verschiebung sowohl, als mit Einkeilung selbst dann, wenn die Crepitation zunächst bei passiver Bewegung fehlt und das Kopffragment bei passiver Rotation sich mitbewegt, wenigstens bei Narkosenuntersuchung stets den

Digitized by Google

Nachweis einer falschen Beweglichkeit der Diaphyse gegen das Kopffragment, wenn es gelingt, letzteres kräftig zwischen seinen Fingern zu fixiren. Wir halten eine solche Untersuchung für nothwendig. Die Hebung der Einkeilung hat in diesen Fällen nicht den Nachtheil, welchen man ihr zuschreibt bei Schenkelhalsfracturen, da der Zusammenhalt der Fragmente bei blosser Knickung wesentlich durch das Periost (wie oben erwähnt) geleistet wird und durch Bewegungsversuche vorsichtiger Art nicht aufgehoben wird. Wir haben bei eingekeilter Fractur eines 14 Monate alten Kindes sowohl, wie bei derselben Fractur in den 60er Jahren stehender Individuen den Nachweis einer deutlichen falschen Beweglichkeit leisten können.

Symptome der Fractura pertubercularis Erwachsener.

Dass man die Fractura epiphysaria als eine besondere Varietät unterscheidet, lässt sich rechtfertigen dadurch, dass eine Trennung zwischen Epiphysenknorpel und Knochen in mancher Beziehung eine andere Bedeutung hat, als eine Trennungslinie durch fertige Knochen hindurch, namentlich bezüglich der Prognose und der Folgen für das Wachsthum. Allein thatsächlich kommen genau die gleichen Fracturlinien, wie sie durch die Epiphysenlinie gegeben ist, nicht nur ausnahmsweise, sondern häufiger als die anderen auch bei ältern Leuten vor. Sammlungspräparate und genaue Untersuchungen am Lebenden geben darüber ganz bestimmte Aufschlüsse. Auch die Symptome sind ganz gleich beim Erwachsenen wie bei Kindern, mit dem Unterschiede, dass die Fractur zackiger ist beim Erwachsenen, als wenn sie durch die Epiphysenlinie durchgeht. — Das hat zur Folge, dass hier öfter eine wirkliche Einkeilung stattfindet ohne Verschiebung und was wir von der Diagnose der Einkeilungsfracturen soeben gesagt haben, das findet seine Anwendung hauptsächlich auf Erwachsene.

Kommt es aber zur Verschiebung, so ist bei letzterer Schwellung und Bluterguss stärker und die falsche Beweglichkeit deutlicher, weil das Periost nicht so elastisch und widerstandsfähig ist, um die Fragmente aneinanderzuhalten wie bei Kindern.

Gemäss der zackigen Knochenfläche kommt es auch zu deutlicher Crepitation. Aber im Grossen und Ganzen sind die Symptome der Fractura pertubercularis der Erwachsenen in so

Digitized by Google

guter Uebereinstimmung mit der Fractura epiphysaria der Kinder und junger Individuen, dass sie durchaus zu jenen gestellt zu werden verdienen. Die Abductionsfractur wiegt bei Erwachsenen vor und die Linie der Fractur geht hie und da nicht so nahe unter der grössten Wölbung der Tubercula durch ($^1/_2$—$2^1/_2$ cm bei jungen Leuten), sondern nähert sich etwas dem chirurgischen Halse, sodass man grössere Mühe hat, die Differentialdiagnose zu machen.

Abgesehen von diesen wenigen Differenzpunkten kann man sehr wohl die Fractura epiphysaria einfach als die Fractura pertubercularis des Wachsthumsalters bezeichnen.

Bevor wir nun zu der Schilderung der Symptome der Fractura subtubercularis übergehen, wollen wir auch einige Fälle derselben anführen.

Beobachtung 12.

Fractura subtubercularis humeri sinistri

(durch den chirurgischen Hals) durch Fall auf den Arm (Ellenbogen), während der Verletzte eine Kleiderrolle unter dem Arme trug (Hebelwirkung). Abduction des etwas nach hinten stehenden Ellenbogens, sichtbare Knickung im Bereich des Deltoideusansatzes, Schulterwölbung erhöht und eher vermehrt. Länge unverändert, Akromio-Axillarumfang wie bei Luxation um 4 cm vermehrt. Fracturstelle bei Rotation des Armes und Verfolgung der Humerusdiaphyse aufwärts genau zu fühlen, keine Dislocation ad latus, bloss winkelige Abweichung. Statt Gypsverband mit Achselkissen wird Extensionsbehandlung mit Gewicht in Adductionsstellung gemacht, weil dadurch eine Hebelwirkung mit Drehpunkt am Deltoideusansatz zu Stande kommt, welche Adduction des oberen Theiles der unteren Fragmente bewirkt.

Stämpfli, Kaspar, 60 Jahre alt, auf der Wanderschaft.
Aufnahme am 6. Mai 1893.

Anamnese am 6. Mai 1893. Patient, der schon längere Zeit hustet, im Uebrigen jedoch völlig gesund war, wurde nach unbedeutendem Wortwechsel gewaltsam von hinten gestossen, glitschte dabei auf glattem Cementboden aus und fiel (nach seiner Aussage), ein festes Packet unter dem Oberarm haltend, in rechtwinkeliger Stellung des Ellenbogens auf den seitlichen, etwas hinteren Theil seiner linken Schulter; Patient will ein Knacken gehört und sofort starke Schmerzen empfunden haben, die bis

Digitized by Google

in die Finger ausstrahlten; zudem war er ausser Stande, den Arm zu bewegen; er suchte desshalb ärztliche Hülfe, die ihn in's Spital verwies.

Status am 6. Mai 1893. Grosser kräftiger Mann, mit Habitus potatorius.

Puls 72, von guter Spannung; regelmässig. Temperatur normal.

Inspection. Schulterwölbung leicht abgeflacht, nirgends eine Verfärbung zu sehen, hingegen finden sich einige sugillirte Stellen an der Haut über dem Olekranon. Achse des Oberarmes zeigt eine deutliche Abknickung nach innen.

Länge des Oberarmes (Spitze des Akromion-Epicondyl. ext.) unverändert.

Akromioaxillarumfang zeigt eine Vermehrung von 4 cm.

Palpation lässt an der Innenseite des Oberarmes eine deutliche scharfe Knochenkante fühlen, die dem unteren Fragment anzugehören scheint, sich bei Rotation verschiebt; an dieser Stelle, die dem unteren Ansatz des Teres major entspricht, lässt sich das untere gegen das obere Fragment deutlich verschieben, wobei hie und da Crepitation zu fühlen und zu hören ist.

Sensibilitätsstörungen fehlen.

Klinische Besprechung am 8. Mai 1893. Für Fractur spricht das Knacken; die ausstrahlenden Schmerzen für Luxation.

Schwellung der linken Schulter (Oberarm, Kopf und Schulter betreffend); Humerusachse weicht aufwärts nach innen ab; Ellenbogen nach rückwärts gehalten.

Von hinten. Schwellung an der Rückfläche der Schulter.

Wölbung des Humerus ist erhalten; bei Luxation ist diese abgeflacht; doch ist dies nicht absolut maassgebend, weil ein grosser Bluterguss den Deltoideus bei letzterer vorwölben kann; aber bei einem 8 Tage alten Falle würde eine Abflachung zu erwarten sein.

Maasse. (Hintere Akromialecke zum Condyl. ext.).

Länge. Links: / Rechts: } beiderseits gleich.

Dieses rein negative Resultat ist nicht zu verwerthen.

Akromioaxillarumfang links 4 cm grösser als rechts. Dies würde sprechen für Luxation, bei Fractur fehlt die Zunahme, es sei denn, sie sei bedingt durch Schwellung.

Function. Activ 0.

Bei Fractur erwartet man abnorme Beweglichkeit passiv, activ ist jede Bewegung schmerzhaft, wegen Aufeinanderstossen der Fragmente. Zudem ist die Beweglichkeit passiv nicht behindert, sondern nach allen Richtungen frei.

Für Luxation ist besonders die einseitige Beweglichkeit charakteristisch, die passive und active Beweglichkeit beschränkt nach bestimmten Richtungen durch angespannte Bänder.

Function. Passiv starke Beweglichkeit nach allen Richtungen. Dies spricht für Fractur.

Digitized by Google

[illegible] ergiebt eine [illegible] Form (vergl. [illegible]

[illegible] Dabei hatte [illegible] unter dem Oberarm, [illegible]

[illegible] durch den [illegible] des unteren [illegible]

[illegible] Zug am Vorderarm [illegible]

[illegible] Adductionsrichtung. [illegible]

[illegible] Auswurf.

[illegible] Zug und Schmerzen in der [illegible]

[illegible]

[illegible]

[illegible] Extension am Ellen- [illegible]

[illegible]

[illegible] Bewegungen zu machen. Fractur [illegible] unmittelbar oberhalb [illegible] man den Callus.

[illegible] in geringem Maasse [illegible] mittelst Zug durch ein [illegible]

[illegible] Richtungen nimmt [illegible]

[illegible] Patient verlässt das Spital.

Feste Vereinigung der gut [illegible] Fragmente: keine Verkürzung des Armes; keine Atrophie der Muskeln. Unmittelbar oberhalb der Insertionsstelle der Latissimus dorsi fühlt man den deutlichen Callus.

Passive Bewegungen noch nach allen Richtungen hin etwas schmerzhaft.

Patient wird angehalten, sich energisch in den Bewegungen zu üben.

Beobachtung 13.

Fractura subtubercularis humeri sinistri (colli chirurgici)

in Folge direct einwirkenden Trauma's (Fall auf eine Kante einer Commode). Der Callus liegt nach späterer Untersuchung etwa 5 cm unter der Spitze des Tuberculum majus.

Digitized by Google

Ruprecht, Friedrich, 63 Jahre alt.

Aufnahme am 26. März 1892.

Anamnese. Der abgesehen von öfter sich wiederholendem Lungenkatarrh gesunde 63-jährige Patient erhielt von seinem betrunkenen Sohne am 25. April Abends einen heftigen Stoss auf die rechte Seite, sodass er mit der oberen Hälfte des linken Oberarmes auf die Kante einer Commode auffiel. Sofort fühlte er einen heftigen Schmerz, der sich nach und nach noch etwas steigerte, dann aber bei absoluter Ruhe abnahm. Die Bewegungen resp. Bewegungsversuche des Armes waren stets ausserordentlich schmerzhaft. Im Moment des Falles hat Patient nichts Besonderes gehört, wohl aber seither öfter bei Bewegungen ein Knirschen an der schmerzhaftesten Stelle. Der am folgenden Morgen gerufene Arzt wies den Patienten an das Spital. Circulationsstörungen im Vorderarm und Hand, oder Sensibilitäts- und Motilitätsstörungen derselben hat Patient nach dem Trauma und seither nie bemerkt, ebenfalls nie auffallende Dyspnoë. Die jetzt vorhandene Bronchitis hatte er schon vor dem Unfall, doch scheint sie stärker geworden zu sein.

Ueber hereditäre Belastung ist nichts zu eruiren. Patient will nicht Potator sein. Von den 4 Kindern desselben ist eines hochgradig rhachitisch, die anderen 3 sind gesund.

Status am 26. April 1892. Patient ist von mittlerer Grösse, mässiger Entwicklung der Musculatur und des Panniculus und normaler Hautfarbe.

Puls 112, von mittlerer Spannung und Grösse; regelmässig. Radialis nicht merklich geschlängelt, auch nicht rollbar. Temperatur 38,3°. Zunge feucht, leicht belegt. Appetit gering (seit dem Accidens).

Lungen. Beiderseits feuchte, ziemlich kleinblasige Rasselgeräusche, zum Theil mit grossblasigen gemischt, über der ganzen Lunge.

In den unteren Partieen der rechten Lunge ist das vesiculäre Geräusch sehr undeutlich, ohne dass Bronchialathmen besteht. Der Percussionsschall ist besonders hinten unten rechts etwas weniger sonor, als links. Reichlich schleimig-eiteriges Sputum ohne Blut.

Herz. Grösse normal. Herztöne schwach, keine Geräusche.

Abdomen. Nichts Besonderes.

Localstatus. Linke Schulter etwas geschwollen, nirgends Suffusionen oder Ekchymosen. Akromioaxillarumfang rechts 38 cm, links 41 cm. Humeruskopf an normaler Stelle. Distanz von der vorderen Akromialecke zum Epicondylus ext. humeri rechts 33,5 cm, links 32 cm. Der Arm liegt in Pronation und kann nicht bewegt werden. Die Humerusachse weicht deutlich nach innen ab.

Die Palpation ergiebt starke Druckempfindlichkeit in der Gegend des Collum chirurgicum sowie ein Einsinken des Armes an dieser Stelle von aussen.

In der Axilla ohne Narkose nichts Sicheres zu constatiren. Das Schultergelenk ist nicht druckempfindlich. Falsche Beweglichkeit des Armes und Crepitation im Gebiet des Collum chirurgicum ist vorhanden.

Digitized by Google

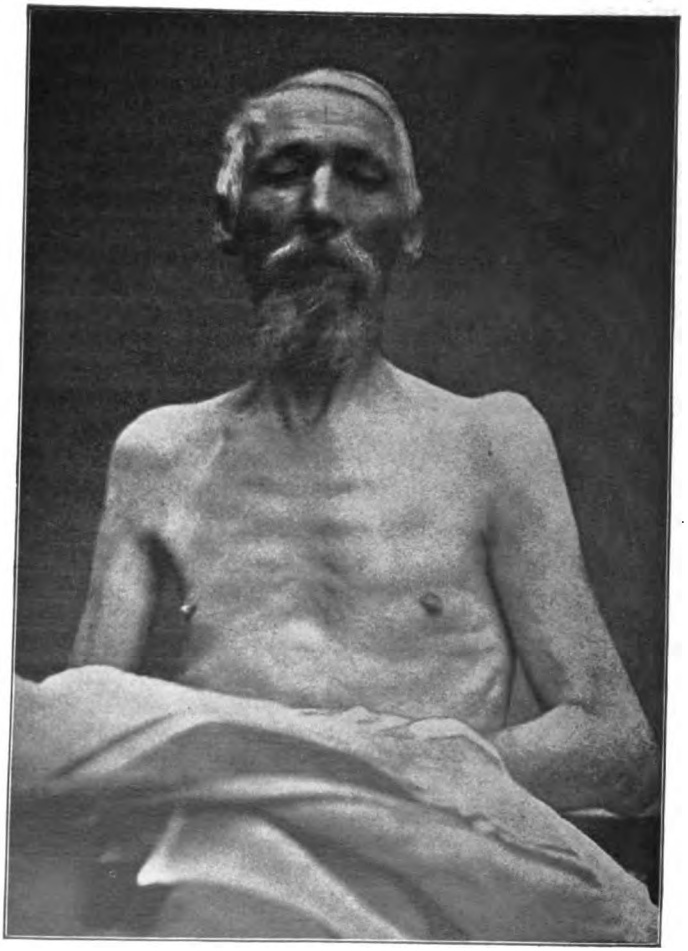

Fig. 55.

Friedrich Ruprecht. **Fractura subtubercularis humeri sinistri** in typischer Form mit Luxations-(Abductions-)stellung der Oberarmdiaphyse.

Digitized by Google

Gefässstörungen, Motilitäts- und Sensibilitätsstörungen fehlen am Vorderarm und der Hand völlig.

Am vorderen Ende des Radius zeigt sich eine mässige Dorsalabweichung, herrührend von einer alten, schlecht coaptirten Radiusfractur.

Klinische Besprechung. Ein Fall mit directem heftigem Stoss auf die obere Hälfte des linken Oberarmes ist die Aetiologie.

An dem Patienten ist auffallend in erster Linie eine diffuse gelbliche Verfärbung am linken Oberarm. Wichtig ist 1. dass keine directe Verletzung der Haut dabei vorliegt; 2. dass die Verfärbung nach innen zu liegt, während der Stoss von aussen stattfand.

Es liegt also genug Grund vor, eine tiefere Verletzung anzunehmen, der Farbe der Haut nach (gelbgrau) nicht mehr frisch.

Ferner fällt auf eine Achsenabweichung des unteren und mittleren Theiles des Oberarmes nach innen. Die Schulter selbst zeigt normale Form.

In Frage kommt in erster Linie eine Fractur. Diese kann hier liegen: 1. im Collum anatomicum; 2. durch die Tubercula; 3. im Collum chirurgicum.

Ersteres fällt schon bei der Inspection ausser Betracht, da die Schulter richtig conformirt ist.

Es bleibt also nur Fractura pertubercularis und colli chirurgici. Die Stellung spricht für eine Fractur unter dem Caput, der Pect. major und Latissimus dorsi ziehen das untere Fragment nach innen, der Supraspinatus das obere Fragment nach aussen.

Man würde demnach, wenn nicht blosse Einknickung besteht, das untere Fragment in der Axilla fühlen.

Am linken Vorderarm findet sich eine alte, nicht reponirte Radiusfractur, mit Dislocation geheilt.

Dicht unter dem Humeruskopf lässt sich falsche Beweglichkeit constatiren.

Behandlung. 1. Coaptation. 2. Fixation des Armes an den Rumpf. 3. Achselkissen; wenn je, so ist es hier indicirt, um einen Gegendruck auf das untere Fragment auszuüben.

Fixation 4 Wochen. Nicht Bettlage.

Es wird ein Gypsverband angelegt.

Patient verlässt das Bett.

9. Mai. Da der Vorderarm durch den Gypsverband nicht genügend fixirt wird, so wird letzterer abgenommen und durch einen neuen ersetzt. Derselbe fixirt den Vorderarm bis an das Handgelenk völlig in leicht spitzwinkeliger Flexion vor der Brust.

10. Mai. Patient wird entlassen mit der Weisung, sich in 3 Wochen wieder zu zeigen.

Der Verband sitzt gut. Circulation und Gefühl in der Hand völlig normal. Weder Schmerzen noch Druckgefühl im Verband.

1. Juni. Patient, der sich vor 5 Wochen den linken Humerus im Collum chirurgicum gebrochen hatte und mit Gypsverband entlassen worden war, stellt sich wieder zur Entfernung des Verbandes.

Digitized by Google

ist es eben bloss eine Furche und die Wölbung des Deltoideus nach aussen ist nicht aufgehoben, sondern erhalten, da der Kopf an normaler Stelle geblieben ist. Er ist desshalb beim Einpressen des Fingers unter dem Akromion von aussen her zu fühlen mit aller Sicherheit und das ist gegen Luxation schon maassgebend. Ist nun eine Adductionsfractur vorhanden, so steht der Arm, von vorne gesehen, gerade, nicht abducirt wie bei Luxation; bei Abductionsfractur allerdings steht der Ellenbogen vom Körper ab, wenn das untere Fragment gegen den Processus coracoideus abgewichen ist. Im letzteren Falle muss man sich vor Verwechslung mit Luxation besonders hüten, um so mehr als man da auch einen Vorsprung unter dem Processus coracoideus sieht und fühlt, allein stets bleibt der Befund zu Recht, dass der Kopf in seinem tuberculären Theil in der Pfanne an normaler Stelle gefühlt werden kann. Und dann hat der Vorsprung des abgewichenen unteren Fragmentes insofern etwas höchst Charakteristisches, als er viel auffälliger nach vorne vorspringt. Dieses Vortreten des unteren Fragmentes nach vorne ist bei Fractura pertubercularis und namentlich epiphysaria Regel, sodass man, von der Seite gesehen, in sehr charakteristischer Weise die Humerusachse nach vorne von der vorderen Akromialecke hinauflaufen sieht, auch wenn der Arm dem Körper angelegt geblieben ist in Adductionsstellung.

Wir haben in unseren Photogrammen (vergl. Fig. 44) diese bezeichnende Achsenabweichung bei Seitenansicht des Patienten in prägnanter Weise wiedergegeben; dieselbe Ansicht, wie diejenige von vorne her (vergl. Fig. 47), zeigt den starken und oft scharfen Vorsprung auf's klarste. Vollends in Fällen von Adductionsstellung des Oberarmes, wo das untere Fragment nicht bloss vorne, sondern auch nach aussen einen Vorsprung bilden kann, wo die Achse des Armes in normaler Weise gegen den Humeruskopf nach oben läuft, dürfte eine Verwechslung mit Luxation bei einiger Aufmerksamkeit kaum möglich sein.

Nun hilft aber noch die directe Palpation in Fällen, deren Bild der häufigen Luxatio humeri ähnlich sieht, jeden Zweifel heben. Einmal, wie nachdrücklich schon betont, findet man den die Tubercula tragenden Theil des Kopfes an normaler Stelle in der Pfanne, ferner fühlt man im Bereich des Vorsprunges die scharfe Kante des unteren Fragmentes häufig durch die Haut hindurch. Dies ist desshalb

Digitized by Google

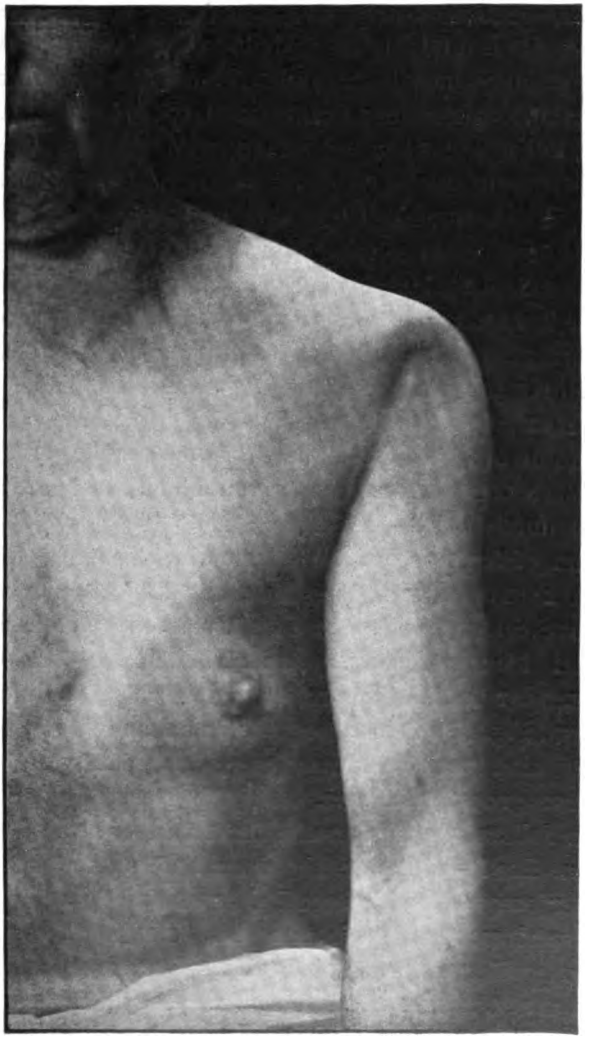

Fig. 54.

Messerli, Marie. Fractura humeri pertubercularis mit sehr charakteristischer Anspiessung und Einziehung der Haut durch das untere Fragment, welches den Deltoideus perforirt hat und nach vorne dislocirt, an Stelle der abnormen Grube unmittelbar unter der Haut mit seiner scharfen queren Kante fühlbar ist.

Digitized by Google

der Fall, weil bei dem Abweichen nach vorne in Folge Stosses von unten und aussen zugleich die scharfe Kante des Diaphysenfragmentes die Muskelfasern des Deltoideus durchschneidet und direct unter die Haut tritt. Man hat sogar einen Durchtritt durch die Haut hindurch in solchen Fällen beobachtet und falls es nicht hierzu kommt, so kann noch ein höchst eigenthümliches Bild entstehen in Folge Anhackens der Hautunterfläche: Die Haut wird über dem Fragmentvorsprung festgehalten, unverschieblich oder gar in der Weise angehackt und eingezogen, dass sie beim Zurücktreten des Fragmentes eine charakteristische Grube bildet. Den Boden dieser Grube bildet das der Haut anliegende untere Fragment. Wir geben in Fig. 54 die photographische Abbildung eines solchen Falles, allerdings nicht eine Epiphysenfractur, sondern eine Fractura pertubercularis bei einer 42-jährigen Frau betreffend. Wie man vorne die Kante des nach vorne abgewichenen unteren Fragmentes fühlt, so fühlt man oft die hintere Kante des an Ort und Stelle stehen gebliebenen Kopffragmentes von hinten und aussen her bei Einpressen durch den Deltoideus.

In den Fällen, wo eine so starke Verschiebung nicht besteht, dass die Achsenabweichung des Humerus im Verein mit der Fühlbarkeit, ja Sichtbarkeit des unteren Fragmentes entscheidend ist, nämlich bei blosser Knickung mit Einkeilung, welche wir bei Besprechung der Aetiologie und pathologischen Anatomie skizzirt haben (vergl. Fig. 25) bleiben folgende Anhaltspunkte: Schmerz und Schwellung sind verhältnissmässig gering, passive Bewegungen möglich ohne grossen Schmerz, aber die starke Functionsstörung nach einem Fall auf die Aussenseite des Armes erweckt den Verdacht auf Fractur. Die Palpation ergiebt einen, an bestimmter Stelle (in der Richtung der jetzigen oder früheren Epiphysenlinie) localisirten Druckschmerz und was noch wichtiger ist, einen bei kräftigem Andrücken unter Vermeidung von Bewegung zu erzielenden Stossschmerz, am stärksten wenn von unten der Ellenbogen gegen das Akromialgewölbe angepresst wird. An Stelle des Druckschmerzes ist gelegentlich eine Einsenkung fühlbar. Was aber maassgebend ist, ist die Möglichkeit des Nachweises falscher Beweglichkeit. Wir finden in unsern Beobachtungen Fracturen mit Verschiebung sowohl, als mit Einkeilung selbst dann, wenn die Crepitation zunächst bei passiver Bewegung fehlt und das Kopffragment bei passiver Rotation sich mitbewegt, wenigstens bei Narkosenuntersuchung stets den

Digitized by Google

Nachweis einer falschen Beweglichkeit der Diaphyse gegen das Kopffragment, wenn es gelingt, letzteres kräftig zwischen seinen Fingern zu fixiren. Wir halten eine solche Untersuchung für nothwendig. Die Hebung der Einkeilung hat in diesen Fällen nicht den Nachtheil, welchen man ihr zuschreibt bei Schenkelhalsfracturen, da der Zusammenhalt der Fragmente bei blosser Knickung wesentlich durch das Periost (wie oben erwähnt) geleistet wird und durch Bewegungsversuche vorsichtiger Art nicht aufgehoben wird. Wir haben bei eingekeilter Fractur eines 14 Monate alten Kindes sowohl, wie bei derselben Fractur in den 60er Jahren stehender Individuen den Nachweis einer deutlichen falschen Beweglichkeit leisten können.

Symptome der Fractura pertubercularis Erwachsener.

Dass man die Fractura epiphysaria als eine besondere Varietät unterscheidet, lässt sich rechtfertigen dadurch, dass eine Trennung zwischen Epiphysenknorpel und Knochen in mancher Beziehung eine andere Bedeutung hat, als eine Trennungslinie durch fertige Knochen hindurch, namentlich bezüglich der Prognose und der Folgen für das Wachsthum. Allein thatsächlich kommen genau die gleichen Fracturlinien, wie sie durch die Epiphysenlinie gegeben ist, nicht nur ausnahmsweise, sondern häufiger als die anderen auch bei ältern Leuten vor. Sammlungspräparate und genaue Untersuchungen am Lebenden geben darüber ganz bestimmte Aufschlüsse. Auch die Symptome sind ganz gleich beim Erwachsenen wie bei Kindern, mit dem Unterschiede, dass die Fractur zackiger ist beim Erwachsenen, als wenn sie durch die Epiphysenlinie durchgeht. — Das hat zur Folge, dass hier öfter eine wirkliche Einkeilung stattfindet ohne Verschiebung und was wir von der Diagnose der Einkeilungsfracturen soeben gesagt haben, das findet seine Anwendung hauptsächlich auf Erwachsene.

Kommt es aber zur Verschiebung, so ist bei letzterer Schwellung und Bluterguss stärker und die falsche Beweglichkeit deutlicher, weil das Periost nicht so elastisch und widerstandsfähig ist, um die Fragmente aneinanderzuhalten wie bei Kindern.

Gemäss der zackigen Knochenfläche kommt es auch zu deutlicher Crepitation. Aber im Grossen und Ganzen sind die Symptome der Fractura pertubercularis der Erwachsenen in so

Digitized by Google

guter Uebereinstimmung mit der Fractura epiphysaria der Kinder und junger Individuen, dass sie durchaus zu jenen gestellt zu werden verdienen. Die Abductionsfractur wiegt bei Erwachsenen vor und die Linie der Fractur geht hie und da nicht so nahe unter der grössten Wölbung der Tubercula durch ($^1/_2$—$2^1/_2$ cm bei jungen Leuten), sondern nähert sich etwas dem chirurgischen Halse, sodass man grössere Mühe hat, die Differentialdiagnose zu machen.

Abgesehen von diesen wenigen Differenzpunkten kann man sehr wohl die Fractura epiphysaria einfach als die Fractura pertubercularis des Wachsthumsalters bezeichnen.

Bevor wir nun zu der Schilderung der Symptome der Fractura subtubercularis übergehen, wollen wir auch einige Fälle derselben anführen.

Beobachtung 12.

Fractura subtubercularis humeri sinistri

(durch den chirurgischen Hals) durch Fall auf den Arm (Ellenbogen), während der Verletzte eine Kleiderrolle unter dem Arme trug (Hebelwirkung). Abduction des etwas nach hinten stehenden Ellenbogens, sichtbare Knickung im Bereich des Deltoideusansatzes, Schulterwölbung erhöht und eher vermehrt. Länge unverändert, Akromio-Axillarumfang wie bei Luxation um 4 cm vermehrt. Fracturstelle bei Rotation des Armes und Verfolgung der Humerusdiaphyse aufwärts genau zu fühlen, keine Dislocation ad latus, bloss winkelige Abweichung. Statt Gypsverband mit Achselkissen wird Extensionsbehandlung mit Gewicht in Adductionsstellung gemacht, weil dadurch eine Hebelwirkung mit Drehpunkt am Deltoideusansatz zu Stande kommt, welche Adduction des oberen Theiles der unteren Fragmente bewirkt.

Stämpfli, Kaspar, 60 Jahre alt, auf der Wanderschaft.
Aufnahme am 6. Mai 1893.

Anamnese am 6. Mai 1893. Patient, der schon längere Zeit hustet, im Uebrigen jedoch völlig gesund war, wurde nach unbedeutendem Wortwechsel gewaltsam von hinten gestossen, glitschte dabei auf glattem Cementboden aus und fiel (nach seiner Aussage), ein festes Packet unter dem Oberarm haltend, in rechtwinkeliger Stellung des Ellenbogens auf den seitlichen, etwas hinteren Theil seiner linken Schulter; Patient will ein Knacken gehört und sofort starke Schmerzen empfunden haben, die bis

Digitized by Google

in die Finger ausstrahlten; zudem war er ausser Stande, den Arm zu bewegen; er suchte desshalb ärztliche Hülfe, die ihn in's Spital verwies.

Status am 6. Mai 1893. Grosser kräftiger Mann, mit Habitus potatorius.

Puls 72, von guter Spannung; regelmässig. Temperatur normal.

Inspection. Schulterwölbung leicht abgeflacht, nirgends eine Verfärbung zu sehen, hingegen finden sich einige sugillirte Stellen an der Haut über dem Olekranon. Achse des Oberarmes zeigt eine deutliche Abknickung nach innen.

Länge des Oberarmes (Spitze des Akromion-Epicondyl. ext.) unverändert.

Akromioaxillarumfang zeigt eine Vermehrung von 4 cm.

Palpation lässt an der Innenseite des Oberarmes eine deutliche scharfe Knochenkante fühlen, die dem unteren Fragment anzugehören scheint, sich bei Rotation verschiebt; an dieser Stelle, die dem unteren Ansatz des Teres major entspricht, lässt sich das untere gegen das obere Fragment deutlich verschieben, wobei hie und da Crepitation zu fühlen und zu hören ist.

Sensibilitätsstörungen fehlen.

Klinische Besprechung am 8. Mai 1893. Für Fractur spricht das Knacken; die ausstrahlenden Schmerzen für Luxation.

Schwellung der linken Schulter (Oberarm, Kopf und Schulter betreffend); Humerusachse weicht aufwärts nach innen ab; Ellenbogen nach rückwärts gehalten.

Von hinten. Schwellung an der Rückfläche der Schulter.

Wölbung des Humerus ist erhalten; bei Luxation ist diese abgeflacht; doch ist dies nicht absolut maassgebend, weil ein grosser Bluterguss den Deltoideus bei letzterer vorwölben kann; aber bei einem 8 Tage alten Falle würde eine Abflachung zu erwarten sein.

Maasse. (Hintere Akromialecke zum Condyl. ext.).

Länge. Links: } beiderseits gleich.
Rechts: }

Dieses rein negative Resultat ist nicht zu verwerthen.

Akromioaxillarumfang links 4 cm grösser als rechts. Dies würde sprechen für Luxation, bei Fractur fehlt die Zunahme, es sei denn, sie sei bedingt durch Schwellung.

Function. Activ 0.

Bei Fractur erwartet man abnorme Beweglichkeit passiv, activ ist jede Bewegung schmerzhaft, wegen Aufeinanderstossen der Fragmente. Zudem ist die Beweglichkeit passiv nicht behindert, sondern nach allen Richtungen frei.

Für Luxation ist besonders die einseitige Beweglichkeit charakteristisch, die passive und active Beweglichkeit beschränkt nach bestimmten Richtungen durch angespannte Bänder.

Function. Passiv starke Beweglichkeit nach allen Richtungen. Dies spricht für Fractur.

Digitized by Google

Die Untersuchung in Bromaethyl-Aether-Narkose ergiebt eine Fractur des chirurgischen Halses von gewöhnlicher Form (vergl. Fig. 30); wesentlich quer verlaufend.

Aetiologie. Patient ist aufgefallen auf die Schulter. Dabei hatte Patient ein 12 cm dickes, fest geschnürtes Packet unter dem Oberarm, welches bei Fall auf den Arm als Stützpunkt eines Hebels diente.

Die Knickung der Diaphyse zur Epiphyse ist bedingt durch den Zug des Pect. major und Latissimus dorsi am oberen Rande des unteren Fragmentes.

6. Mai. Es wird vorläufig ein elastischer Zug am Vorderarm angebracht.

8. Mai. Extension mit Heftpflasterstreifen in Adductionsrichtung, Gewicht 10 Pfd.; Contraextension in der Axilla.

Pat. befindet sich wohl; Husten mit schleimigem Auswurf.

10. Mai. Patient klagt über zu starken Zug und Schmerzen in der Axilla.

Gewicht auf 7 Pfd. herabgesetzt.

15. Mai. Extension erneuert; 7 Pfd. Gewicht.

17. Mai. Patient steht auf. Mitella; Extension am Ellenbogen; 5 Pfd.

3. Juni. Extension entfernt.

Patient wird angehalten, energische Bewegungen zu machen. Fractur solide geheilt; im Bereich des chirurgischen Halses unmittelbar oberhalb der Insertionsstelle des Latissimus dorsi fühlt man den Callus.

12. Juni. Da die Bewegungen sich bis heute nur in geringem Maasse eingestellt haben, wird versucht nachzuhelfen mittelst Zug durch ein Gewicht über einer Rolle.

18. Juni. Excursion der Bewegungen nach allen Richtungen nimmt langsam zu, am geringsten nach vorn.

20. Juni. Patient verlässt das Spital.

Feste Vereinigung der gut coaptirten Fragmente; keine Verkürzung des Armes; keine Atrophie der Muskeln. Unmittelbar oberhalb der Insertionsstelle der Latissimus dorsi fühlt man den deutlichen Callus.

Passive Bewegungen noch nach allen Richtungen hin etwas schmerzhaft.

Patient wird angehalten, sich energisch in den Bewegungen zu üben.

Beobachtung 13.

Fractura subtubercularis humeri sinistri (colli chirurgici)

in Folge direct einwirkenden Trauma's (Fall auf eine Kante einer Commode). Der Callus liegt nach späterer Untersuchung etwa 5 cm unter der Spitze des Tuberculum majus.

Digitized by Google

Ruprecht, Friedrich, 63 Jahre alt.

Aufnahme am 26. März 1892.

Anamnese. Der abgesehen von öfter sich wiederholendem Lungenkatarrh gesunde 63-jährige Patient erhielt von seinem betrunkenen Sohne am 25. April Abends einen heftigen Stoss auf die rechte Seite, sodass er mit der oberen Hälfte des linken Oberarmes auf die Kante einer Commode auffiel. Sofort fühlte er einen heftigen Schmerz, der sich nach und nach noch etwas steigerte, dann aber bei absoluter Ruhe abnahm. Die Bewegungen resp. Bewegungsversuche des Armes waren stets ausserordentlich schmerzhaft. Im Moment des Falles hat Patient nichts Besonderes gehört, wohl aber seither öfter bei Bewegungen ein Knirschen an der schmerzhaftesten Stelle. Der am folgenden Morgen gerufene Arzt wies den Patienten an das Spital. Circulationsstörungen im Vorderarm und Hand, oder Sensibilitäts- und Motilitätsstörungen derselben hat Patient nach dem Trauma und seither nie bemerkt, ebenfalls nie auffallende Dyspnoë. Die jetzt vorhandene Bronchitis hatte er schon vor dem Unfall, doch scheint sie stärker geworden zu sein.

Ueber hereditäre Belastung ist nichts zu eruiren. Patient will nicht Potator sein. Von den 4 Kindern desselben ist eines hochgradig rhachitisch, die anderen 3 sind gesund.

Status am 26. April 1892. Patient ist von mittlerer Grösse, mässiger Entwicklung der Musculatur und des Panniculus und normaler Hautfarbe.

Puls 112, von mittlerer Spannung und Grösse; regelmässig. Radialis nicht merklich geschlängelt, auch nicht rollbar. Temperatur 38,3°. Zunge feucht, leicht belegt. Appetit gering (seit dem Accidens).

Lungen. Beiderseits feuchte, ziemlich kleinblasige Rasselgeräusche, zum Theil mit grossblasigen gemischt, über der ganzen Lunge.

In den unteren Parthieen der rechten Lunge ist das vesiculäre Geräusch sehr undeutlich, ohne dass Bronchialathmen besteht. Der Percussionsschall ist besonders hinten unten rechts etwas weniger sonor, als links. Reichlich schleimig-eiteriges Sputum ohne Blut.

Herz. Grösse normal. Herztöne schwach, keine Geräusche.

Abdomen. Nichts Besonderes.

Localstatus. Linke Schulter etwas geschwollen, nirgends Suffusionen oder Ekchymosen. Akromioaxillarumfang rechts 38 cm, links 41 cm. Humeruskopf an normaler Stelle. Distanz von der vorderen Akromialecke zum Epicondylus ext. humeri rechts 33,5 cm, links 32 cm. Der Arm liegt in Pronation und kann nicht bewegt werden. Die Humerusachse weicht deutlich nach innen ab.

Die Palpation ergiebt starke Druckempfindlichkeit in der Gegend des Collum chirurgicum sowie ein Einsinken des Armes an dieser Stelle von aussen.

In der Axilla ohne Narkose nichts Sicheres zu constatiren. Das Schultergelenk ist nicht druckempfindlich. Falsche Beweglichkeit des Armes und Crepitation im Gebiet des Collum chirurgicum ist vorhanden.

Digitized by Google

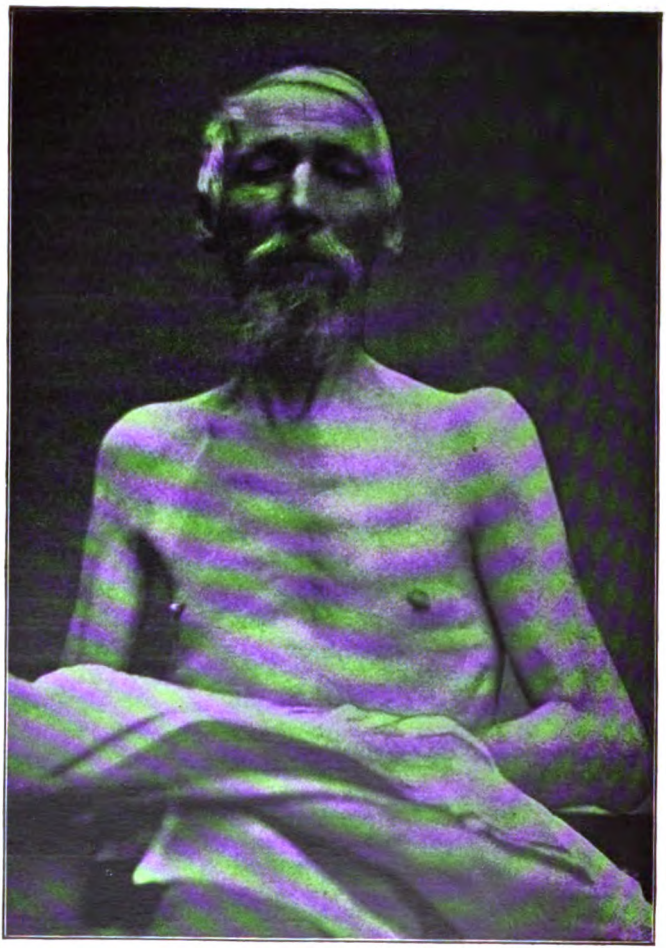

Fig. 55.

Friedrich Ruprecht. **Fractura subtubercularis humeri sinistri** in typischer Form mit Luxations-(Abductions-)stellung der Oberarmdiaphyse.

Digitized by Google

Gefässstörungen, Motilitäts- und Sensibilitätsstörungen fehlen am Vorderarm und der Hand völlig.

Am vorderen Ende des Radius zeigt sich eine mässige Dorsalabweichung, herrührend von einer alten, schlecht coaptirten Radiusfractur.

Klinische Besprechung. Ein Fall mit directem heftigem Stoss auf die obere Hälfte des linken Oberarmes ist die Aetiologie.

An dem Patienten ist auffallend in erster Linie eine diffuse gelbliche Verfärbung am linken Oberarm. Wichtig ist 1. dass keine directe Verletzung der Haut dabei vorliegt; 2. dass die Verfärbung nach innen zu liegt, während der Stoss von aussen stattfand.

Es liegt also genug Grund vor, eine tiefere Verletzung anzunehmen, der Farbe der Haut nach (gelbgrau) nicht mehr frisch.

Ferner fällt auf eine Achsenabweichung des unteren und mittleren Theiles des Oberarmes nach innen. Die Schulter selbst zeigt normale Form.

In Frage kommt in erster Linie eine Fractur. Diese kann hier liegen: 1. im Collum anatomicum; 2. durch die Tubercula; 3. im Collum chirurgicum.

Ersteres fällt schon bei der Inspection ausser Betracht, da die Schulter richtig conformirt ist.

Es bleibt also nur Fractura pertubercularis und colli chirurgici. Die Stellung spricht für eine Fractur unter dem Caput, der Pect. major und Latissimus dorsi ziehen das untere Fragment nach innen, der Supraspinatus das obere Fragment nach aussen.

Man würde demnach, wenn nicht blosse Einknickung besteht, das untere Fragment in der Axilla fühlen.

Am linken Vorderarm findet sich eine alte, nicht reponirte Radiusfractur, mit Dislocation geheilt.

Dicht unter dem Humeruskopf lässt sich falsche Beweglichkeit constatiren.

Behandlung. 1. Coaptation. 2. Fixation des Armes an den Rumpf. 3. Achselkissen; wenn je, so ist es hier indicirt, um einen Gegendruck auf das untere Fragment auszuüben.

Fixation 4 Wochen. Nicht Bettlage.

Es wird ein Gypsverband angelegt.

Patient verlässt das Bett.

9. Mai. Da der Vorderarm durch den Gypsverband nicht genügend fixirt wird, so wird letzterer abgenommen und durch einen neuen ersetzt. Derselbe fixirt den Vorderarm bis an das Handgelenk völlig in leicht spitzwinkeliger Flexion vor der Brust.

10. Mai. Patient wird entlassen mit der Weisung, sich in 3 Wochen wieder zu zeigen.

Der Verband sitzt gut. Circulation und Gefühl in der Hand völlig normal. Weder Schmerzen noch Druckgefühl im Verband.

1. Juni. Patient, der sich vor 5 Wochen den linken Humerus im Collum chirurgicum gebrochen hatte und mit Gypsverband entlassen worden war, stellt sich wieder zur Entfernung des Verbandes.

Digitized by Google

Status. Der Verband wird entfernt. Dabei zeigt sich leichte Atrophie der Arm- und Schultermuskeln, auch des Deltoideus. Der Humerus ist consolidirt, das Tuberculum majus geht bei Bewegungen des Humerus mit. Es ist keine Druckempfindlichkeit vorhanden. Bei Palpation erkennt man einen Callus, der unter dem Tuberculum majus beginnend sich etwa 6 cm weit nach unten erstreckt. Er findet sich am deutlichsten auf der Vorder-Innenseite des Humerus. Soweit sich dies durch Palpation erkennen lässt, sind die Fragmente in guter Stellung aneinander geheilt. Die Bewegungen werden im Schultergelenk nur noch zögernd und beschränkt ausgeführt, meist wird die Scapula mitbewegt. Doch lässt sich der Humerus gut passiv bewegen bei fixirter Scapula.

Der Deltoideus contrahirt sich gut, reagirt auch normal auf elektrische Reizung. Das Allgemeinbefinden des Patienten ist gut.

Wir begnügen uns mit Anführung dieser zwei Beobachtungen, um sogleich eine allgemeine Schilderung der Symptome der Fractura subtubercularis zu geben.

Dieselben sind so übereinstimmend in vielen Punkten mit denjenigen der Fractura pertubercularis, dass man sich fragen kann, ob es einen Sinn hat, bei Erwachsenen, wo keine Epiphysenlinie mehr besteht, einen Unterschied zu machen zwischen den beiden Formen und nicht vielmehr alle infratuberculären (resp. extracapsulären) Fracturen des Kopfes zusammenzunehmen und bloss die Fractura epiphysaria als specielle Form abzuscheiden. Wir haben die Bedenken gegen diese Zusammenwerfung schon geltend gemacht, obschon wir zugeben mussten, dass es zwischen beiden Formen Uebergänge giebt, wo man im Zweifel sein kann, welcher Kategorie man die Fractur zutheilen soll.

Entscheidend, ob die eine oder andere Form vorliegt, ist in letzter Linie die Bestimmung der Fracturlinie aus der Stelle grösster Druckempfindlichkeit, falscher Beweglichkeit und aus der Stelle wo die Kanten der Fragmente vorwiegend zu fühlen sind. Dabei ist noch zu erwähnen, dass bei subtuberculärer Fractur ein Anpressen des Humeruskopfes von aussen unschmerzhaft sein kann, während ein Stoss von unten starke Schmerzen erregt (bei Fractura pertubercularis ist auch Druck von aussen schmerzhaft). Allein das Bild ist auch sonst ein differentes. Bei der Fractura subtubercularis ist die Abductionsstellung des unteren Fragmentes die Regel in Folge medianer Abweichung desselben. Das bedingt eine recht ausgesprochene Luxationsstellung des Armes mit Abweichung der Diaphysenachse nach oben medianwärts und mit

Digitized by Google

Bildung einer Einsenkung resp. Knickung ungefähr am Ansatz der M. deltoideus, wie wir sie auch bei der Luxation treffen. Allein während bei letzterer der äussere Umfang des Deltoideus in gerader Linie heruntergeht, hat er hier seine Wölbung behalten, wie aus Fig. 55 mit Deutlichkeit zu ersehen. Und was hier in der Regel (es giebt Ausnahmen) leicht zu bewerkstelligen ist, nämlich die Annäherung des Ellenbogens an den Körper, ist bei Luxation schwer. Und endlich ist es bei Fractur in der Regel besonders leicht, den Oberarm zu rotiren, was bei Luxation nur im Sinne der Auswärtsrotation und auch da noch nicht ohne Widerstand sich bewerkstelligen lässt.

Noch leichter als bei Fractura pertubercularis fühlt man an normaler Stelle in der Pfanne die Resistenz des Kopfes, weil derselbe in toto die Pfanne bedeckt.

Der Bluterguss, Schmerzen und Schwellung sind stärker als bei den öfter eingekeilten pertuberculären Fracturen, die Verkürzung ausgesprochener (2—4 cm), passive Bewegungen recht schmerzhaft. Die Fragmente sind von der Axilla aus und nicht von vorne unter dem Deltoideus am besten fühlbar und zwar fühlt man viel leichter als bei der Fractura pertubercularis in der Axilla das nach innen (als Regel) abgewichene untere Fragment, welches bei stärkerer Abweichung bei Fractura pertubercularis unter den Processus coracoideus, wie ein luxirter Humeruskopf herantritt. Das Fragment in der Axilla ist gelegentlich durch periostale Schwellung abgerundet und kann daher leicht als luxirter Kopf imponiren, aber die Fühlbarkeit des bei Rotation unbeweglichen Kopfes in der Pfanne schützt vor Verwechslung. Die aetiologischen Differenzen müssen ebenfalls für die Differentialdiagnose gegen Fractura pertubercularis verwerthet werden; bei letzterer spielt der Stoss von unten her eine wesentliche Rolle, bei Fractura subtubercularis ist der Stoss von aussen die Hauptsache und zwar kann derselbe direct den chirurgischen Hals treffen oder auch weiter unten auf die Diaphyse einwirken, wie wir experimentell gezeigt haben (vergl. Fig. 13 und 14)[1]). Auch reine Bewegungen im Sinne der

[1]) Häufig finden wir in unseren Fällen die Angabe, dass die in Rede stehende Fractur bei Auffallen auf einen vorragenden Gegenstand, welcher den Stoss auf die Stelle unterhalb der Kopfwölbung einwirken liess, zu Stande kam, so Fall auf eine Rolle, auf ein Seil, auf die Kante einer Commode.

Digitized by Google

Ab- und Adduction wirken auf die schwache Stelle des chirurgischen Halses ein (vergl. Fig. 11 und 12). Rotationen, wie wir in Fig. 16 und 17 illustrirt haben, führen zu Spiralfracturen, welche von der Diaphyse her durch den chirurgischen Hals und die Tubercula gleichzeitig hindurchlaufen.

Prognose der Fractura infratubercularis.

Während die supratuberculären Fracturen, weil intracapsulär, mangelhafte Heilung ergeben können und die Fracturen der Humerusdiaphyse relativ häufig nicht heilen (Pseudarthrose) ist die Prognose der infratuberculären Fractur günstig; darum legen wir auch so grossen Werth darauf, dass wenigstens das festgestellt werde, ob eine Fractur oberhalb oder unterhalb des oberen Anfanges der Tubercula sitze, resp. ob bei Bewegung des unteren Fragmentes das stets so deutliche Tuberculum majus sich mitbewegt oder nicht, weil danach Prognose und Therapie sich richten. Die Unterscheidung von per- und subtuberculären Fracturen ist danach prognostisch nicht mehr so wichtig, da beide Fracturformen in der Regel selbst bei Nichtbehandlung und schlechter Behandlung wenigstens solide heilen.

Aber allerdings wenn man eine Heilung in guter Stellung ohne zu vermeidende bleibende Functionsstörungen erhalten will, dann muss man schon die Unterscheidung machen zwischen per- und subtuberculären Fracturen und zwischen deren Varietäten je nach Ursache in Form der Ab- und Adductions-, Extensions- und Rotationsfracturen, welche aus der Art der Verschiebung des unteren Fragmentes zu erkennen sind, d. h. aus der Abweichung desselben median-, lateral-, vorwärts oder rückwärts oder im Sinne der Rotation. Dass die Heilung in der Regel knöchern eintritt, selbst bei Misskennung und unrichtiger Behandlung, liegt daran, dass so oft Einkeilung stattfindet, zumal bei der pertuberculären Fractur, ferner an der guten Fixation der Fragmente bei jungen Individuen durch zurückgebliebene Knochenspangen, endlich an der Breite der Bruchflächen. Aber alle diese Gründe für solide Heilung unter relativ ungünstigen Verhältnissen sind auch die Erklärung dafür, dass verhältnissmässig bald eine bestehende Dislocation nicht mehr gehoben werden kann, d. h. dass die Fracturen in falscher

Digitized by Google

Stellung veralten. Wir haben oben hervorgehoben, wie oft man in die Lage kommt, nachträglich wegen Störungen der Schulterbewegungen operative Stellungscorrectionen vorzunehmen, bei der pertuberculären Fractur junger Individuen zu allermeist, indem das vorspringende untere Fragment bei Bewegungen nach vorne und aussen an das Akromion, bei Rotationen an den Processus coracoideus anstösst und die Muskelansätze verschoben bleiben.

Die letztere Fractur hat noch die besondere Eigenthümlichkeit, dass sie zu Wachsthumsstörungen hochgradiger Art führen kann, wie *Bruns* u. A. gezeigt haben, indem im Bereich der oberen Epiphyse, wo der Humerus viel stärker als an der unteren wächst, das Wachsthum aufhört. Doch ist das eine grosse Ausnahme und fällt nur in den früheren Wachsthumsjahren wesentlich in's Gewicht.

Therapie der infratuberculären Fracturen.

Wir haben die Unterschiede in der Prognose der pertuberculären und subtuberculären Fractur berührt, hervorhebend, dass erstere leichter ohne jedes Zuthun heilt, als letztere. Bezüglich der Behandlung ist dagegen der Unterschied zwischen einer Ab- und Adductionsfractur grösser als zwischen den beiden Hauptformen per- und subtuberculärer Fractur. Er ist auch grösser bei Fractur mit und ohne Einkeilung bei der einen oder anderen Gruppe. Wir können desshalb die infratuberculären Fracturen hier gemeinsam besprechen und zwar zunächst die mit Einkeilung ohne erhebliche Verschiebung einhergehenden Formen. Es ist gezeigt worden, dass die Diagnose hier gar nicht leicht ist, wenn bloss eine Knickung nach der einen oder anderen Seite vorliegt. Hat man aber unter sorgfältiger Benützung der gegebenen wenigen aber deutlichen Fracturzeichen die Diagnose gestellt, so darf man sich mit einer sehr einfachen Therapie begnügen. Ein Versuch einer Reposition ist bei leichter Verbiegung nicht nöthig und nicht wünschenswerth, weil die Einkeilung den Dienst eines Verbandes thut.

Man legt für 8—14 Tage einen bequemen, in der Axilla mit Watte gepolsterten Fixationsverband mit weicher Binde um den Körper und darüber ein Paar Gypsbinden an und nach obiger kurzer Zeit begnügt man sich mit einer Mitella, um leichte Bewegungen

Digitized by Google

der Schultermuskeln nicht zu verunmöglichen. Oder man lässt mit oder ohne angehängtes Gewicht als Extensionsverband das Gewicht des Armes selber die Extension bewirken nach den Empfehlungen von *Heusser* in Barmen[1]) und der schon von *Hamilton* und *Clark* gemachten Vorschläge. Wir sehen zwar in einem leichten und bequemen, bloss für die erste oder die zwei ersten Wochen benützten Fixationsverband keinen Nachtheil, wenn die Schulter freibleibt und der Patient Anleitung erhält, im Verband einige Contractionen seiner Muskeln als regelmässige Uebung auszuführen. Steifigkeit kann dadurch in nennenswerther Weise bloss entstehen, wenn es sich um combinirte Fracturen handelt, wo Sprünge in's Gelenk hineingehen, also bei Y- und L-Fracturen.

Wo stärkere Verschiebung besteht, ist vor allem zu reponiren. Das ist gar nicht immer leicht, zumal wo die Fractur nicht mehr ganz frisch ist. Die rasch schrumpfenden unzerrissenen Periosttheile, die kräftige Contraction der Muskeln wirkt hinderlich. Der Deltoideus schiebt das äussere Fragment aufwärts, die Adductoren halten es medianwärts fest (Pectoralis major, Latissimus mit Teres major), während das obere Fragment durch den Supraspinatus nach oben gezogen, resp. in Abductionsstellung gebracht wird. Es muss öfter sehr energisch auf das untere Fragment gewirkt und zu diesem Behuf der Arm in die geeignete Lage gebracht werden. Auf das obere Fragment hat man keine directe Einwirkung. Man muss also das untere so stark abduciren, bis es dem durch die gespannte untere Kapselwand festgehaltenen oberen Fragment gegenübersteht und nun durch kräftigen Druck je nach Art der Abweichung des unteren Fragmentes reponiren, namentlich ist dabei Kraft nöthig bei Abweichung desselben nach innen und noch mehr nach vorne. Dann erhält man die Reposition durch einen Bindenzügel um den oberen Theil des Oberarmes, welcher nach aussen und hinten gezogen erhalten wird, während der erhobene Arm wieder in seine normale Lage gebracht wird. Es erfolgt die Fixation.

Dass man eine Adductions- und eine Abductionsfractur nicht in gleicher Weise fixiren darf, das liegt auf der Hand, obschon in den meisten Handbüchern von einem durchgreifenden Unterschied der Behandlung in beiden Fällen keine Erwähnung gethan wird.

---

[1]) Deutsche med. Wochenschrift. März 1894.

Digitized by Google

Bei der Abductionsfractur, mag sie per- oder subtuberculär sein, ist die erste Aufgabe, eine Einwirkung auszuüben auf das untere Fragment, welches unter dem Einflusse der Adductoren medianwärts abgewichen ist. Diese ziehen, wenn die einwirkende Gewalt es nicht schon besorgt hat, das untere Fragment nach dem Körper zu, während das obere Fragment durch den Supraspinatus nach aussen gezogen wird. Auf das obere Fragment kann der Verband nicht einwirken, weil es klein ist und tief liegt. Die Haupteinwirkung auf das untere Fragment aber ist die, dass es vom Körper entfernt wird, und dieses geschieht durch das Achselkissen, über welches als Hypomochlion der Ellenbogen medianwärts an den Leib fixirt wird, sodass eine Hebelwirkung zu Stande kommt, welche das obere Ende des unteren Fragmentes lateralwärts führt. Das ist für die grosse Mehrzahl der subtuberculären Fracturen, weil diese bei Verschiebung fast immer zu Abductionsstellung des unteren Fragmentes führen, der Typus des richtigen Verbandes. Der blosse Extensionsverband leistet bei grösserer Belästigung des Patienten nicht mit Sicherheit, was ein richtig angelegtes Achselkissen leistet. Allerdings kann man auch durch Zug mittelst Bindenzügeln in der Axilla nach aussen und einen Zug nach unten in der Richtung der Armachse eine dem Achselkissen analoge Wirkung erzielen, aber der Patient muss dabei das Bett hüten, was bei Achselkissenverband nicht der Fall ist.

Ein Heraufziehen des Ellenbogens durch unter demselben verlaufende Bindentouren, wie man sie so oft machen sieht, ist ganz unpassend, da das untere Fragment nicht heraufgeschoben werden darf.

Bei der Adductionsfractur, wie sie mit gleichzeitiger Extensionsstellung bei Fractura pertubercularis ein häufiges Vorkommniss ist, Achselkissen anzuwenden, ist geradezu ein Fehler. Hier hat man im Gegentheil allen Grund, einen Druck in der Axilla zu vermeiden, weil der Druck nur auf das untere Fragment wirkt, welches bei Adductionsfractur schon nach aussen und speciell nach vorne abgewichen ist und Neigung hat, noch weiter abzuweichen.

Hat man bei einer Adductionsfractur eine gute Reposition gemacht, dann genügt der einfachste Fixationsverband; Druck in der Axilla und eine Hebung des Ellenbogens durch Bindentouren

Digitized by Google

können bloss schaden. Man legt vielmehr bloss etwas Watte zwischen Arm und Brust, damit sich die Haut nicht berührt und fixirt den Arm in der Weise, dass man den Ellenbogen nach vorne bringt und kräftig abwärts zieht, während ein Bindenzügel um das obere Drittel des Oberarmes das untere Fragment rückwärts zieht. So wird der Arm durch Bindentouren um den Körper fixirt, welche den oberen Theil des Oberarmes bleibend nach hinten, den Ellenbogen bleibend nach vorne gedrückt erhalten und welche auch hier nicht unter den Ellenbogen als Hebetouren hindurch gehen dürfen.

Man hat die Repositionsschwierigkeiten in einzelnen Fällen durch eine Interposition der Bicepssehne erklären zu

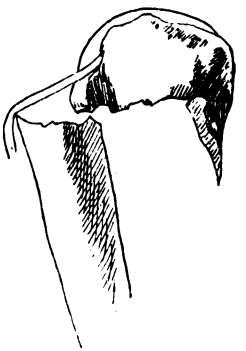

Fig. 56.

Fractura pertubercularis von der Seite gesehen, zur Illustration des Verhaltens der Bicepssehne, nach einer bei Operation einer veralteten schlecht geheilten Fractura epiphysaria gefertigten Skizze.

sollen geglaubt. *Somerlat*[1]) hat zwei Fälle beschrieben. Wir haben bei unseren Operationen so etwas niemals gefunden, sondern die gespannte Bicepssehne verlief, wie Fig. 56 zeigt, von der Bicepsrinne des oberen Fragmentes, in welcher sie zwischen den Tubercula festgehalten war, in strammer Spannung nach vorne zu der vorstehenden Kante des unteren Fragmentes und dann in normaler Richtung abwärts.

Durch die erwähnte Behandlung lässt sich eine sehr gute Heilung erzielen binnen 4 Wochen, sodass 5—6 Wochen nach dem Unfall der Arm activ wenigstens bis zur Horizontalen erhoben werden kann.

---

[1]) Dissertation. Marburg. 1876.

Digitized by Google

Wo aber die Fractur nicht erkannt oder als Luxation „reponirt“ und ohne Fixation gelassen wurde, da kommt es zu bleibender Dislocation, welche bloss auf operativem Wege sich beheben lässt. Durch die richtige Operation lässt sich aber dann noch bei jungen Individuen ein vollkommenes Resultat erzielen. In mehreren meiner Fälle konnte ich selber constatiren, dass nach der Operation der Arm gebraucht werden konnte, wie der andere oder dass der junge Mann wieder ohne Störung ausgiebige Gymnastik treiben konnte.

Es wurde schon gesagt, dass in diesen Fällen zwar eine Heilung eintritt, aber bloss durch Verknöcherung von Periostspangen auf der Rückfläche, wo das Periost nicht zerrissen, sondern vom unteren Fragment (wie Fig. 41, 44, 50 darthun) stark abgehoben worden ist; die Fractur selber ist dabei noch nach Monaten bei epiphysären Fracturen bloss von weichem Gewebe erfüllt oder glatt.

Je nachdem an der Fracturstelle knöcherne Heilung eingetreten ist oder nicht, wird die Operation verschieden ausgeführt. Im ersten Falle ist es in der Regel bloss der Vorsprung des unteren Fragmentes, welcher mechanisch hinderlich ist für die Bewegungen der Schulter. Man schneidet am vorderen Deltoideusrande auf denselben ein bis zum Periost, hebt dieses mit der Bicepssehne ab und trägt den Vorsprung mit Meissel und Hammer ab. Ist dagegen die Heilung noch keine vollkommen solide, bestehen Schmerzen neben den mechanischen Störungen, so frischt man die vorragende Knochenfläche an und macht die Reposition. Letztere ist am meisten behindert durch die auf der Rückfläche vom oberen zum unteren Fragment ziehenden gespannten und verdickten und oft zu vollkommen festen Knochenspangen umgewandelten Periostsstränge. Sie müssen getrennt, resp. durchgemeisselt werden, um zu reponiren.

Die Therapie ist endlich eine andere, wenn Complicationen eingetreten sind. Diese Complicationen, weil relativ recht ausnahmsweise vorkommend, illustriren wir am besten durch 2 Fälle eigener Beobachtung, der eine eine gleichzeitige Luxation des Kopfes bei Fractura pertubercularis, der andere eine mit Hautdurchbohrung combinirte gleiche Fractur betreffend. In beiden Fällen musste die Resection des Caput humeri ausgeführt werden.

Digitized by Google

Beobachtung 14.

Fractura pertubercularis mit Luxatio subcoracoidea

des gebrochenen Kopfes. Da der Junge verspätet in Behandlung kommt — er hatte zugleich eine Kopfverletzung erlitten —, so wird die Excision des luxirten Kopfes gemacht, weil derselbe schon fest am vorderen inneren Umfang der Diaphyse verwachsen ist und das obere Ende des unteren Fragmentes hübsch in der Pfanne sitzt und passiv sehr ergiebige Bewegungen zulässt, für welche der aufgesetzte Kopf bloss hinderlich sein konnte. Der Kopf ist oben von der Kapsel, vorne vom Musculus subscapsularis bedeckt und die Bicepssehne in ihrer Rinne mit dem Kopf nach vorne verschoben (Fig. 57). Fracturlinie circa $2^1/_2$—3 cm unter der höchsten Wölbung des Tuberculum majus.

Gurtner, Jakob, 17 Jahre alt.

Aufnahme am 24. Februar 1894.

Anamnese vom 24. Februar 1894. Der 17-jährige Knabe wird Mittags 12 Uhr als Nothfall hereingebracht. Er ist etwas apathisch und kann keine Auskunft geben. Ein mitgekommener Bruder weiss ebenfalls keine rechten Angaben zu machen.

Laut ärztlichem Bericht war Patient am 14. Februar Abends im Stalle mit dem Füttern eines jungen Pferdes beschäftigt und zu diesem Zwecke neben das Pferd in den Stand getreten. Das Pferd hätte ausgeschlagen, Patient sei getroffen worden, kann aber nicht angeben wie und wo. Er sei sofort stark schwindelig geworden. Die Verwandten wissen zu sagen, dass sie den Knaben vor dem Stall auf einer Bank sitzend fanden, aus einer Kopfwunde an der rechten Stirne stark blutend. Er sei bei Bewusstsein gewesen, hätte über Uebelkeit und Brechreiz geklagt, jedoch nie erbrochen.

Der herbeigerufene Arzt reinigte die Wunde gründlich mit Sublimat, drainirte und nähte sie, nachdem er keine Knochenverletzung constatirt hatte. An der linken Schulter fiel ihm eine intensive Quetschung auf.

Patient fühlte sich wohl und hatte keine Schmerzen. Erst nach 3 Tagen trat eine leichte Schmerzhaftigkeit in der Wunde auf und beim Verbandwechsel entleerte sich reichlicher Eiter. Die Nähte wurden entfernt und die Wunde wieder geöffnet. Ein unterhalb der Wunde befindliches Haematom inficirte sich nachträglich, und der Arzt sah sich gezwungen, dort eine Gegenöffnung zu machen. Beide Wunden wurden mit Sublimat ausgespült und drainirt.

Patient soll sich wohl gefühlt haben und klagte nicht über Schmerzen. Ueber den linken Arm werden keine Angaben gemacht.

Digitized by Google

Am 22. Februar Nachmittags fühlte sich der Knabe unwohl, wurde schläfrig, hatte Brechreiz. Am 23. Februar fand der Arzt den Patienten apathisch, somnolent, über Kopfschmerz klagend. Die Umgebung der Wunde war stark empfindlich, das rechte Augenlid ödematös, entzündlich geschwellt, starke Eiterung. Temperatur 38,9°. Puls 120.

Da der Kranke sich ungeberdig benahm und die Erlaubniss zu weiteren Eingriffen verweigert wurde, konnte der Arzt die Angehörigen so weit bringen, dass sie den Patienten als Nothfall hierher schickten.

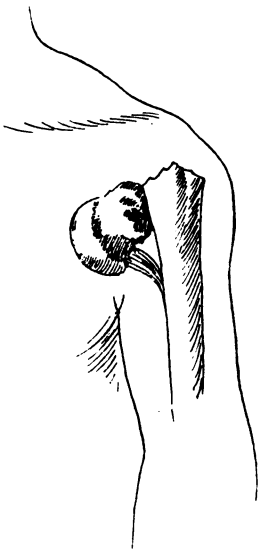

Fig. 57.

Fractura pertubercularis humeri mit Luxatio capitis humeri subcoracoidea. Das obere Ende des unteren Fragmentes ist in die Pfanne hinaufgerückt. Der Kopf wurde resecirt.

Hier wurde sofort der Schädel rasirt, die Wunde mit Lysol und Sublimat ausgespült und mit Jodoformgaze drainirt. Die blaue Verfärbung der Schulter gab Anlass zu einer nähern Untersuchung.

Diagnose. Fractura humeri pertubercularis.

Die ophthalmoskopische Untersuchung ergiebt etwas verbreiterte Venen, aber keine Stauungspapille.

Der Status der Hirnnerven ergiebt normale Verhältnisse.

Sensorium benommen; der Knabe spricht gewöhnlich hochdeutsch, wähnt sich zu Hause, erkennt aber auf wiederholtes Befragen seine Umgebung.

Sprache. Keine Aphasie, Paraphasieen nicht deutlich.

Status für eine Fractur des linken Oberarmes.

Digitized by Google

Spontane Schmerzen: der apathische Patient klagt meist nicht, wenn man ihn nicht berührt, doch hie und da spontanes Stöhnen.

Verhalten der vorbeiziehenden Nerven: keine Besonderheiten; die Sensibilität ist nicht gestört, wenn die Angaben des Patienten richtig sind.

Verhalten der vorbeiziehenden Gefässe: normal.

Lage und Stellung der afficirten Extremität: gewöhnlich normal, nicht merklich abducirt. Keine Achsenabweichung nach innen.

Verhalten der Haut über der Fracturstelle: Grüngelbe Verfärbung an der vorderen Axillarfalte, am Oberarm unter dem Deltoideusansatz und hinten diffus in der Schultergegend, daselbst am intensivsten, zum Theil noch roth.

Active Bewegungen: Null.

Passive Bewegungen: soweit wegen der Schmerzhaftigkeit untersucht werden kann, eher vermehrte Beweglichkeit.

Crepitation: nicht nachweisbar.

Längenverhältnisse: hintere Akromialecke bis Epicondylus ext. links 27,5°, rechts 28,5°.

Palpation: besonders von hinten gesehen etwas Abflachung der Schulter mit 2 vorspringenden Ecken: Akromion und oberes Ende des unteren Fragmentes. Letzteres geht bei Rotationsversuchen mit und ist etwas nach hinten dislocirt. Nach vorne davon kann man unter dem Akromion den Finger tief gegen die Pfanne eindrücken. Nach vorne unten von dem oberen Ende des unteren Fragmentes, etwas aussen vom Processus coracoideus sieht man eine starke Vorwölbung, die bei Palpation als Humeruskopf erkannt wird. Derselbe lässt sich von der Axilla aus in ziemlich grosser Ausdehnung abtasten (mehr als $^1/_3$ des Umfanges). Er lässt sich mit seinem grössten Durchmesser leicht zwischen die Finger fassen und etwas gegenüber dem unteren Fragment verschieben. Eine innere Kante der Fracturebene lässt sich bei der grossen Druckempfindlichkeit ohne Narkose nicht sicher abtasten, während am unteren Fragment die äussere Kante der Fracturebene sehr deutlich zu fühlen ist.

Schmerzhaftigkeit bei Druck auf die Fracturstelle: exquisit; bei Druck entfernt von der Fracturstelle und bei Stoss in der Längsachse: Stoss von unten auf den Ellenbogen mässig schmerzhaft in der Schulter; Zug an der Extremität: schmerzhaft; Verschiebungen ad latus und ad axin: ebenfalls; Rotation: ebenfalls.

Den Status bezüglich der Schädelläsion übergehen wir, als nicht hierhergehörig.

Klinische Besprechung am 1. März. Das Akromion ragt stark nach vorne hervor. Unter dem Processus coracoideus ein Vorsprung. Der Arm wird gerade herunter gehalten. Die Deltoideuswölbung ist erhalten. Es sind also die Verhältnisse nicht in Uebereinstimmung mit einer Luxatio subcoracoidea. Die Erklärung ist dadurch gegeben, dass neben der Luxation noch eine Fractur besteht, und zwar eine pertuberculäre.

Von der Fracturstelle bis zum Condyl. ext. $23^1/_2$ cm links. Rechts vom Tuberc. majus bis zum Cond. ext. $26^1/_2$ cm. Also ist die Fractur etwa 3 cm unterhalb des Tuberculum majus.

Digitized by Google

Adduction frei, sehr leicht und gut durchführbar.
Abduction bei fixirter Scapula 65—70°.
Auswärtsrotation circa 90°.

Der Kopf sitzt innen vorne dem unteren Fragment an und bewegt sich mit demselben mit. Er ist nicht in knöcherner, sondern in fibröser Verbindung mit demselben. Die Tubercula sind nach oben gerichtet.

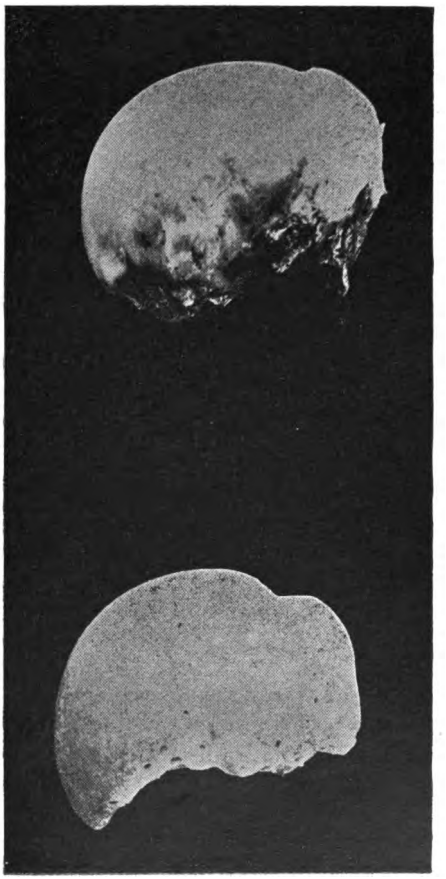

Fig. 58 und 59.

Fractura pertubercularis humeri mit Luxatio subcoracoidea combinirt. Die beiden Figuren 58 und 59 stellen den durch Excision gewonnenen Kopf, d. h. das obere Fragment dar von vorne und hinten. (Nach leider etwas schlecht ausgefallenen Photogrammen.)

Was ist zu thun? Da das untere Fracturende in der Pfanne steht, die passiven Bewegungen möglichst gute sind und nur der Kopf, da er verwachsen ist, ein Hinderniss bietet, so ist die Entfernung des Kopfes unter möglichst geringer Verletzung indicirt.

Digitized by Google

Operation am 5. März. Dampf-Asepsis. Seide 10 Minuten in 1‰ Sublimat gekocht. Chloroform-Aether-Narkose.

Vorderer Resectionsschnitt am Rand des Deltoideus. Eingehen zwischen ihm und Pect. major auf den luxirten Humeruskopf. Derselbe ist von Kapsel bedeckt, liegt unten aussen vom Processus coracoideus und ist mit dem unteren Humerusfragment durch knöcherne Spangen verbunden. Es wird unter Abziehen von Kapsel und Knochen der Kopf von oben her aus den Adhaesionen gelöst. Er liegt so, dass die Bicepsrinne nach oben vorne aussen sieht, die Bruchfläche ziemlich nach unten. (Rotation um die frontale Achse nach vorne unten, um die sagittale nach innen, abwärts oben innen, um die verticale nach aussen) vergl. Fig. 57. Der Kopf wird entfernt, das obere Humerusende in die Pfanne gebracht, die Gelenkhöhle gespült, drainirt, die Blutung durch Torsion gestillt und die Haut fortlaufend genäht. Dann Mitella-Verband.

Das Präparat (vergl. Fig. 58) zeigt einen normalen Humeruskopf; die Knorpelfläche unverändert.

Die Fracturlinie verläuft pertuberculär, ziemlich in der Richtung der Epiphysenlinie. An der concaven Bruchfläche sieht man stellenweise noch etwas Knorpel der Epiphysenlinie, stellenweise Spongiosa. Die Fracturlinie liegt 2,5—3 cm unter dem obersten Rande des Tuberc. majus.

Beobachtung 15.

Fractura capitis humeri pertubercularis complicata,

mit Fisteln, geheilt. Resectio humeri.

Miéville, Henri, 25 Jahre alt, Tapezierer.

Aufnahme am 2. Januar 1888.

Anamnese. Vor 6 Monaten fiel Patient bei Anlass einer Feuersbrunst von der Höhe des 3. Stockwerkes von einer Leiter herunter direct auf den Kopf. Sein Helm schützte ihn vor einer Schädelverletzung. Hingegen stürzte er nun auf die linke Schulter. Der Oberarmknochen soll zwischen dem Schlüsselbein und der Achselfalte die Weichtheile und die Haut durchbohrt haben, wie deutlich zu sehen gewesen. Ausserdem war der Knochen fracturirt und in spitzige Splitter gespalten. Patient hat bei seiner Verletzung sehr viel Blut verloren. Während 3 Tagen lag Patient vollständig bewusstlos im Spital darnieder. Während der nächsten Zeit wurde die grosse Wunde täglich verbunden. Knochensplitter fand der Arzt nicht.

Die Wunde begann sich allmälig zu schliessen, es blieben aber Fisteln zurück, die immer etwas Eiter entleerten.

Während 10 Wochen wurde keine Incision gemacht. Später wurden mehrere Incisionen gemacht. Noch 18 Wochen nach dem Unfall traten 3 Knochensplitter aus einer vorderen Incisionsöffnung. Grossen Effect

Digitized by Google

hat aber diese spontane Entfernung der Knochen nicht gehabt. Die Eiterung dauerte fortwährend an, bald mehr, bald weniger.

In der ersten Zeit hat er starke Schmerzen gehabt. Nach 3 Monaten versuchte der Arzt mit dem Finger in eine Fistel eindringend, weitere Splitter zu entdecken. Auf diese Untersuchung hin, behauptet der Patient, wieder starkes Fieber und Schmerzen bekommen zu haben. Während 4 Wochen will er abendliche Temperatursteigerungen bis auf 39,6° gehabt haben. Appetit und Schlaf waren sehr gestört. Später verschwanden allmälig die Fieber. Die Secretion war immer gleichmässig geblieben, steigerte sich nicht während des Fiebers. Schmerzen und ein Gefühl der Müdigkeit im Arm war besonders des Abends da. Der linke Arm und besonders die Hand sollen während der Zeit seines Aufenthaltes im dortigen Spital sehr empfindlich gewesen sein. Die geringsten Berührungen waren schmerzhaft.

Insensible Stellen wurden nie bemerkt. Ameisenkribbeln ebenfalls nicht. Weihnachten 1887 trat er aus dem Spital aus und begab sich drei Wochen nach Hause, wo er alle 2 Tage verbunden wurde mit Jodoformverband. Da sich keine Besserung zeigte, suchte Patient hier Hülfe.

Nachträglich giebt Patient noch an, im 7. Lebensjahre an acutem Rheumatismus krank gelegen zu sein. Ueber Dauer und Localisation wird nichts angegeben. Von dieser Zeit an wurde ein Herzfehler bei ihm constatirt.

Status. Die Bewegungen im linken Schultergelenk sind beschränkt. Nach aussen kann der Arm bis zu 135° gehoben werden. Nach vorne bis 40°, nach hinten bis 30°.

Rotation ist beschränkt, aber möglich.

Passive Bewegungen sind behindert durch Verwachsungen, doch sind sie nicht arg schmerzhaft. Palpation ist schmerzhaft bei Druck auf die Aussenseite des Humeruskopfes. Aufstossen des Armes nach oben nicht schmerzhaft.

In Umgebung der Schulter sind 5 theils vernarbte, theils offene Fisteln; die ziemlich secerniren. Sonde durch eine der vorderen eingeführt, führt auf rauhen Knochen. Deutliche Sequester nicht zu constatiren. Ausserdem noch 2 Incisionswunden zu sehen.

Klinische Besprechung. Mit einer Verletzung (complicirter Fractur) begann die Schulteraffection des Patienten. Dieselbe ist nicht per primam geheilt, sondern unter Hinterlassung von Fisteln, Eiterung, Nekrose, Ausstossung von Knochenstücken. Nach einer ärztlichen Untersuchung trat Fieber ein, das 4 Wochen dauerte. Der Grund, warum immer noch keine Heilung eingetreten ist, kann sein: 1. Retention des Eiters mit bestehender Nekrose der Knochenenden; 2. Tuberculose.

Als Kind hat Patient an Ohrenfluss gelitten; desshalb muss man an Tuberculose denken. Patient hat auch eine linksseitige Pleuritis durchgemacht. Diese würde auch an Tuberculose denken lassen, da keine genügende andere Ursache vorliegt.

Digitized by Google

Untersuchung. Die Bewegungen des linken Armes sind beschränkt: aber was Patient machen kann, macht er ungenirt und ohne Schmerzen, sogar die Rotation. Heraufstossen gegen die Scapula macht keine Schmerzen. Das spricht gegen eiterige Gelenkentzündung.

Die Palpation ergiebt die Axilla frei. In den Weichtheilen kein Abscess.

Mit der Sonde kommt man ziemlich tief auf die Innenfläche des Humerus, aber man kommt auf ein derbes Infiltrationsgewebe, rauher Knochen ist hier nicht zu fühlen. Nur von der unteren Fistel kommt man am Humeruskopf auf rauhen Knochen.

Temperaturerhöhung hat Patient, seit er im Spital ist, nicht.

Untersuchung der Lungen ergiebt ein negatives Resultat.

Die Erscheinungen sind zu erklären aus einer mit Eiterung complicirten Fractur.

Da wir eine hinreichende Erklärung für die Persistenz der Fisteln in der bestehenden Nekrose haben, so ist kein Grund, auf Tuberculose zu recurriren.

Therapie. Sequestrotomie event. Resection.

Operation. Excision der vorderen Fisteln nach Auskratzung.

Erweiterung der Wunde und Freilegung der Knochen.

Die Stelle der schlecht geheilten Fractur findet sich im Bereich des Kopfes resp. der früheren Epiphysenlinie. Der Humerusschaft ist nach vorne verschoben und nach hinten existirt eine gabelförmige Knochenspange die mit dem Hintertheil des Kopfes verwachsen ist. Zwischen Spange und Schaft zahlreiche Knochensequester verschiedener Grösse und weiche Granulationen, die keinen tuberculösen Charakter haben.

Der Kopf ist ganz erweicht und der scharfe Löffel penetrirt überall mit der grössten Leichtigkeit, sodass keine Hoffnung einer Heilung ohne weitere Eingriffe; der Schnitt wird daher bis zum Processus coracoideus erweitert und es wird zur Resection geschritten.

Die Fracturstelle ist gar nicht verknöchert und man kann den Kopf nach Loslösung der ankylotischen Verwachsungen leicht extrahiren mit dem Elevatorium.

Desinfection der Wunde. Nach Blutstillung Tamponade der Wunde, die schon in einigen Tagen genäht wird. Verband mit Carbolgaze und Waldwollekissen.

C. Fractura tuberculi majoris.

Eine Fracturform, die gegenüber den Fracturen in ganzer Dicke des Knochens an Bedeutung und Häufigkeit in den Hintergrund tritt und desshalb bis jetzt noch nicht erwähnt worden ist, ist die isolirte Absprengung der Tubercula. Die Fractur des

Digitized by Google

Tuberculum majus ist relativ häufig, diejenige des Tuberculum minus isolirt noch nicht sicher gestellt. Sie kommt aber mit der Fractur des Tuberculum majus zusammen bei Y-Fracturen vor.

Die isolirte Fractur des Tuberculum majus ist eine eigentliche Apophysenfractur im Gegensatz zu den bisher besprochenen Formen, wo die Continuität des Knochens in toto unterbrochen ist. Sie hat ausnahmsweise eine selbstständige Bedeutung. Entweder findet sie sich in Combination mit einer andern Fractur, speciell der Y-Fractur. Die intracapsulären Fracturen sind reine Compressionsfracturen, die extracapsulären können es sein, daher kommen sie gleichzeitig in der Weise vor, dass das

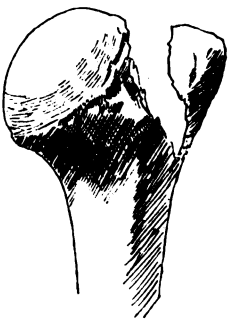

Fig. 60.

Fractura tuberculi majoris in der Form, wie sie als Begleiterscheinung von Luxation vorkommt. Die Figur deutet zugleich an, in welcher Stellung (mit starker Verbreiterung des Kopfes von innen nach aussen) das Fragment bei Nichtreposition anheilt.

Tuberculum majus gleichsam wie ein Keil von der Gewalt, welche es zuerst bei Fall auf die Schulterwölbung trifft, zwischen Kopf und Diaphyse hineingetrieben wird. Das Tuberculum minus bleibt dabei meist im Zusammenhang mit dem Tuberculum majus (vergl. Fig. 32).

Die isolirte Fractur des Tuberculum majus kommt ferner vor als Complication der gewöhnlichen Luxatio humeri, speciell der mit stärkerer Verschiebung einhergehenden intracoracoidea. Wenn bei Gewalteinwirkung von aussen der Kopf nach vorne abweicht, so halten die Muskeln das Tuberculum majus fest und reissen es aus. Es entsteht eine Rissfractur im Gegensatz zu der oben genannten Compressionsfractur. Nicht immer darf man erwarten, diese Abrissfractur des Tuberculum majus mit

Digitized by Google

Luxation combinirt vorzufinden, denn es kommt vor, dass wenn die Luxation nicht vollständig war, sie spontan zurückgeht. Aehnliches sieht man ja bei der Abrissfractur des Epicondylus internus humeri, wenn eine forcirte Bewegung eine Luxatio posterior externa nicht vollständig zu Stande bringt.

Die Erscheinungen der Fractur sind so, dass sich die Diagnose stellen lässt, auch wenn keine Luxation vorhanden ist; wenn sie vorhanden ist, um so leichter. Wenn das Tuberculum majus abgerissen wird, so verlieren die Auswärtsrotatoren ihren Halt und der Kopf rückt in eine Subluxationsstellung nach vorne. Man kann den Kopf mehr als gewöhnlich nach vorne verschieben und ihn stark einwärts rotiren. Der Kranke kann nicht activ auswärts rotiren, was als ein Charakteristicum der Fractur des Tuberculum majus angesehen wird. Die Diagnose lässt sich sicher stellen durch den Nachweis der Beweglichkeit des abgerissenen Fragmentes. Dieser Nachweis kann selbst in Narkose nicht immer geleistet werden.

Diese Abrissfractur hat ihre wesentlichste Bedeutung darin, dass, wie bei der Mehrzahl der Apophysen-Fracturen, wenn überhaupt Heilung eintritt, das Tuberculum eine Diastase zum Knochen beibehält. Der M. supraspinatus zieht das Fragment nach hinten oben, und wenn ein Zusammenhang durch Periostfasern eine Heilung ermöglicht, so geschieht dies in falscher Lage: Das Tuberculum majus bildet einen bedeutend verdickten Vorsprung und beeinträchtigt durch die Verbreiterung des Kopfes die Functionen des Schultergelenkes, sowohl die Rotation als die Elevation.

Wenn sich die Fractur mit Luxation complicirt, hat sie Bedeutung insofern, als der Umstand, dass man Crepitation fühlt und durch Bluterguss die Gegend unter dem Akromion gewölbt bleibt, die Luxation gelegentlich übersehen lässt. Wird eine solche complicirte Luxation übersehen, so wird durch die erhaltenen Periostfasern das Tuberculum mit der hinteren Kapselwand fest auf die Pfanne heruntergezogen und durch die Vernarbungsvorgänge im Bereiche der zerissenen Kapsel bekommt man grosse Schwierigkeiten für die spätere Reposition: Man kann die Kapsel nicht mehr abheben, weil sie starrer geworden ist durch die Einlagerung des Tuberculum, oder das Tuberculum majus verwächst mit dem Kopfe und der verdickte Kopf findet vollends keinen Platz mehr in der Kapsel.

Digitized by Google

Es ist daher wünschenswerth, dass man sich über diese Abrissfractur Rechenschaft giebt. Der Hauptnachweis ist die Crepitation und der Nachweis falscher Beweglichkeit des abgerissenen Knochenstückes. Nach der Diagnose kann man durch eine geeignete Lage (Abduction und Auswärtsrotation) eine Annäherung der Fragmente bewirken. Eine günstige Heilung aber lässt sich nur operativ durch Incision und Annähung oder Annagelung des Fragmentes oder Excision erzielen. Freilich ist in der Mehrzahl der Fälle die resultirende Functionsstörung, wenn die Luxation reponirt wurde, nicht so bedeutend, dass die Indication zur Operation eine absolute ist. Nur ergänzend erwähnen wir, dass von *Bruns* nach *Froriep* auch auf das Vorkommen partieller Fractur in Form eines weit in die Diaphyse reichenden Längsspaltes durch die Tuberkelmasse hindurch hingewiesen worden ist. *Hamilton* beschreibt eine Längsfractur durch die Bicepsrinne hindurch mit Absprengung des Tuberculum majus.

Digitized by Google

Digitized by Google

BEITRÄGE

zur Kenntniss einiger

Praktisch wichtiger Fracturformen.

I. Die Fracturen am oberen Humerusende.
II. Die Fracturen am unteren Humerusende.
III. Die Fracturen am oberen Femurende.

Von

Dr. THEODOR KOCHER

Professor der chirurgischen Klinik
in Bern.

CARL SALLMANN
Verlagshandlung für Medicin und Naturwissenschaften
BASEL und LEIPZIG
1896.

Digitized by Google

Digitized by Google

II.

Die Fracturen

am

Unteren Humerusende.

Digitized by Google

Digitized by Google

II.

Die Fracturen am unteren Humerusende.

Was vorher gesagt worden ist über die Fracturen am oberen Ende des Humerus, das gilt auch hier noch im höheren Maasse, nämlich, dass grosse Abweichungen in der Schilderung der Fracturformen herrschen, sodass man Mühe hat, aus Handbüchern Klarheit zu schöpfen ohne Controle der Erfahrung. Die Verwirrung besteht freilich nicht nur in den Handbüchern, sondern auch in der Praxis, insofern, als diese Fracturen des unteren Humerusendes öfters schwer zu deuten und zu diagnosticiren sind; darin ferner, dass man eine Reihe von Fracturformen nur am Lebenden kennt, dass endlich, wenn man Autopsieen zu machen Gelegenheit hat, es sich sehr oft um veraltete Fracturen handelt, wo man die Fracturlinien nicht mehr genau bestimmen kann. Wir werden diejenigen Fracturen in den Vordergrund rücken, welchen eine grössere praktische Bedeutung zukommt und werden ausgehen wie bisher von unseren experimentellen Untersuchungen.

Auch hier sind die verschiedenen Fracturformen ihrer Häufigkeit nach durchaus nicht gleichwerthig und es kommt vor Allem darauf an, dass der Arzt die häufigst vorkommenden Formen richtig zu diagnosticiren in den Stand gesetzt werde, daher besprechen wir diese ausführlich.

Zwei Fracturen sind es, welche an Häufigkeit alle anderen weit übertreffen, das ist die Fractura supracondylica und die Fractura condyli externi:

1. Bei der Fractura supracondylica ist eine vollkommene Quertrennung am untersten Ende der Diaphyse dicht über den Epicondylen vorhanden.

Die zweithäufigste Fractur ist eine bloss partielle, nämlich: 2. die Fractur des Condylus externus und zwar hat sie einen constanten Verlauf insofern, als ausser dem Condylus ex-

Digitized by Google

ternus im engeren Sinne auch der Epicondylus externus und regelmässig ein kleineres Stück Trochlea mit abgesprengt ist, welches genetisch zum äusseren Condylus gehört.

In dritter Linie der Häufigkeit kommt 3. die Fractur des Epicondylus internus, eine blosse Apophysenfractur, als Complication einer Luxation am häufigsten beobachtet.

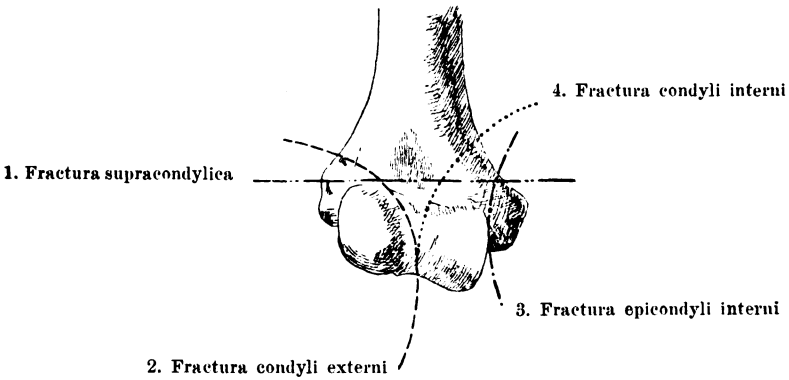

Fig. 61 *a*.

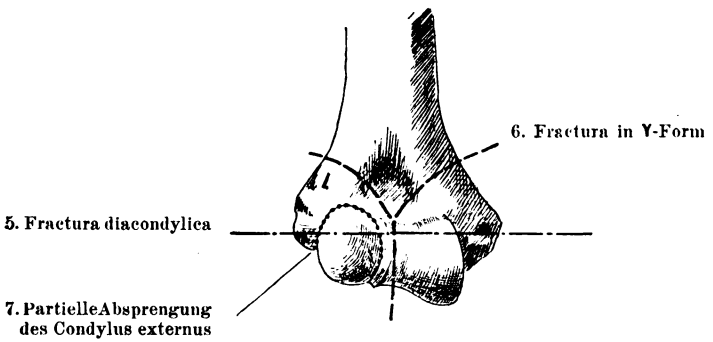

Fig. 61 *b*.
Die verschiedenen Fracturformen am unteren Humerusende.
Die Nummerirung entspricht dem Grade der Häufigkeit.

Gegenüber diesen drei praktisch wichtigen Formen treten die anderen ihrer Seltenheit wegen sehr zurück. Sie verlaufen in folgenden Linien: 4. Die Fractura diacondylica ist ebenfalls eine vollständige Quertrennung und zwar zwischen den knorpelbedeckten Theilen der Condylen und den Epicondylen durchlaufend, die einzige in der Hauptausdehnung intracapsulär gelegene Fractur.

Digitized by Google

5. Die Fractura condyli interni. 6. Die Fractura epicondyli externi. 7. Die partielle Absprengungsfractur des Condylus externus.

Neben diesen 7 Formen kommen Combinationen vor, das heisst Fracturen, bei denen sich mehrere der 7 Linien combiniren, beispielsweise in der Form, dass die Fractura supracondylica mit einer senkrechten Fracturlinie zusammengeht, welche den Condylus internus und externus von einander trennt, entweder in T- oder in Y-Form, wo also ein senkrechter Spalt in das Gelenk hineingeht.

Die Fratura diacondylica kann sich ähnlich mit Absprengung des einen oder anderen Epicondylus combiniren.

Nach unseren eigenen Beobachtungen ist die häufigste Fractur diejenige des Condylus externus mit 14 Fällen, danach die Fractura supracondylica mit 12 Fällen, in dritter Linie die des Epicondylus internus mit 6 Fällen; in Combination mit Luxation haben wir die letzterwähnte Fractur noch öfter gesehen, sodass wir unter Hinzurechnung dieser Fälle die erwähnten drei Hauptformen der Fractur des unteren Humerusendes ungefähr gleich häufig zu Gesichte bekommen haben.

Diese Angaben stimmen mit denjenigen Daten überein, welche man in den Handbüchern findet; gewöhnlich wird die Fractura supracondylica vorangestellt. In vierter Linie der Häufigkeit kommen die Combinationen in Form der T- oder Y-Fractur. Ueber allen Zweifel festgestellt ist die Combination von Fractur des Condylus internus und externus in Y-Form sowie die T-Fractur, wo Fractura supracondylica und Längsfractur zwischen den Condylen, d. h. durch den lateralen Theil der Trochlea sich combiniren.

Diese Fracturen sind klinisch erkennbar. Die Fractur des Condylus internus allein, welche mit 4 sichern und 2 unsichern Fällen in unserer Casuistik vertreten ist, ist relativ selten. Merkwürdigerweise ist in einzelnen Handbüchern angegeben, dass diese Verletzung eine häufige sei. Das ist aber unrichtig. Im Gegentheil; sie ist so selten, dass einige zuverlässige Autoren erklären, sie hätten sie niemals mit Sicherheit erkennen können. Sie mag wohl öfter mit der Fractura supracondylica verwechselt worden sein, resp. diagnosticirt, wo letztere vorlag.

Von einer Fractur des Epicondylus externus ist ein Fall als sicher beschrieben. Aber er bezieht sich auf ein Präparat einer

Digitized by Google

alten geheilten Fractur. Die sonstigen Angaben über diese Verletzungsform sind so, dass man zur Ueberzeugung kommen muss, dass in der Regel nicht der Epicondylus allein, sondern auch Stücke des Condylus selber mit abgebrochen waren.

Praktisch hat also die Fractur des Epicondylus externus im Gegensatz zu derjenigen des Epicondylus internus keine Bedeutung, es sei denn, dass man die Combinationen der Epicondylenfracturen mit anderen Fracturen mit in Betracht zieht. Bei solchen complicirten Fällen ist auch der Bruch des äusseren Epicondylus häufiger.

Entstehungsweise der Fracturen am unteren Humerusende.

Die Fractura supracondylica.

Man nimmt an, dass diese Fractur in der Regel eine quere sei. Wir geben in Fig. 62—65 die Abbildungen von 4 supracondylären Fracturen, welche wir auf experimentellem Wege erzeugt haben. Wie aus dem Vergleich der Vorder- und Hinteransicht ersichtlich, haben sie sämmtlich einen schrägen Verlauf, d. h. die Fractur liegt in einer zur Frontal- resp. Vorderfläche des Humerus schräg gestellten Ebene. Die Brüche sind in verschiedener Weise erzielt worden: Zwei derselben sind zu Stande gebracht dadurch, dass man das untere Ende des Humerus fixirte und den Arm nach hinten oder vorne bog, wie wenn man am Lebenden im Ellenbogen eine Hyperextension oder Hyperflexion ausführen würde. Bei diesen Bewegungen sieht man eine verschieden gestellte Bruchebene zu Stande kommen, je nachdem man im Sinne der Hyperextension oder Hyperflexion bewegt. Bei Hyperextension (Fig 62) ist die Fracturebene schräg von hinten oben nach unten vorn geneigt. Diese Genese der Fractur, schon von *Volkmann* und *Thaden* nachgewiesen, kennen wir auch am Lebenden. Sie kommt zu Stande durch eine Hyperextension im Ellenbogengelenk bei Fall auf die Handfläche bei gestrecktem und abducirtem Arm. Wenn die Gelenkkapsel dabei auf der Vorderfläche nicht nachgiebt, so wird das

Digitized by Google

untere Humerusende durch dieselbe nach hinten gebogen und abgebrochen. Diese Extensionsfractur ist in Betreff der Aetiologie das Analogon der Luxatio cubiti posterior. Sie tritt an Stelle der Luxation mit Vorliebe bei Kindern. Es beruht das darauf, dass bei Kindern in einem gewissen Alter die Widerstandskraft des unteren Humerusendes geringer ist als die der Kapsel, während bei Erwachsenen der Knochen stärker ist als die Kapsel und daher eine Luxation eintritt.

Einen Fall von Entstehung durch reine Hyperextension sahen wir bei einem 54-jährigen Manne dadurch, dass derselbe einem ihm den Rücken zukehrenden Kameraden die gestreckten Arme über die Schulter legte und sich von ihm durch Zug an den Händen in die Höhe heben liess.

Es kann aber auch ein Stoss sein, gerade wie bei der Luxatio posterior, bei leicht gebeugtem Arm durch Fall auf die Hand zu Stande kommend, wobei sich der Stoss auf das unterste Humerusende fortpflanzt und dasselbe gegen die Diaphyse im Sinne der Hyperextension fortbewegt. Ebenso haben wir eine in ihrer Richtung übereinstimmende Fractur wie durch forcirte Extension im Gelenk und durch Stoss von unten zu Wege gebracht durch Aufstützen des rechtwinkelig gebeugten Vorderarms an seinem vorderen Ende und Auffallen einer schweren Eisenkugel (28 Kilo) auf die Rückfläche des unteren Humerusdrittels (Fig. 63). Wie ersichtlich, hat ein solches Trauma dieselbe Wirkung wie die forcirte Extension. Am Lebenden entspricht ihr ein Stoss auf die Rückfläche des Humerus.

Einen umgekehrten Verlauf der Fracturebene, wobei dieselbe vorn höher ist als hinten, haben wir dadurch erzielt, dass wir nach Einspannung der Condylen in den Schraubstock eine Biegung der Diaphyse nach vorwärts machten, also eine Flexionsbewegung. Folge davon war auch eine Fractura supracondylica (vergl. Fig. 65). aber bei dieser Flexionsfractur verläuft die Bruchebene von vorne oben nach hinten unten, also gerade umgekehrt wie bei der Extensionsfractur.

Eine Fractur in der gleichen Ebene haben wir herbeigeführt durch Auswärtsrotation (vergl. Fig. 64). Das untere Ende des Humerus ist bei fixirter Diaphyse nach auswärts rotirt worden. Diese Rotation hat demgemäss die Bedeutung einer Flexion; man biegt eben dabei die Trochlea, welche die Hauptmasse des unteren

Digitized by Google

Hyperextension bei fixirten Condylen.

Fig. 62.

Fractura supracondylica bei forcirter Hyperextension des unteren Endes gegen die Diaphyse. (Extensionsfractur.)

Fall einer 56 Pfd. schweren Kugel bei + auf den Oberarm.

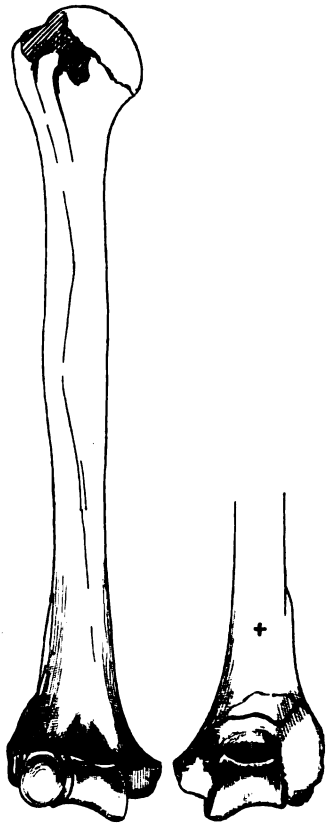

Fig. 63.

Fractura supracondylica durch Fall einer 28 Kilogramm schweren Eisenkugel auf die Rückfläche des unteren Humerusdrittels bei im rechten Winkel flectirtem Vorderarm und aufgestützter Hand. (Extensionsfractur.)

Digitized by Google

Auswärts-Rotation.



Fig. 64.

Fractura supracondylica durch forcirte Auswärtsrotation des unteren Humerusendes (Auswärts-Rotationsfractur) mit Bruchfläche wie bei Flexionsfractur.

Biegung des Humerus im Sinn der Flexion bei fixirten Condylen.

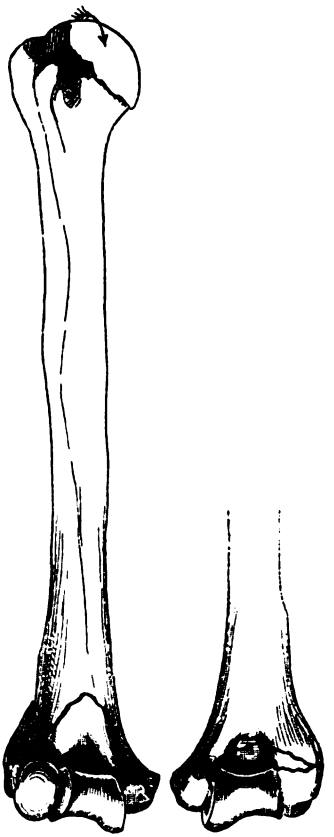

Fig. 65.

Fractura supracondylica bei forcirter Flexion des unteren Humerusendes gegen die Diaphyse. (Flexionsfractur.)

Digitized by Google

Humerus bildet, nach vorne um das gleichsam fixe Condylo-Radialgelenk. Die Fracturlinie ist also wesentlich durch die Bewegung der Trochlea beeinflusst, wenn der Oberarm festgestellt ist.

Am Lebenden sehen wir diese Art von Fractura supracondylica zu Stande kommen durch Fall auf den Ellenbogen und zwar auf den gebeugten Ellenbogen. Wenn man bei gebeugtem Ellenbogen auf den Vorderarm fällt, so wird durch das Olekranon dem unteren Humerusende ein Stoss mitgetheilt, und dieser Stoss wirkt im Sinne einer Flexion, weil das untere Ende des Humerus eine normale Biegung mit Concavität nach vorne besitzt. Die gleiche Fractur kann man bekommen durch heftige Auswärtsrotation bei Maschinengewalt oder gelegentlich durch gelindere Gewalt bei Kindern.

Der Verlauf der Fracturebene ist von grösster Wichtigkeit für die Symptomatologie, weil die Dislocation von derselben abhängt und in beiden Fällen eine ganz verschiedene ist.

Bei der Extensions-Fractur weicht das obere Fragment nach vorne ab, das untere nach hinten. Bei der Flexions-, resp. Rotations-Fractur ist das Umgekehrte der Fall.

Da aber bei diesen Fracturen nicht bloss bedeutende Verschiebungen stattfinden, sondern auch die Fragmente der schrägen Bruchfläche wegen sehr scharfkantig sind, so ist verständlich, dass letztere auf die Weichtheile in sehr verschiedener Weise verletzend einwirken müssen. Wir kommen darauf zurück.

Fractura diacondylica.

An die Fractura supracondylica schliessen wir die Besprechung der Aetiologie bei der anderen ungleich selteneren Querfractur an, welche durch die Linie geht zwischen den Knorpelflächen und dem übrigen Theil der Diaphyse. Experimentell haben wir sie dadurch zu Stande gebracht, dass wir einen Druck von oben nach unten in der Richtung der Humerusachse einwirken liessen, d. h. eine Compression in der Richtung der Humerusachse ausübten. Dieselbe, oder wenigstens eine ganz ähnliche Wirkung erzielten wir durch einen Schlag auf das untere Gelenkende des Humerus in der Richtung der Längsachse des Knochens. Die Fig. 66 und 67

Digitized by Google

illustriren die Verhältnisse. Die Fractura diacondylica Fig. 66 ist durch allmälig gesteigerten Druck von unten bei Gegenstoss von oben auf den Humeruskopf entstanden, die Fractur der Fig. 67 durch Schlag auf die untere Epiphyse bei aufgestütztem Kopf und senkrecht stehendem Knochen.

Die Fractura diacondylica ist also wesentlich Compressionsfractur, aber gemäss der gegebenen Biegung des Gelenkendes vorwärts auch mit Knickung nach vorne. Aus den Abbildungen ergiebt sich, dass dieselbe sich mit Fractur der Epicondylen combiniren kann und zwar bald des Epicondylus internus, bald des externus. Es ergiebt sich ferner aus den Präparaten, dass gleichzeitig eine Spaltung der unteren Epiphyse durch die Gelenkfläche hindurch in querer Richtung stattfinden kann.

Die Fractur kommt am Lebenden dadurch zu Stande, dass ein Mensch auf den Ellenbogen fällt, ganz besonders wenn dieser spitzwinkelig flectirt ist. Es wird ein Stoss durch das Olekranon auf das untere Humerusende ausgeübt und dieses nach oben gedrückt an der Vorderfläche der Diaphyse.

Es giebt aber noch eine Form der Fractura diacondylica, die in anderer Weise entsteht. Sie kommt durch Hyperextension zu Stande, indem die strammgespannte Kapsel bei Rückwärtsbewegung des Vorderarmes über die Streckstellung hinaus nicht nachgiebt, sondern die Condylen nach hinten drückt. Es ist ein Druck der gespannten Kapsel auf die Vorderfläche der Condylen, analog wie bei der durch Extension entstehenden Fractura supracondylica. Wir haben daher wie bei letzterer zwei Dislocationsformen: Verschiebung des unteren Fragmentes nach vorn bei Stoss von unten und daheriger Flexionsbewegung des schon normaliter etwas vorwärts gebogenen Condylustheils (Flexionsfractur), dagegen Verschiebung nach hinten bei Hyperextensionsbewegung (Extensionsfractur). Man sieht, dass diese Fractur sich genetisch sehr nahe der Fractura supracondylica anschliesst. Aber für die diacondyläre Fractur ist der directe Druck durch das Olekranon oder durch die Kapsel auf die knorpelbedeckte Gelenkparthie die Hauptsache; sie ist wesentlich Compressionsfractur.

Digitized by Google

Compression von unten.



Fig. 66.

Fractura diacondylica durch Zusammenpressen des Humerus von unten nach oben. (Compressionsfractur.)

Digitized by Google

Senkrechter Schlag auf die untere Epiphyse.

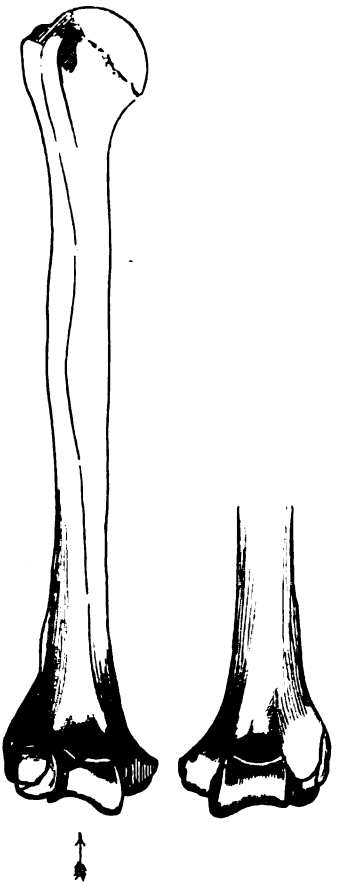

Fig. 67*a*.

Fractura diacondylica durch Schlag senkrecht auf das untere Ende bei aufgestütztem, oberem Ende.

Senkrechter Schlag auf die untere Epiphyse.

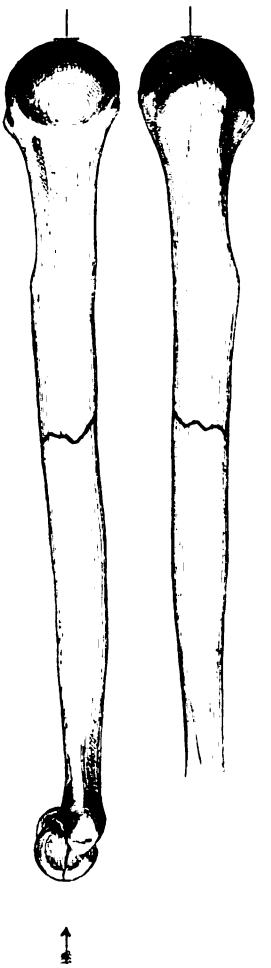

Fig. 67*b*.

Fractura diacondylica durch Stoss von unten her in der Achse des Humerus.

Digitized by Google

Fractura condyli externi.

Von den Fracturen einzelner Condylen ist die Fractur des Condylus externus weitaus die häufigste Form. Die Fracturlinie verläuft so, dass in der Regel der Epicondylus externus mitabgebrochen ist und auch ein kleines Stück der Trochlea mit in den Bereich der Fractur hinein bezogen ist. (Fig. 68, 69, 70.) Experimentell haben wir den Bruch dadurch erhalten, dass wir den Humerus im Schraubstock eingespannt und von oben und unten zusammengedrückt haben, also scheinbar in gleicher Weise wie bei Fractura supra- und diacondylica. In Wirklichkeit aber ergiebt sich, dass zum Zustandekommen dieses Bruches auf den Condylus externus allein der Druck ausgeübt werden muss. (Vergl. Fig. 68.) Allerdings kann man die Fractur auch hervorbringen, wenn man auf die ganze untere Humerusfläche den Druck wirken lässt (Fig. 69), sodass angenommen werden muss, dass der Condylus internus widerstandsfähiger ist als der externus, indem letzterer schon bricht, wo ersterer der Gewalt noch widersteht.

Der Druck auf den Condylus externus kann in verschiedener Weise stattfinden, entweder von unten, wie dies in den durch Fig. 68 und 69 illustrirten Experimenten geschah, oder aber von vorne durch Anpressen des Radius bei rechtwinkeliger Flexionsstellung im Ellenbogen an die Vorderfläche der Rotula (resp. des Capitulum humeri nach neuer Nomenclatur) (Fig. 70). Im Leben entspricht dieser letzteren Form des Zustandekommens der Fall auf die Hand, nicht bei gestrecktem und abducirtem Arm, sondern bei gebeugtem Arm und pronirtem Vorderarm. Wenn wir den Arm in gewöhnlicher Stellung halten, wird, weil der Radius den Hauptantheil des Handgelenkes bildet und unmittelbarer als die Ulna an die Handwurzel anstösst, ein Stoss auf die Handballen zunächst auf den Radius fortgeleitet und nicht auf die Ulna, und geht jenem entlang auf den Condylus externus über. Allein auch der Stoss von unten kann den Condylus externus allein brechen, wie aus unsern Versuchen sich ergiebt; dieser kommt am Lebenden zu Stande durch Fall auf die Hand bei gestrecktem Arm zumal bei pronirtem Vorderarm oder durch Fall auf den Ellenbogen.

Der Fall auf die Hand wirkt, da er sich nach obiger Auseinandersetzung der Hauptsache nach dem Radius in dessen Längsachse mittheilt, wesentlich auf den Condylus externus humeri. Da-

Digitized by Google

gegen bei einem Falle auf den Ellenbogen kann es auffällig erscheinen, dass eine Fractur des äusseren Condylus zu Stande kommen soll, statt eine Fractura supra- oder diacondylica.

Unser Experiment Fig. 69 zeigt uns, dass zum Theil eine Erklärung darin gesucht werden muss, dass der äussere Condylus weniger Widerstand leistet als der innere. Aber es besteht noch ein wichtigerer Unterschied: Die Fractur des Condylus externus bei Kindern ist genetisch das vollständige Analogon der Luxatio cubiti posterior externa der Erwachsenen. Diese kommt sehr häufig dadurch zu Stande, dass man auf den Ellenbogen fällt, aber auf den Ellenbogen bei abducirtem Arm, wobei der Stoss nicht direct von unten wirkt, sondern von unten innen her. Ist in solchen Fällen die Gelenkkapsel sehr schwach, so wird die Luxation eintreten, indem der Condylus internus die Kapsel am inneren Umfang sprengt und das Lig. laterale internum zerreisst. Ist aber die Kapsel mit den Bändern sehr stark, so hält sie die Vorderarmknochen fest, der Stoss des zunächst getroffenen Olekranon richtet sich nach oben und aussen, der Condylus externus bricht ab. Dabei ist es durchaus Regel, wie die Fig. 69 zeigt, wo der Druck die ganze untere Gelenkfläche betraf, (also analog dem emporgestossenen Olekranon zunächst auf die Mitte der unteren Gelenkfläche wirkte), dass die Fracturlinie nicht an der Grenze des Condylus internus oder externus verläuft, sondern noch ein Stück der Trochlea mitnimmt. So erklärt sich vollkommen, dass ein Stoss gegen das Olekranon schräg von innen und unten auf die laterale Hälfte des unteren Humerusendes stärker als auf die mediale wirken kann.

Fractura condyli interni.

Die Art und Weise, wie wir die Fractur des innern Condylus erzeugen konnten, ist die, dass wir auf die mediale Hälfte des unteren Humerusendes einen Druck ausübten (vergl. Fig. 71), also zunächst auf den vorspringendsten medialen Rand der Trochlea. Aus der Figur ist ersichtlich, dass auch hier die Fracturlinie keineswegs an der Grenze von Trochlea und Rotula verläuft, sondern vorne in letztere, hinten in erstere hineingreift. Nach den Präparaten, welche wir gesehen haben, ist es auch hier besonders

Digitized by Google

Druck auf den Condylus ext. gegen das obere Ende.

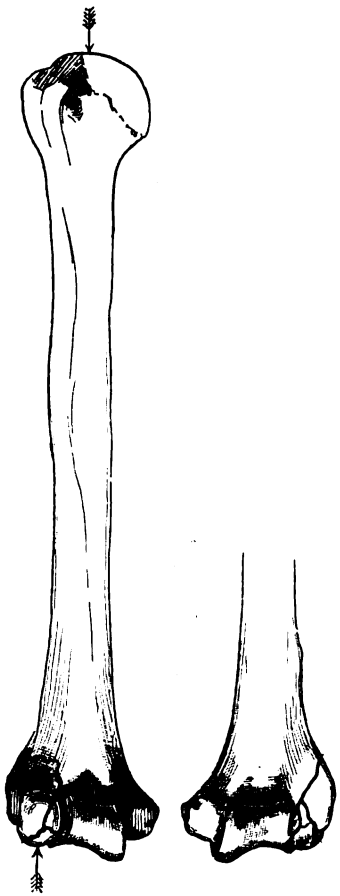

Fig. 68.

Fractura condyli externi durch directen Druck von unten auf diesen Condylus bei aufgestütztem Humeruskopf.

Druck auf die beiden Condylen gegen das obere Ende.

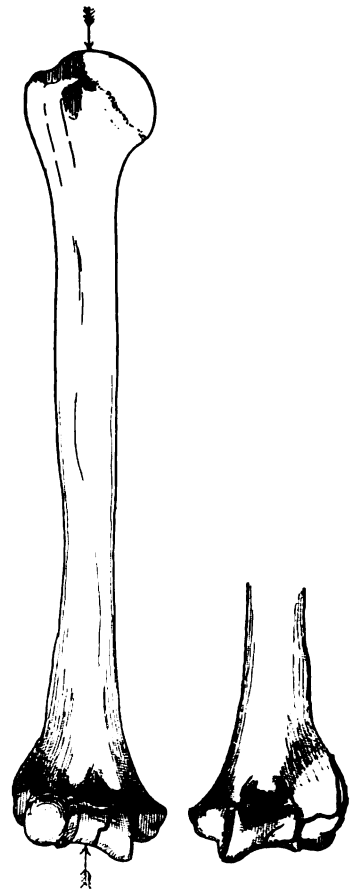

Fig. 69.

Fractura condyli externi durch Druck gegen die untere Gelenkfläche des Humerus in ganzer Breite und Gegendruck auf den Humeruskopf.

Digitized by Google

Andrücken des Radius gegen den Condylus externus.

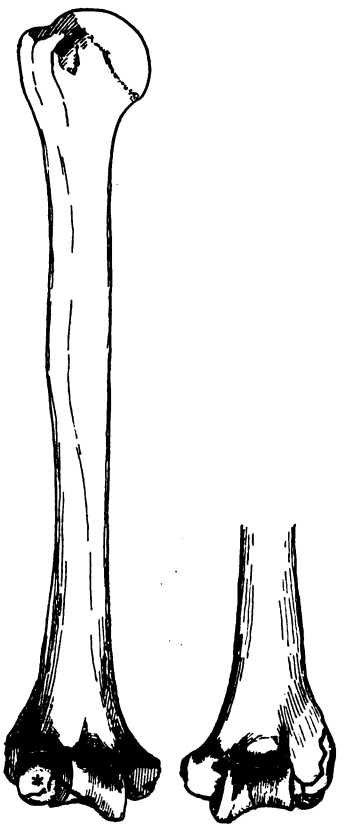

Fig. 70.

Fractura condyli externi durch Druck gegen die **Vorderfläche** des Condylus externus mittelst des rechtwinkelig gebeugten Radius.

Druck auf den Condylus int. gegen das obere Ende.

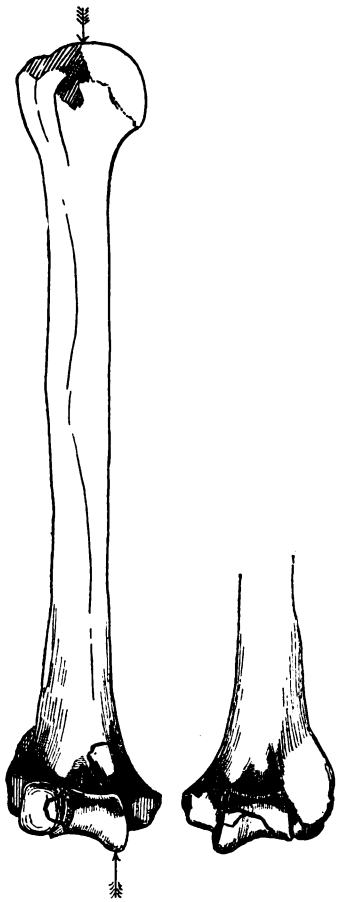

Fig. 71.

Fractura condyli interni durch Druck von unten auf den Condylus internus allein bei Gegendruck auf den Humeruskopf.

Digitized by Google

das Auslaufen der Fracturlinie in der Trochlea selber, welches die Regel bilden dürfte. Im Leben kommt sie zu Stande durch Stoss von der Ulna her, wie er in der überwiegenden Zahl der Fälle ausgeübt wird durch Fall direct auf das Olekranon in Adductionsstellung des Armes.

Fractur beider Condylen (T- und Y-Fractur).

Wir haben diese Fractur experimentell nicht studirt. Dagegen haben *Madelung* und *Marcuse* Experimente zu Handen der Genese derselben angestellt. *Madelung*[1]) hat entgegen *Marcuse* festgestellt, dass es nicht das Olekranon ist, welches als Keil die beiden Condylen auseinandersprengt, sondern dass es ein Schlag ist, welcher die untere Gelenkfläche in der Richtung der Humerusachse trifft, wie mir scheint ein Schlag, welcher gleichzeitig beide Condylen trifft. Da neben der supracondylären Fractur die Fractur des Condylus externus am häufigsten ist, so kann man die T-Fractur auch als Combination dieser 2 häufigsten Fracturlinien auffassen und beide Fracturen haben ja einen Schlag auf die Gelenkfläche beider Condylen von unten zur Bedingung. Es müsste dann angenommen werden, dass zuerst der leichter brechende Condylus externus bricht und bei weiter wirkender Gewalt auch der Condylus internus und so eine Y-Fractur entsteht. Die grössere Gewalteinwirkung scheint uns dabei eine Hauptsache zu sein.

Dass jedenfalls das Olekranon nicht nöthig ist, um als Keil zwischen die beiden Condylen hineingetrieben zu werden, ergiebt das Experiment, wonach man das Olekranon reseciren und direct durch Schlag auf das untere Humerusende den T-Bruch erzeugen kann, in anderen Fällen allerdings auch bloss Fractura supracondylica. Es kann aber auch sein, dass wie *Gurlt* schon hervorgehoben, die Humerusdiaphyse als Keil wirkt bei Entstehung dieser Fractur. Am Lebenden finden wir in unserer Casuistik gewöhnlich einfach Fall auf den Ellenbogen angegeben, allerdings zum Theil von erheblicher Höhe (von der Treppe, vom Fenster, von der Heubühne), also mit grosser Gewalt.

[1]) Inaugural-Dissertation. Breslau. 1877.

Digitized by Google

Fractura epicondyli interni.

Die letzte Fractur, deren Genese wir noch zu erklären haben, ist die des Epicondylus internus. Der Epicondylus bricht, wie man am Lebenden genau controliren kann, an seiner Basis ab. Die Fractur entsteht in der überwiegenden Mehrzahl der Fälle durch Abriss, entweder in Combination mit Luxation oder gleichsam als Einleitung zur Luxation, die nicht vollkommen wird oder sich spontan reponirt, und zwar kommt der Abriss zu Stande durch das stramme Ligamentum internum, welches sich an der Basis des Epicondylus internus ansetzt und zum Knorpelrande der Ulna am innern Umfang verläuft.

Wenn der Vorderarm forcirt in der Richtung bewegt wird, nach welcher die Luxatio posterior externa zu Stande kommt, d. h. wenn man denselben abducirt und hyperextendirt (wie bei Fall auf den ausgestreckten, vom Körper entfernt gehaltenen Arm), so beginnt die Luxation mit Anspannung und Zerreissung des Ligamentum internum. Die Fractur kommt in ganz gleicher Weise zu Stande, wenn man bei gestrecktem und abducirtem Arm auf die Hand oder bei abducirtem Oberarm und gebeugtem Vorderarm auf den Ellenbogen fällt. Wenn dabei das Ligamentum internum der Zerreissung zu grossen Widerstand entgegensetzt, so reisst dasselbe den Epicondylus internus ab. Wir verweisen auf Fälle in unserer Casuistik, welche zeigen, dass man in einzelnen Fällen von Abrissfractur des Epicondylus internus auffällig leicht eine Luxatio posterior externa antibrachii erzeugen kann und dass die Gelenkkapsel eine Strecke weit lateralwärts auf der Trochlea eingerissen ist. Diese Thatsache illustrirt sehr schön die Genese.

Ausser in der Form der Abrissfractur kommt die Fractur des Epicondylus internus zu Stande durch directe Gewalt, Stoss oder Fall. Man kann direct auf den stark hervorragenden Knochenvorsprung fallen, wie wir beobachtet haben, wenn man z. B. den Arm auf dem Rücken hält und auf den Rücken fällt. Endlich ist nicht zu vergessen, dass die Fractur häufig in Combination mit anderen Fracturen vorkommt, mit der Fractura diacondylica und der T-Fractur. Dieses ist besonders wichtig, damit man sich nicht begnügt mit der Diagnose einer isolirten Epicondylusfractur, wo noch eine andere schwerere Fractur gleichzeitig vorhanden ist. Für die Genese der selteneren Fracturformen des unteren Humerus-

Digitized by Google

endes verweisen wir auf unsere Experimente und die beigegebene Casuistik.

Was die Zeit des Zustandekommens der genannten Fracturen betrifft, so haben wir hervorgehoben, dass die Fracturen am oberen Humerusende relativ häufig im höhern Alter vorkommen. Die Fracturen der Diaphyse vertheilen sich auf die verschiedenen Alter mehr gleichmässig. Für die Fracturen des unteren Endes des Humerus aber constatiren wir ein erhebliches Ueberwiegen des Kindesalters; sie kommen hier wesentlich an Stelle der Luxation des Ellenbogengelenkes vor, bei Einwirkung derselben Schädlichkeiten.

Der Grund für das Vorwiegen der Fracturen am unteren Humerusende bei Kindern gegenüber den häufigeren Luxationen bei Erwachsenen, ist nicht schwer zu finden: Er liegt einfach in der späten Verknöcherung und der Reihenfolge der Verschmelzung der Knochenkerne. Die Angaben hierüber sind zwar verschieden; *Henle* z. B. macht andere Angaben, als die hier von *Faraboeuf* aufgestellten. Beim Neugeborenen ist nach *Henle* das untere Humerusende ganz knorpelig. Ende des 2. Jahres entsteht im Capitulum (Rotula) ein Knochenkern, im 5. Jahr im Epicondylus medialis, im 12. Jahr in der Trochlea, im 13. Jahr im Epicondylus lateralis. Zuerst verschmelzen die beiden Knochenkerne der Condylen unter sich, dann mit dem Kern des Epicondylus lateralis, darnach mit der Diaphyse. Nach der Angabe von *Faraboeuf* dagegen ist anzunehmen, dass der Knochenkern in der Trochlea frühzeitig verschmilzt mit dem Knochen der Diaphyse, während der Knochenkern des Condylus externus (Capitulum) mit dem Kern des lateralen Epicondylus, aber nicht mit der Trochlea und der Diaphyse verschmolzen ist. Auch der Epicondylus medialis bleibt lange isolirt. Es entsteht also frühe ein Zusammenhang zwischen dem Knochen der Diaphyse und der Trochlea, ebenso früh ein Zusammenhang der Kerne des Epicondylus lateralis und des Condylus externus, sodass relativ am längsten sich eine knorpelige Linie erhält nach Fig. 72, zwischen der mit der Trochlea verschmolzenen Diaphyse und dem Condylus externus mit Epicondylus lateralis und ferner eine Linie, welche den Epicondylus internus für sich abgrenzt. Im Bereich dieser 2 Linien bleiben demgemäss Epiphysenfracturen am längsten möglich. Dadurch erklärt es sich, warum der Condylus externus in einer Linie abbricht, welche in die

Digitized by Google

Trochlea hineinreicht und den Epicondylus lateralis mitumfasst. Diese Fracturen kommen noch bis zum 14.—16. Jahre vor als

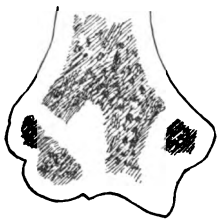

Fig. 72
stellt nach *Faraboeuf* das Verhalten der Knochenkerne und Epiphysenlinien im unteren Humerusende vor dem 14. Jahre dar, zur Erklärung der Häufigkeit der Fractur des Condylus externus mit sammt dem Epicondylus lateralis, sowie der isolirten Fractur des Epicondylus internus.

Epiphysenfracturen, während die queren Epiphysenfracturen, unsere Fractura diacondylica, nach *Faraboeuf* nur etwa bis zum 4. Jahre zur Beobachtung kommen.

Symptome der Fracturen am unteren Humerusende.

Es ist gut, dass man sich über die Art des Zustandekommens dieser Fracturen möglichst genau orientire, weil die Genese für die Diagnose einen sehr grossen Werth hat. Man kann oft aus der Art und Weise, wie die Fractur entstanden ist, die eine Fractur von vornherein ausschliessen, eine andere für wahrscheinlich halten. Am Ellenbogen ist die Diagnose auf Fractur sehr schwierig, weil es sich so oft um Kinder handelt, wo die Palpation wegen der Kleinheit der Knochen erschwert ist und weil die Schwellung durch Blutungen häufig recht stark ist. Es ist aber durchaus nicht erlaubt, desswegen auf eine ganz genaue Diagnose Verzicht zu leisten. Gerade die häufigsten Fracturen können wir mit voller Sicherheit erkennen. Ja, wir betrachten das klinische Bild für die gewöhnlichen Fracturen für so typisch — genaue und correcte Untersuchung vorausgesetzt —, dass wir auf die Anführung detaillirter Casuistik hier Verzicht leisten können und bloss einige prägnante Punkte durch gelegentliches Einflechten einer

Digitized by Google

Krankengeschichte illustriren werden. Die genaue Diagnose dieser Fracturen ist Pflicht, denn wo sich der Arzt nicht klar ist, wird er ein mangelhaftes Resultat der Behandlung in Kauf nehmen, da die Fracturen durchaus nicht alle in gleicher Weise behandelt werden dürfen.

1. Fractura supracondylica.

Sie gilt für die häufigste Fractur am unteren Ende des Oberarms und ist mit aller Sicherheit diagnosticirbar. Es kommen zwei Formen derselben in Betracht, die sich, wie gezeigt, genetisch unterscheiden, eine Extensionsfractur und eine Flexionsfractur, beide mit zum Theil abweichenden Symptomen. Die erheblich häufigere Form ist die Extensionsfractur. Wir erzeugten dieselbe experimentell durch forcirte Extensionsbewegung (vergl. Fig. 62 und 63).

Am Lebenden entsteht sie seltener durch reine forcirte Streckbewegung, wie wir bei der Aetiologie belegt haben, viel öfter wirkt ein Stoss mit durch Fall auf die Hand, zumal bei Kindern. Das häufigste ist Fall auf die Hand bei halbgestrecktem Vorderarm und Stoss gegen das untere Humerusende.

Die Extensionsfractur bietet folgende Dislocation dar:

Das obere Fragment weicht nach vorne, das untere mit dem Vorderarm nach hinten ab; dabei ist in experimentell und operativ sicher gestellten Fällen die Fractur nach unten vorn schräg verlaufend; in Folge dessen stösst das obere Fragment mit scharfer Kante gegen die Weichtheile der Vorderfläche des Humerus. (Vergl. Fig. 73.)

Dass bei dieser Dislocation angesichts der unmittelbar über der Gelenkfläche liegenden Fracturlinie das Bild der Luxatio posterior cubiti entstehen muss, liegt auf der Hand und diese Verwechslung ist denn auch die häufigste, oder der Arzt nimmt Fractur mit Luxation an, wenn er Crepitation fühlt. Sie ist um so verzeihlicher, als die Ursache beider Läsionen dieselbe ist. Und doch lässt sich sicher zeigen, dass reine supracondyläre Fractur ohne Luxation vorliegt und dass bloss die Abweichung des unteren Fragments nach hinten die Luxation vortäuscht. Wir können es uns nicht versagen, eine Krankengeschichte einzuschalten, zeigend, wie von zwei tüchtigen Aerzten die Diagnose auf Luxation festgehalten wurde, wo keine vorlag und welche Folgen die wiederholten und energischen Repositionsversuche hatten.

Digitized by Google

Beobachtung 16.

Fractura supracondylica humeri (Extensionsfractur).

Vor 14 Tagen als Luxatio cubiti posterior vom Arzt „reponirt", worauf alle Bewegungen frei gewesen seien, was natürlich ist, da das Gelenk intact war und das Hinderniss für die Flexion durch die Reposition der Fractur aus dem Wege geräumt wurde. Vor wenigen Tagen von einem zweiten tüchtigen Arzte untersucht. Wiederum in

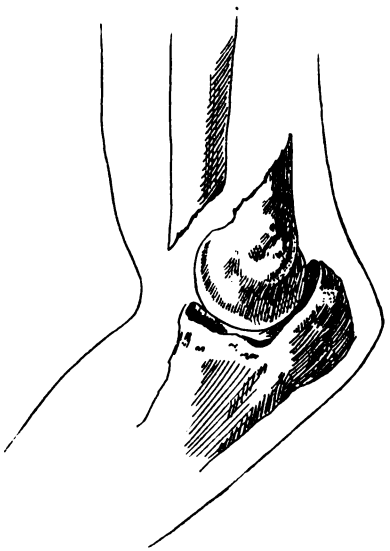

Fig. 73.

Fractura supracondylica humeri in Form der **Extensionsfractur.** Die Contouren sollen zeigen, wie ähnlich, von der Seite (hier der medialen) gesehen, das Bild demjenigen der Luxatio posterior cubiti ist. Die Fracturlinie fällt schräg nach vorne ab.

Narkose so intensive Repositionsversuche, dass der Arm von der Schulter bis gegen die Hand starke Schwellung und Verfärbung zeigt. Zugleich besteht jetzt eine typische Radialislähmung, welche vor den Repositionsmanövern nicht bestanden hatte. Ich machte in der Klinik aufmerksam, wie leicht solche Verwechslung mit Luxation vorkomme, weil exquisite seitliche Beweglichkeit vorhanden, die hier lateralwärts grösser war als medianwärts, gerade wie bei der Luxatio cubiti posterior externa, ferner weil Hyperextension möglich, indem statt der zerrissenen Kapsel, welche nachgiebt bei

Digitized by Google

der Luxation, hier das untere Humerusende mit nach rückwärts gebogen wird, endlich weil die Flexion auch bei dieser Fractur nur bis zum rechten Winkel möglich ist, da das untere Humerusende mit dem Vorderarm nach hinten verschoben, daher der Triceps abgehoben und gespannt ist, wie bei der Luxation und das obere Fragment anstösst an die Vorderfläche der Vorderarmknochen.

Es ist desshalb eine exacte Differentialdiagnose bloss möglich, wenn man sicher die Epicondylen fühlt, ebenso Olekranonspitze und Radiusköpfchen und die Beziehungen dieser Knochenvorsprünge taxiren kann und ganz besonders feststellen, ob die Epicondylen beweglich sind gegen die Humerusdiaphyse; dies liess sich hier mit Leichtigkeit unter Crepitation sofort feststellen und die Diagnose auf Fractura supracondylica dadurch sicher stellen. Das untere Fragment war wie gewöhnlich nach hinten und zugleich nach innen abgewichen. Letzterer Umstand spricht schon von vornherein einigermaassen gegen Luxation, weil bei der Luxatio posterior die gleichzeitige Abweichung nach aussen (Luxatio post. externa) das Gewöhnliche ist.

E., Peter, 4 Jahre alt.

Aufnahme am 15. Juni 1895.

Anamnese vom 15. Juni 1895. Der 4-jährige Knabe fiel am 2. Juni etwa 20 cm hoch von einer Steinplatte, welche unter ihm zu rutschen begann, auf seinen Rücken. Die Augenzeugen, welche den Knaben aufhoben, berichteten der Mutter, der rechte Arm sei in ganz verdrehter Stellung unter dem Knaben gelegen. Genaueres konnte nicht ermittelt werden. Der Knabe habe nur kurze Zeit geschrieen und sich bald beruhigt, er habe aber oft Farbe gewechselt. Noch am gleichen Abend ging die Mutter zum Arzte, welcher den Knaben in Narkose untersuchte und „eine Luxation beider Vorderarmknochen nach hinten constatirte. Zudem glaubte er anfänglich (nach seinem Bericht) eine Fractur des Condylus externus constatiren zu können, musste aber die Diagnose fallen lassen. Die Reposition gelang ziemlich leicht und unmittelbar nachher konnte der Arzt den Arm gut flectiren und extendiren. Er machte einen Verband in Extensionsstellung des Armes bis zum nächsten Tag. An diesem Tage war der Arm genau gleich wie Tags zuvor und die Function normal bei passiver Streckung und Beugung. Er massirte wegen des starken Bluterg usses und legte einen Schienenverband in Flexion an. Die Mutter giebt noch an, sie habe bemerkt, dass die Gegend des Epicondylus externus viel höher als normal gewesen sei. Nun aber soll der Knabe zu Hause gar nicht ruhig gewesen und sogar umgefallen sein. Der Arzt „fand bei der nächsten Besichtigung die Function etwas gestört, indem der Arm nicht mehr so gut extendirt werden konnte. Er massirte, ohne dass

Digitized by Google

der Knabe Schmerzen empfand. Bei der nächsten Inspection war die Function wieder etwas gestört, wesshalb der Arzt auch wegen der erschwerten Untersuchung des Knaben die Ueberführung des Patienten in ein Spital anordnete".

Abends untersuchte ihn der Spitalarzt über eine Stunde lang in Narkose und giebt folgenden Bericht:

„Ich fand eine noch bestehende Luxatio posterior interna, d. h. das Olekranon articulirte nicht mit der Trochlea, sondern war stark nach innen abgewichen, aber nicht frei zu umgreifen wie bei der gewöhnlichen Luxation nach hinten. Direct darüber fühlte man den Epicondylus internus; das Radiusköpfchen stand gegenüber der Trochlea, ein Mitgehen desselben bei Pro- und Supination war aber nicht deutlich zu constatiren. In der Ellenbeuge war ein harter Vorsprung zu constatiren, ohne dass man deutlich die Gelenkfläche des Humerus abtasten konnte. Zudem fühlte man etwa in der Gegend des Epicondylus externus ein spitzes Knochenfragment und wenn man versuchte, Condylus externus und internus gegen einander zu bewegen, so constatirte man Crepitation (rauh und hart) und falsche Beweglichkeit. Es handelt sich also jedenfalls um Complication der Luxation mit Fractur des Condylus externus".

„Gegen meine Erwartung war nun aber in Narkose bei mehrfachen Versuchen eine Reposition unmöglich. Hyperextension, Anziehen, Flexion und Pronation wurde verschiedene Male absolut ohne Erfolg versucht; da dabei das spitze Fragment des Condylus externus der Perforation nahe stand, stand ich von weiteren Versuchen ab etc."

Wegen des klinischen Interesses und weil eine Eröffnung des Gelenkes nothwendig schien, wurde der Knabe hierher geschickt.

Der Knabe ist klein und schwächlich, da er als halbjährig den Keuchhusten bekam und ihn erst nach Verlauf eines Jahres wieder los wurde. Noch jetzt ziehe er oft, wenn er aufgeregt sei, krampfhaft ein. Er stammt aus gesunder Familie; doch leide ein älterer Bruder nach ärztlicher Diagnose an Drüsen im Bauche, während zwei weitere Geschwister gesund seien.

Klinische Vorstellung vom 17. Juni 1895. Es wird eine sehr starke Schwellung von der Schulter bis zum Handgelenk constatirt. Man darf sich nicht verwundern, wenn nach den verschiedenen Repositionsversuchen eine solche Schwellung vorhanden ist.

Der Arm steht in Flexion von etwa 140°, dazu besteht eine Abweichung des Vorderarmes in toto nach innen und hinten.

Die Hand hängt in Flexionsstellung herunter, einer Radialislähmung entsprechend. Gelähmt sind die Radiales externi, der Extensor dig. communis. Wenn man dem Knaben die Streckung befiehlt, so macht er nur die Streckung in den Interphalangealgelenken, d. h. die Streckung, welche durch den Ulnaris besorgt wird. Wenn man die Metacarpo-phalangealgelenke gestreckt hält, so kann er eine vollständige Streckung machen. Gelähmt sind auch die Streckmuskeln des Daumens, sodass der Daumen in einer Mittelstellung von etwa 45° bleibt, während auf der gesunden

Digitized by Google

Seite der Daumen bis fast 90° abducirt werden kann. Auch der Ulnaris externus ist gelähmt.

Der Knabe macht gute Pronation, aber gar keine Supination im Ellenbogengelenk.

Untersuchung in Narkose. Der Arm lässt sich ganz gut strecken bis zu leichter Hyperextension. Dabei zeigt er eine exquisite Seitenbewegung. Entweder sind also beide Seitenbänder zerrissen, oder das untere Ende des Humerus gebrochen.

Der Oberarm ist sehr stark medianwärts abgewichen. Der Radiuskopf ist fühlbar, bewegt sich mit bei Rotationen. Die gegenseitige Lage von Radius und Ulna ist normal. Die Epicondylen sind in normaler Stellung zum Olekranon, sowohl in Beugung als in Streckung, lassen sich aber gemeinsam deutlich gegen die Humerusdiaphyse seitlich verschieben. An der Vorderfläche findet man über dem Epicondylus externus die scharfe Knochenkante des Diaphysenfragmentes.

Diagnose. Fractura supracondylica mit Luxationsstellung des unteren Endes nach hinten.

Man muss bei dieser Fractur darauf gefasst sein, zunächst den Eindruck zu bekommen, dass eine Luxation vorliegt, denn der Arm, von der Seite gesehen, lässt sofort das Vorstehen des oberen Endes des Vorderarmes nach rückwärts erkennen; die hintere Fläche des Humerus ist concav eingesunken, die vordere convex gewölbt und das Olekranon bildet einen Vorsprung rückwärts, weil dasselbe zusammen mit dem unteren Fragment nach hinten verschoben ist. Allerdings hängt bei Fractur gelegentlich der Arm neben dem Körper herunter; in der Regel wird er aber in leichter Beugung mit der andern Hand gestützt.

Was die Annahme einer Luxation bei Inspection noch mehr zu rechtfertigen scheint, ist das scheinbare Vorstehen des Radiusköpfchens auf der lateralen Seite (in Wirklichkeit ist es der Condylus externus, welcher einen Vorsprung bildet).

Neben diesem Bild der Luxatio cubiti posterior bestehen allerdings die gewöhnlichen Symptome einer Fractur: Schwellung in Folge von Bluterguss, und zwar meistens recht starke Schwellung und oft pralle Spannung. Schmerzhaftigkeit spontan, bei Druck und Bewegungsversuchen. Allein das sind keine sicheren Anhaltspunkte. Wichtiger schon ist der Nachweis einer Crepitation, wenn die beiden Bruchflächen sich berühren. Zu beachten ist ferner das wichtige Zeichen des Stossschmerzes. Wenn man den Ellen-

Digitized by Google

bogen nach oben stösst in der gewöhnlich eingenommenen Flexionsstellung, so erweckt man einen starken Schmerz.

Die genaue Untersuchung mittelst Palpation ergiebt eine Reihe von abnormen Befunden, wie wir sie auch bei Luxation zu treffen gewohnt sind. Zu diesen ist zu zählen die starke Beweglichkeit des Vorderarmes gegen den Oberarm nach der Seite. Man kann den Arm nach beiden Seiten hin und her bewegen, ab- und adduciren. Am unverletzten Arm kann man dies nicht wegen Spannung der Seitenbänder; bei Fractur bewegen die gespannten Seitenbänder das untere Humerusende mit. Man kann die Bewegung in der Regel sehr leicht nach beiden Seiten machen, während bei der Luxation, wenigstens in der Form der Luxatio cubiti posterior externa, die Seitenbewegung mehr einseitig, bloss lateralwärts möglich ist. Indess ist es auch bei Fractura supracondylica nicht selten, dass die abnorme Abduction leichter geht, als die Adduction, wohl weil auf der radialen Seite das Periost weniger zerrissen ist, analog wie bei Luxation das laterale Seitenband weniger einreisst als das radiale, der gegebenen Winkelstellung des Vorderarmes zum Oberarm wegen (Abduction).

Eine zweite Form der abnormen Beweglichkeit bei der Fractur wie bei der Luxation ist die Möglichkeit, den Arm zu überstrecken, bei der Fractur desshalb, weil die sich spannende vordere Kapselwand das untere Fragment nach vorn mit herunter ziehen kann, bei der Luxation, weil die Kapsel vorne zerrissen ist. Endlich kommt es auch bei der Fractura supracondylica vor, dass man nur bis zum rechten Winkel beugen kann, was sonst als Charakteristicum der Luxation angesehen wird. Das beruht darauf, dass bei der Flexion der Triceps, welcher durch Olekranon und unteres Ende des Humerus nach hinten abgehoben ist, gespannt wird und daher die volle Beugung nicht zulässt, sobald der Vorderarm an die Unterfläche des oberen Fragmentes anstösst. Wenn man grössere Kraft braucht, so kann man bei Fractur allerdings öfter über den rechten Winkel beugen, bei der Luxation auch dann nicht. In der Narkose wird der Unterschied in der Möglichkeit der Beugung bei Fractur und Luxation deutlicher. Die Freiheit der Rotationsbewegung besteht bei Fractur, wie bei der Luxation, so lange Radius und Ulna in normaler Weise verbunden sind.

Wenn nun bis zu einem solchen Grade das klinische Bild der Fractur mit demjenigen einer Luxation übereinstimmt, so ent-

Digitized by Google

steht die Frage: Was soll uns denn schliesslich die Differentialdiagnose an die Hand geben? Die maassgebenden Momente sind einmal das Verhalten der Epicondylen und des Olekranons zu einander, welches wir in den verschiedenen Stellungen des Armes genau präcisiren können. Wenn der Arm gestreckt ist, stehen normaliter Epicondylen und Olekranonspitze in einer horizontalen Linie. Bei rechtwinkelig gebeugtem Arm stehen sie bei nach vorne gerichtetem Vorderarm in einer frontalen Ebene, ein Dreieck bildend. Bei Luxation findet man in Streckstellung das Olekranon über die Verbindungslinie der beiden Epicondylen aufwärts empor gerückt; bei Beugung fällt eine durch die Epicondylen gelegte frontale Ebene vor das Olekranon, d. h. das letztere überragt dieselbe rückwärts. Bei der Fractur dagegen sind die normalen Beziehungen dieser 3 Punkte zu einander vollständig gewahrt (!). In der Regel ist man im Stande, dies Verhalten am Lebenden mit aller Sicherheit festzustellen. Allerdings ist es bei starker Schwellung und bei kleinen Kindern nicht gerade sehr leicht, sich in jedem einzelnen Fall Rechenschaft zu geben über diese Beziehungen. Zumal bei kleinen Kindern liegen diese Punkte so nahe, dass man sich nicht immer Klarheit verschaffen kann. In diesen Fällen hat man einen weiteren capitalen Anhaltspunkt zur Diagnose: Die Beweglichkeit der Epicondylen gegen die Diaphyse. Man fasst den Oberarm des Patienten fest, nimmt die Epicondylen zwischen Daumen und Zeigefinger und bewegt sie hin und her. Ist eine Fractura supracondylica vorhanden, so wird man immer eine Beweglichkeit dieser Epicondylen gegen die Diaphyse finden; sie ist das pathognomonische Zeichen der Fractura supracondylica. Die Bewegungen sind schmerzhaft, weil man die Fracturstelle bewegt. Bei Luxation sind die Epicondylen gegen die Diaphyse des Humerus unbeweglich. Im Zusammenhang mit dem erwähnten Symptom steht die Möglichkeit der Ausgleichung der Luxationsstellung bei Fractur durch einfachen Zug selbst in Beugestellung, wobei das Olekranon nach vorn rückt, was bei Luxation unmöglich ist, ausgenommen den Fall, den wir vor einiger Zeit sahen, dass sie mit Fractur des Processus coracoideus verbunden ist.

Es darf noch darauf aufmerksam gemacht werden, dass bei Fractura supracondylica meist das Olekranon nach hinten und zugleich nach innen verschoben erscheint. Das muss die Annahme einer Luxation zweifelhaft erscheinen lassen, da die Luxation

Digitized by Google

gewöhnlich eine posterior externa ist. Das Gewicht des Vorderarmes bringt bei Fractur die Verschiebung nach innen zu Wege.

Die zweite seltenere Form der Fractura supracondylica ist die Flexionsfractur.

Hier hat die Fracturlinie einen umgekehrten Verlauf (vergl. Fig. 65) und demgemäss ist auch die Dislocation eine entgegengesetzte. Sie lässt sich experimentell herstellen durch forcirte Beugung des unteren Humerusendes nach vorne (Fig. 65), durch einen ähnlich wirkenden Stoss auf die Vorderfläche der Diaphyse und durch Auswärtsrotation (Fig. 64); am Lebenden ist ein Fall auf den gebeugten Ellenbogen die Ursache. Diese Fractur stellt sich ganz anders dar als die erste Varietät. Man hat hier ausser Schwellung keine besondere Difformirung des Armes, weil das obere Fragment nicht sehr weit nach hinten abweichen kann, da der Triceps straff darüber hinweggeht; die Aehnlichkeit der Form mit Luxatio cubiti posterior besteht also nicht. Als Hauptzeichen ist die Beweglichkeit der Epicondylen gegen die Diaphyse zu benützen. Sonst ist diese Varietät schwerer zu erkennen als die andere Fractur. In einzelnen Fällen fühlt man die Kante des oberen Fragmentes unter dem Triceps, und wenn dieselbe den Muskel durchtrennt hat, unter der Haut. Die Fragmente stehen bei der rückwärts abgeschrägten Bruchfläche nach Fig. 74. Die scharfe Kante des oberen ist hinter dem unteren nach abwärts verschoben, sodass sie, wie bei der Extensionsfractur, die Ellenbogengegend von vorne nach hinten verdickt, aber die Verschiebung thut sich entfernt nicht so deutlich kund wie bei letzterer. Es beruht desshalb die Diagnose auf der exquisiten seitlichen Beweglichkeit, Ab- und Adductionsmöglichkeit des Vorderarms und auf der Verschiebbarkeit des an den Epicondylen angefassten unteren Fragmentes gegen die Diaphyse bei normalen Abständen der Epicondylen zur Olekranonspitze, endlich auf dem Nachweis der Fragmentkanten.

Neben der Flexions- und Extensionsform der Fractura supracondylica giebt es noch eine sehr seltene Form, wo die Verschiebung fehlt. Wir haben dieselbe gesehen bei einem 16-jährigen Burschen bei Fall auf die ausgestreckte Hand. Das untere Ende des Oberarmes war stark geschwollen, aber die Haut

Digitized by Google

darüber unverändert (nach 1 Tag). Die Bewegungen im Ellenbogengelenk konnten ausgiebig gemacht werden, die vorragenden Knochenpunkte waren in normalen Beziehungen geblieben. Als Fracturzeichen bestand erheblicher localer Druckschmerz, Anschwellung des Knochens in der charakteristischen Linie und falsche Beweglichkeit, wenn man durch Zurückstossen des rechtwinkelig gebeugten Vorderarms das untere Fragment bei fixirtem Oberarm zurück-

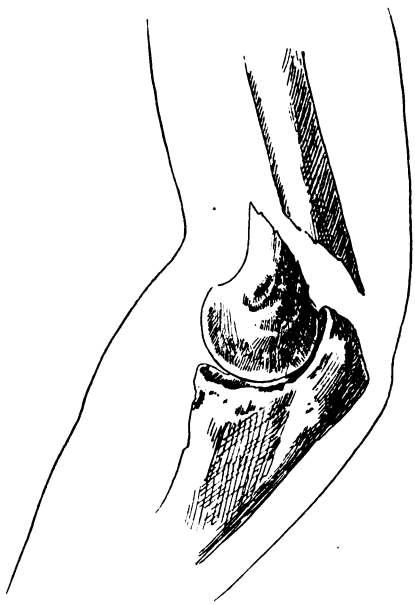

Fig. 74.

Fractura supracondylica humeri von der Seite gesehen in Form der Flexionsfractur mit Abweichung des oberen Fragmentes nach hinten.

schob. Es bestand in Folge geringer Periostzerreissung offenbar eine Art Einkeilung.

Von grosser Wichtigkeit sind die, die Fractura supracondylica gelegentlich begleitenden Complicationen. Wenn ein Mensch auf die Hand fällt in Hyperextensionstellung des Ellenbogens, so kann die Gewalt des Körpers bei Eintritt der Fractur die Kante des oberen Fragmentes durch die vorderen Weichtheile, speciell den Musculus brachialis internus hindurch treiben, und sogar eine äussere Wunde herbeiführen auf der Vorderfläche des Gelenks, wie ich einen

Digitized by Google

Fall gesehen habe. Das Gleiche kann eintreten bei der Flexionsfractur. Die Kante des oberen Fragmentes durchschneidet aber dann den Triceps und durchbohrt die äussere Haut auf der Rückseite. Auch einen solchen Fall habe ich beobachtet. Diese Durchschneidung von Muskeln und Haut hat noch keine schlimme Folge, so lange die so entstandene Durchstechungsfractur nicht zu Infection von aussen Anlass gegeben hat. Es können aber bei der Extensionsfractur ausser dem M. brachialis internus und der Haut auch die Gefässe und Nerven gequetscht oder durchschnitten werden. Wir haben drei solcher Fälle gesehen. Einmal sahen wir bei einem Knaben sofortige Circulationsstörungen an der Hand: Blässe, Kälte, Ameisenkriechen. Man konnte nachweisen, dass der Puls verschwunden war unterhalb der Verletzungsstelle. In diesem Falle zeigte sich die Arterie von dem scharfen Fragment gespiesst und verschlossen und wurde mit glücklichem Erfolg unterbunden. In einem zweiten Falle, der erst einige Zeit nach der Verletzung zur Behandlung kam, war der Arm schon gangränös geworden. Arterie und Vene waren von dem oberen Fragment quer durchschnitten. Es musste die Amputation vorgenommen werden. Die Durchschneidung der Gefässe braucht sich nicht durch Blutung geltend zu machen, weil die Gefässe zusammengedrückt werden. Das ist die schlimmste Complication, welche diese Fractur begleitet. Wenn man die Diagnose der Gefässverletzung nicht macht, so bleibt die Circulation aufgehoben, und da die Entwicklung der Collateralen behindert ist durch den Bluterguss in die Zellgewebsmaschen, so entsteht Gangrän.

Eine andere Complication ist die Verletzung von Nerven, die glücklicherweise ganz selten ist. In einem von *Claus* beschriebenen Falle[1]) aus dem Kinderhospital von Dr. *Sprengel* in Dresden, hat das Fragment den N. radialis gespiesst. Der Fall wurde zeitig von Dr. *Sprengel* diagnosticirt und die Nervennaht angelegt. Der Fall gehört der Extensionsfractur zu und *Claus* hebt speciell den schrägen Verlauf der Fracturebene hervor.

Wir haben eine Quetschung des Medianus gesehen bei einem 7-jährigen Mädchen, welches herunter gesprungen und auf die ausgestreckte rechte Hand gefallen war und sich eine Extensionsfractur zugezogen hatte. Die Skizze Fig. 75 *a* und *b* giebt die Aus-

[1]) Centralblatt für Chirurgie. 1893. Nr. 39.

Digitized by Google

dehnung der Insensibilität im Medianusgebiet an. In Fällen von aufgehobener Function soll man unverzüglich wie *Sprengel* incidiren, den Nerven von dem Druck befreien, eventuell eine Nervennaht anlegen. Es giebt wenige Fracturen des Oberarmes, welche so schwere Complicationen nach sich ziehen, wie diese sonst relativ unschuldige Fractura supracondylica.

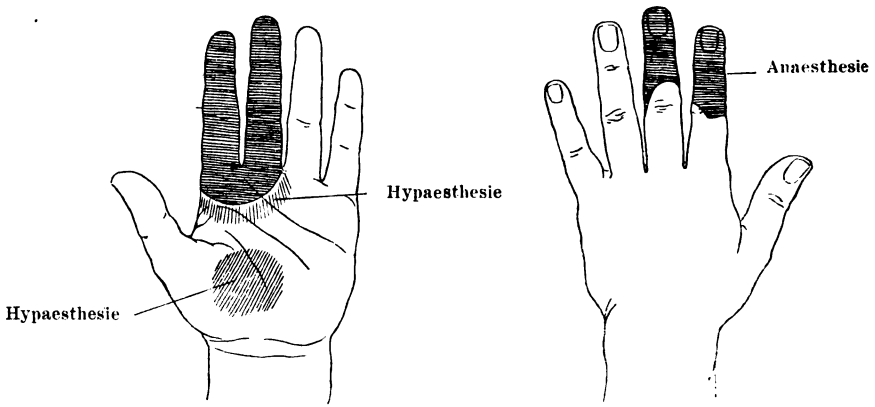

Fig. 75 *a*. Fig. 75 *b*.

Fig. 75 *a* & *b*. Anaesthesie im Medianusgebiet durch Quetschung des Nerven bei **Fractura supracondylica** (Extensionsfractur), vergl. Fig. 73.

Prognose und Behandlung der Fractura supracondylica.

Die Fractura supracondylica kann veralten bei starker Verschiebung, wenn keine Reposition stattfindet, indem vom Periost aus Wucherungen in die Gelenkkapsel hinein stattfinden, welche eine spätere Reposition auf unblutigem Wege unmöglich machen und die Beweglichkeit beschränken. Wenn die Fractur diagnosticirt wird, so ist Regel, dass man bei richtiger Behandlung schliesslich ein gutes Heilungsresultat erzielt. Man kann die Prognose als gut hinstellen, weil die Fractur der Hauptsache nach eine extracapsuläre ist. Immerhin findet sich unmittelbar nach Abnahme des Verbandes regelmässig eine gewisse Steifigkeit des Gelenkes für Flexions- sowohl als Extensionsbewegungen, während die Rotation unbehindert ist. Bei guter Reposition geht aber die Verdickung der Kapsel zurück bis zu völliger Wiederherstellung der

Digitized by Google

Function, sodass nach Jahren Flexion und Extension fast normal ausgeführt werden können. Dies ist selbst in denjenigen Fällen so, wo eine Verbiegung an der Fracturstelle zurückgeblieben ist. Eine Verbiegung in bestimmter Richtung ist ein häufiges Vorkommniss, nämlich im Sinne der Adduction des Vorderarmes, so sehr, dass man im Zweifel bleiben kann bei späterer Besichtigung des Präparates, ob nicht bloss eine Fractur des Condylus internus mit Verschiebung aufwärts stattgefunden hat. Man findet nämlich das untere Ende des Humerus in der Weise verbogen, dass die Gelenkfläche statt von oben aussen nach unten innen schräg zu verlaufen, nach oben innen emporläuft. Die Folge davon ist eine exquisite Adductionsstellung des Armes, wie Fig. 76 eine solche darstellt. Der ulnare Rand des Humerus hat sich verkürzt, während auf der radialen Seite desselben nur die Knochenverdickung noch die Stelle der Fractur andeutet.

Wir sind mehrfach in die Lage gekommen, secundär wegen solcher Verbiegungen Operationen zu machen und bringen dafür casuistische Belege bei.

Beobachtung 17.

Fractura supracondylica male sanata.

Charakteristische Dislocation innen aufwärts und starke Verschiebung des Olekranon einwärts; sehr starke Abweichung des Vorderarmes medianwärts. Es wird aus dem lateralen Rande des Humerus ein Theil excidirt in Form der punktirten Linie, Fig. 76, und der Humerus gerade gestreckt.

Marti, Fritz, 9 Jahre alt.

Aufnahme am 1. Juli 1895.

Anamnese vom 1. Juli 1895. Vor 5 Jahren fiel der Knabe von einem Stuhle herunter auf den linken Ellenbogen. Wie die Stellung des Armes dabei gewesen sei, weiss die Mutter nicht anzugeben, da sie erst nach dem Unfall dazu kam. Der Arm schwoll sehr stark an und wurde blau in der Gegend des Ellenbogens. Die Mutter ging mit dem Knaben in eine Poliklinik. Dort wurde sie beruhigt und die Affection mit Goulard-Umschlägen behandelt. Nach etwa drei Wochen war die Schwellung zurückgegangen und das Glied wieder ordentlich functionsfähig geworden. Seit der ersten Consultation hatte die Mutter den Patienten keinem Arzte mehr gezeigt. Sobald die Schwellung nicht mehr vorhanden war, merkte die Mutter, dass der Arm nicht in richtiger Stellung war. Der

Digitized by Google

Knabe konnte ihn aber wieder ordentlich gebrauchen, wenn er auch etwas schwächer war und leichter ermüdete als im rechten Arm.

Vor circa 3 Wochen fiel der Knabe mit einem Wäschezuber eine Treppe hinunter. Als man ihn aufhob, klagte er über Schmerzen im linken Ellenbogen. Die betreffende Gegend war stark geschwollen und zeigte einige ganz oberflächliche Schürfwunden. Der Knabe wurde hierauf von der Poliklinik behandelt und auf die hiesige Klinik geschickt.

Status. 27. Juni 1895. Streckung des linken Armes vollkommen ausführbar. Beugung passiv bis nahezu zum rechten Winkel möglich. Da die Supination und Pronation ohne grosse Schmerzen in ausgedehnter Weise möglich sind, so ist eine Fractur von Ulna und Radius auszuschliessen. Das Radiusköpfchen ist vorne zu fühlen. Es geht bei der Rotation mit. Radius und Ulna scheinen von einander abgewichen zu sein, da sie wenigstens so weit von einander abstehen, wie auf der anderen Seite die Epicondylen.

Der Radius ist an seinem Platze, die Ulna dagegen nach innen abgewichen. Die Stellung des Vorderarmes zum Oberarm ist verändert. Die beiden Theile bilden einen nach innen offenen Winkel von etwa 155°. Es könnte also eine isolirte Luxation der Ulna nach innen und hinten sein, oder aber eine Fractur des Condylus internus humeri.

Als Entscheid dient das Verhalten des Epicondylus internus. Derselbe hat normale Stellung gegenüber der Spitze des Olekranon, während er viel höher steht als der Epicondylus externus. Es liegt also eine Fractur des Condylus internus oder eine Fractura supracondylica vor. Gegen eine isolirte Fractur des Condylus internus spricht die in der Anamnese angegebene relativ geringe Störung der Gelenkbewegung, sodass nach 3 Wochen ohne Behandlung die Function des Gelenks wieder ordentlich hergestellt war.

Ob dieselbe frisch oder alt ist, was beides nach der Anamnese möglich wäre, kann am besten durch Zug oder Stoss an der Extremität entschieden werden. Sind dieselben schmerzhaft, so ist die Fractur frisch. Im vorliegenden Falle sind sie nicht schmerzhaft. Es handelt sich also um eine alte, schlecht geheilte Fractur, während die neue Verletzung nur eine Contusion ist.

30. Juli 1895. Nach oben vom Condylus externus wird durch einen Längsschnitt der Knochen bloss gelegt und das Periost abgehoben. Man findet nirgends Zeichen einer frischen Fractur, dagegen ist der Knochen rauh und stark verdickt. Mit dem Meissel wird ein Keil herausgeschlagen, die Abweichung corrigirt und eine Naht angelegt. Gypsverband.

Beobachtung 18.

Fractura supracondylica des unteren Humerusendes.

Heilung mit starker Adductionsstellung des Ellenbogens. Keilförmige Resection oberhalb der Epiphysenlinie mit Basis des Keils lateralwärts.

Digitized by Google

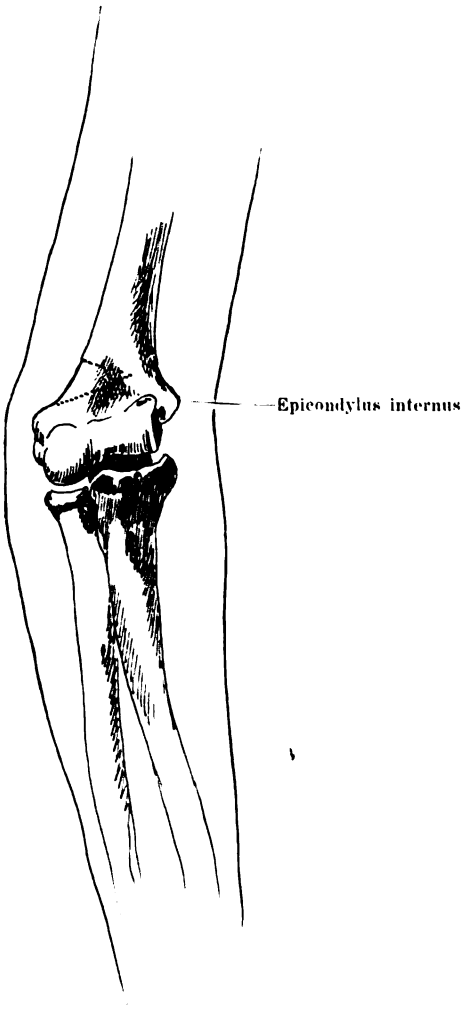

Fig. 76.

Adductionsstellung bei schlecht geheilter **Fractura supracondylica humeri dextri.** Die Art der Keilexcision behufs Correctur ist durch punktirte Linien angedeutet.

Digitized by Google

Knabe K. J., 2 Jahre alt.

Aufnahme am 22. Juni 1894.

28. Juni 1894. Das Kind zeigt am linken Arm eine Stellungsabweichung des Vorderarms gegen den Oberarm im Sinne der Adduction, sodass beide einen Winkel von 144° bilden, nach innen offen; entsprechend ragt nach aussen der Epicondylus humeri stark vor. Der Arm kann auf 180° mit etwas Mühe gestreckt und in normaler Weise gebeugt werden. Bei der Flexion gleicht sich die Adduction des Vorderarmes aus. Der Condylus externus humeri ist nach unten auffällig gut zu fühlen. Der Epicondylus externus erscheint verdickt, ebenso das untere Humerusende oberhalb desselben. Olekranon stark medianwärts abgewichen. Epicondylus internus nicht zu fühlen, an Stelle desselben eine Einsenkung. Von einer Infiltration oder Schwellung der Weichtheile, oder Erguss in die Kapsel ist nichts wahrzunehmen.

Es handelt sich um Fractur des unteren Humerusendes mit bedeutender Verschiebung des Epicondylus internus in toto nach oben und soll zur Correction der Stellung eine Keilexcision des unteren Humerusendes (mit äusserer Basis) gemacht werden.

Anamnese. Das Kind fiel im Januar 1894 rücklings von einem gewöhnlichen Sessel herab, den linken Arm hinten auf dem Rücken. Es wurde sofort zum Arzte gebracht. Der Arzt legte ihm einen Verband an mit Schieneneinlage, der 6 Wochen lang getragen und dann abgenommen wurde. Der Arm hatte eine schlechte Stellung. Seither trug das Kind keinen Verband mehr und wurde endlich hieher gebracht.

Operation. Osteotomie mit Keilexcision. 28. Juni 1894. Längsincision auf den Condylus externus humeri. Freilegung des Knochens, Abhebelung des Periostes und Durchmeisselung des Knochens mit Excision eines Keiles mit äusserer Basis von 6—7 mm Höhe.

Der Arm wird in normale Lage gebracht (Geradestellung mit leichter Abduction) und in dieser Lage mit Gypsverband fixirt. Die Wunde vorher vernäht und ein kurzer Drain eingelegt.

30. Juni 1894. Entfernung der Drainröhre. Verband.

10. Juli 1894. Entfernung des Gypsverbandes.

12. Juli 1894. Entlassung.

Der Arm in vollkommen normaler Stellung und Haltung zeigt in der Vorder-Ansicht bei Supinationslage eine leichte Abduction des Vorderarms gegenüber dem Oberarm. Wunde per primam geheilt. Starke Callusbildung an der Fracturstelle. Der Kleine macht active Bewegung des Vorderarmes von 45° ohne Schmerzen.

Die erwähnte Verbiegung kommt hauptsächlich zu Stande bei den mit nicht wesentlicher Verschiebung vor- oder rückwärts einhergehenden Fracturen, wie wir eine solche als Analogon der Einkeilungsfracturen erwähnt haben. Vielleicht handelt

Digitized by Google

Fig. 77.

Fractura supracondylica humeri sinistri
in Varusstellung des Ellenbogens geheilt.

Digitized by Google

es sich auch um Adductionsfractur. Wenn nicht behandelt wird, so wirkt das Gewicht des Vorderarms sowohl bei hängendem als bei gelagertem, aber nicht genügend unterstütztem Arme im Sinne der Adduction. Diese Neigung zur Adduction kann man bei verschiedener Behandlungsweise beobachten und muss auf deren Vermeidung ganz besondere Sorgfalt verwenden.

Die noch am meisten übliche Verbandmethode für Fractura supracondylica ist der Gypsverband in rechtwinkeliger Stellung des Vorderarms. Sie ist die bequemste Methode für Arzt und Patienten, zumal wenn letzterer weit vom Arzte entfernt ist; sie ist zweckmässig desshalb, weil in rechtwinkeliger Stellung die Muskeln vorne und hinten gleichmässig erschlafft sind. Dagegen hat sich herausgestellt, dass trotz dieser frühzeitigen Fixation oft Heilung mit Dislocation eintritt. Die Erklärung liegt darin, dass wir es mit Kindern zu thun haben mit dünnen Knochen und fettreichen Weichtheilen. Hier fixirt der Verband schlecht.

In neuerer Zeit ist es daher Uebung geworden, diese Fracturen durch Zug zu behandeln. Der Zug am Arm kann auf zwei Arten ausgeführt werden, entweder am gestreckten oder gebeugten Arme. Wenn der Kranke im Bett liegt, ist die beste Methode eine Gewichtsextension über eine Rolle hinüber, weil diese noch einige Bewegungen gestattet, ohne dass der Zug vermindert wird. Der Zug in Streckstellung hat den Nachtheil, dass er die Muskeln spannt, namentlich den Biceps, den widerstandsfähigsten Muskel, mit dem wir zu rechnen haben. Sobald wir einen Muskel einseitig spannen, der über eine Fracturstelle hinüber geht, so kann durch Hebeleinwirkung Dislocation der Fragmente eintreten. Daher muss man, wenn man den Zug in Streckstellung anbringen will, ein grösseres Gewicht benützen. Bei Erwachsenen ist es wünschenswerth 8—10 Kg. anzubringen, bei Kindern die Hälfte. Man bringt an der Diele eine Rolle an und lässt den Arm senkrecht durch Bindenzügel am Vorderarm und Handgelenk in die Höhe ziehen. Starker Zug wird aber wegen Zerrung der Nerven nicht immer vertragen. Dann hat der Zug in Streckstellung noch einen andern Nachtheil. Der gestreckte Vorderarm steht beim normalen Menschen zum Oberarm in einem nach aussen offenen Winkel. Bei einfachem Zug am Vorderarm in der

Digitized by Google

Achse des Oberarmes zieht man denselben in eine Adductionsstellung hinein, an welcher das untere Fragment theilnimmt und wir haben gezeigt, dass diese Abweichung spätere Correctionen nöthig machen kann.

Um alle diese Nachtheile zu verhüten, bringt man den Zug besser am winkelig gebeugten Arm an. Dadurch werden die Muskeln gleichmässiger gespannt. Dagegen bedarf es gewisser Vorsichtsmaassregeln, um nicht ebenfalls dem unteren Fragment eine Adductionsstellung zu geben. Weil der Radius in Beugung und halber Pronation höher steht als die Ulna, so zieht man zunächst am Radius und macht eine Supinationsbewegung am Vorder-

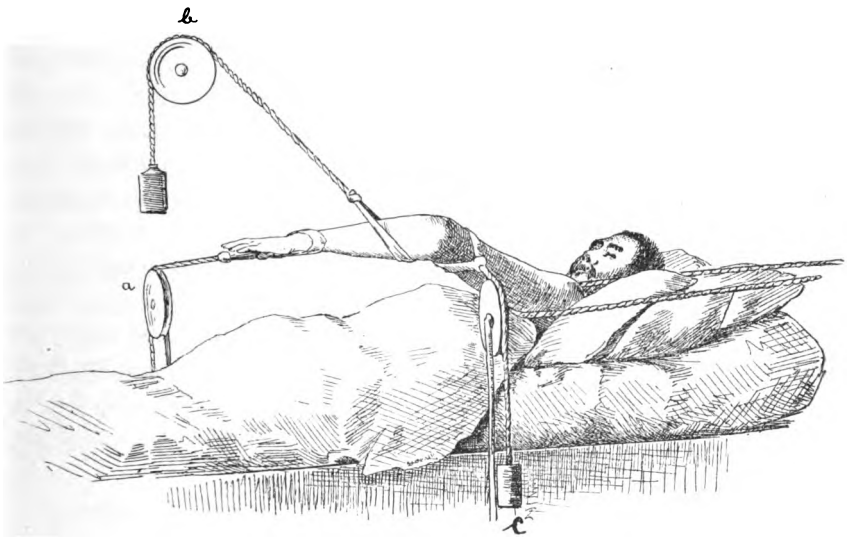

Fig. 78.
Zur Veranschaulichung der besten Extensionsmethode für Fracturen am unteren Humerusende: 1. Zug (*a*) in der Richtung des rechtwinkelig gebeugten Vorderarmes; ein zweiter (*b*) in der Richtung des Oberarmes aber etwas mehr aufwärts, um das Herabsinken des unteren Fragmentes medianwärts zu verhüten; ein dritter Gegenzug (*c*) in gleicher Absicht gleichzeitig abwärts.

arm. Dadurch wird das untere Fragment herabgebogen im Sinne einer Adduction. Man vermeidet dies so, dass man den Zug am oberen Ende des Vorderarmes nach oben wirken lässt. Dabei bedarf es eines Zuges in der Richtung des Vorderarmes, damit dieser im rechten Winkel bleibt und eines Gegenzuges des Oberarmes ab- und medianwärts bei der Abweichung des oberen Fragmentes rückwärts, ab- und lateralwärts, wie es Fig. 78 illustrirt bei der häufigeren Extensionsfractur, wo das obere Fragment nach vorne abweicht.

Digitized by Google

Der Extensionsverband braucht bei Kindern nicht länger als 3 Wochen zu wirken. Der Gypsverband soll noch früher entfernt werden und Bewegungen gemacht resp. versucht werden. Sobald gut reponirt worden ist, genügen 14 Tage, um unter der nöthigen Aufsicht vorsichtige Bewegungen zu gestatten. Gerade die Fälle, wo nicht behandelt worden ist bei geringer Verschiebung zeigen uns, wie gut die Function im Gelenk wird, wenn man nicht fixirt, aber sie zeigt auch, dass bleibende Verbiegungen der Knochen resultiren aus nachlässiger Behandlung.

Trotzdem hat es keinen Sinn, bei Feststellung einer mangelhaften Coaptation sich dadurch helfen zu wollen, dass man über viele Wochen hinaus einen Verband nach dem andern anlegt. Das Minimum der Verbandszeit ist das Beste, denn sonst bekommt man länger dauernde Steifigkeit im Ellenbogengelenk und die Dislocation wird in keiner Weise besser. Wenn man Gründe gehabt hat, den Kranken im Anfang mittelst eines fixirenden Verbandes zu behandeln, und dieser ein mangelhaftes Resultat ergeben hat, so kann man nach Verlauf von 2—3 Wochen nichts Besseres machen, als eine Extension, weil sie den Vorzug hat, das Gelenk nicht ruhig zu stellen.

Man sollte aber überhaupt einen fixen Verband durchaus nur dann einer Extensionsbehandlung vorziehen, wenn man sicher ist, durch geeignete Bindenzügel (in der Art der Fig. 78) die Coaptation vollständig zu bewirken und zu erhalten. In Zweifelfällen lieber Extension.[1]) & [2])

2. Fractura condyli externi humeri.

Die Fractur des Condylus externus ist nach der supracondylica die nächsthäufigste Fractur des unteren Humerusendes. Die Gründe sind bei der Aetiologie erwähnt.

Wie die Fractura supracondylica das Seitenstück ist der Luxatio cubiti posterior, so ist die Fractur des Condylus externus

[1]) *Füglistaller* hat aus der Praxis von Dr. *Kaufmann* hiezu eine Reihe von Belegen beigebracht.

[2]) In neuester Zeit hat *Smith* (Boston, Med. & Surg. Journal. Vol. 131, S. 387) auf Grund von Experimenten empfohlen, die Condylenfracturen in starker Flexionsstellung zu behandeln, weil so die Fragmente am sichersten coaptirt erhalten werden.

Digitized by Google

bei Kindern das Seitenstück der Luxatio cubiti posterior externa der Erwachsenen. Sie kommt unter den gleichen Umständen zu Stande; die Kenntniss dieser Thatsache hat diagnostische Wichtigkeit. Die Fractur kommt meistens zu Stande durch Fall auf den gebeugten Ellenbogen und zwar bei abducirtem Arm, sodass die mediale Fläche des Olekranon den Stoss empfängt und in der Richtung gegen das laterale Drittel der Trochlea und den äussern Condylus fortleitet. Daher kann sie mit Fractura olecrani combinirt sein, wie bei einem 8-jährigen Mädchen unserer Beobachtung; oder sie entsteht bei Fall auf die Hand in leichter Beugung und Pronationsstellung des Vorderarmes, sodass der Radius den Hauptstoss empfängt und auf den Condylus externus überträgt.

Warum diese Fractur eine so typische Verlaufsrichtung hat, kommt — wie oben erwähnt — daher, dass die Epiphysenlinie, welche ein kleines Stück der Trochlea sammt Capitulum (Rotula) und Epicondylus externus vom übrigen Humerus abgrenzt, verhältnissmässig am längsten bestehen bleibt. Wir finden diese Fractur in der Regel bei jüngeren Kindern. Unsere Fälle betreffen alle Kinder, mit einer einzigen Ausnahme, wo die Fractur durch einen Hieb, also durch directe Verletzung zu Stande gekommen ist.

Diese Beschränkung auf die Wachsthumszeit und zwar speciell vor der Pubertät kommt der Fractura supracondylica nicht in so hohem Maasse zu, da diese doch auch in einer Zahl von Fällen bei Erwachsenen zur Beobachtung kommt.

Die Symptome der Fractura condyli externi

sind weniger auffällig, als diejenigen einer quer durch den ganzen Knochen gehenden Fractur, weil eine bloss theilweise Fractur vorhanden ist. Man erwarte daher keine auffälligen Erscheinungen. In Betreff der gewöhnlichen Fractursymptome sei erwähnt, dass sich gelegentlich die Schwellung auf den lateralen Umfang des Gelenkes beschränkt, und der innere Umfang des Gelenkes keine Schwellung zeigt. Ferner kann ein solches Individuum gelegentlich Bewegungen im Gelenk noch recht gut ausführen aus dem Grunde, weil bei Bruch des Condylus externus doch derjenige Theil des Vorderarmes noch mit dem intacten Theil des Humerus in Verbindung geblieben ist, welcher die Winkelbewegung ausführt, nämlich die Ulna mit der Trochlea. Daher kann man auch, wenn nicht activ, so doch passiv die Winkelbe-

Digitized by Google

wegungen ganz gut machen, Streckung und Beugung, während bei der Fractura supracondylica die Bewegung im Sinne der Beugung behindert ist. Activ werden die Bewegungen sehr oft nicht gemacht aus dem einfachen Grunde, weil der Kranke Schmerz hat. Wie die Winkelbewegungen, Beugung und Streckung, passiv und oft auch activ frei sind, so ist auch die Rotation nur wenig behindert, denn die Drehbewegungen gehen zwischen Ulna und oberem Radiusende vor sich und die Beweglichkeit des Condylus externus hindert dieselben nicht. Selbst activ bestehen öfter gute Drehbewegungen.

Durch Schwellung und Art der Functionsstörung wird man also nicht auf eine schwerere Verletzung aufmerksam gemacht. Auch die Schmerzen sind geringer als bei einer vollkommenen Querfractur.

Ein wichtiges Symptom ist die Formveränderung, wenn auch nicht so ausgeprägt, wie bei der Fractura supracondylica. Bei normalem Arm bildet die Oberarm- und Vorderarmachse zusammen einen stumpfen, lateralwärts offenen Winkel. Bei Fractur des Condylus externus verschwindet dieser nach aussen offene Winkel. Es kann sogar ein nach innen offener Winkel bestehen, häufiger liegt die Vorderarmachse in der geraden Verlängerung der Oberarmachse. Diese Richtungsänderung beruht darauf, dass eine abnorme Seitenbewegung im Ellenbogengelenk im Sinne der Abduction möglich geworden ist. Wenn man den gestreckten Arm fasst und damit Bewegungen zu machen versucht, so überzeugt man sich, dass der Vorderarm nach der medialen Seite bewegt werden kann. Das ist zwar auch bei der Fractura supracondylica möglich. Aber zum Unterschied von dieser ist bei der Fractur des Condylus externus eine abnorme Abductionsbewegung nur in geringem Maasse ausführbar, während dieselbe bei der Fractura supracondylica viel ergiebiger sich ausführen lässt, als die Adduction. Normaler Weise hindern die Seitenbänder durch ihre Spannung in Strecklage jede Seitenbewegung. Wenn der Condylus externus abgerissen ist, bleibt das äussere Seitenband zwar gespannt, aber beim Versuch der Adduction zieht der Radius den abgebrochenen Condylus externus mittelst des gespannten lateralen Seitenbandes mit sich. Wenn man eine Abductionsbewegung machen will, so spannt sich das innere Seitenband, und man kann den Arm nur wenig nach aussen bewegen, so viel nämlich als der Condylus ex-

Digitized by Google

ternus nach oben nachgiebt. Die Verschiebung desselben gegen das obere Fragment hin ist aber schmerzhaft und auch um desswillen weniger ausgiebig. Die abnorme Seitwärtsbeweglichkeit im Sinne der Adduction ist sehr charakteristisch. Ausserdem kann man eine geringe Hyperextension (weniger als bei Fractura supracondylica) und Hypersupination machen, soweit die Kapsel und das Fragment auf der lateralen vorderen Seite nachgiebt.

Wenn man den Arm in der Adductionsstellung aufwärts stösst, so macht das wenig Schmerzen, denn die Ulna wird an den Humerus angepresst. Wenn man dagegen in möglichster Abductionsstellung den Vorderarm an den Oberarm presst, so drückt man das Radiusköpfchen gegen das untere Fragment, verschiebt die Fracturstelle und erregt einen lebhaften Stossschmerz. Daher ist von allen Bewegungen die Abductionsbewegung die schmerzhafteste.

Um die Fractur ausser jeden Zweifel zu stellen, hat man, nachdem man die charakteristischen Stellungs- und Bewegungsabweichungen festgestellt hat, als letzten Anhaltspunkt noch die Möglichkeit, den Condylus externus gegen den Condylus internus und gegen die Diaphyse des Humerus zu verschieben. Den Epicondylus externus kann man ziemlich gut durchfühlen. Da nun dieser Knochentheil isolirt so zu sagen niemals abbricht, so zeigt eine abnorme Beweglichkeit desselben gegen die fixirte Diaphyse und den fixirten Condylus internus eine Fractur des ganzen Condylus externus an.

In Fällen abnormer Beweglichkeit fühlt man auch Crepitation bei Druck auf den Condylus externus oder bei Bewegung desselben, weil breite Bruchflächen vorliegen. Endlich kann man am Aussenrande des Humerus gelegentlich den Rand des einen oder andern Fragmentes direct durchfühlen.

Bei der Stellung der Diagnose hat man daran zu denken, dass Combination mit anderen gleichzeitigen Verletzungen nicht selten ist. Wir haben schon der Fractura olecrani Erwähnung gethan, wenn Fall auf das Olekranon Ursache ist. Bei letzterer sowohl, als bei Fall auf die Hand kann der Anprall bewirken, dass der Stoss des Radius den Condylus externus abbricht, aber noch hintendrein eine Luxation des Olekranon resp. der Ulna nach hinten aussen zu Stande kommt, indem die Gewalt auf die Ulna fortwirkt. In unsern Fällen haben wir diese Combination

Digitized by Google

2 Mal zu Gesicht bekommen. Dass eine gleichzeitige Luxation vorhanden ist, ist aus den gewöhnlichen Luxationszeichen zu erkennen, aus der Unmöglichkeit der activen und theilweise passiven Bewegung, namentlich der Beugung. Diese geht nur bis zum rechten Winkel, während man mit grösserer Leichtigkeit als bei blosser Fractur eine passive Hyperextension machen kann. Die Reposition der Luxation ist natürlich in solchen Fällen verhältnissmässig leicht, und darum ist es um so fataler, wenn man die Verletzung veralten lässt und bloss die Fractur behandelt, ohne eine Ahnung zu haben von einer Luxation.

Prognose und Therapie der Fractura condyli externi.

Was die Behandlung betrifft, so können wir angesichts von Fällen, welche operative Behandlung benöthigten, ziemlich bestimmte Auskunft über die beste Art und Weise der Coaptation und Fixation geben. Man sollte meinen, es sollte hier leichter sein, die Reposition zu besorgen und die Fragmente in Coaptation zu halten, weil der Radius, der seinerseits durch die Ulna gehalten ist, das Fragment fixiren dürfte durch Kapsel und laterales Seitenband. Das ist nicht richtig. Das abgesprengte Stück erfährt, wie die beigegebene Figur (Fig. 79) nach einem Präparat der pathologisch-anatomischen Sammlung in Bern zeigt, oft eine Verschiebung nach oben und aussen.

Man sieht, dass auch der Radius mit heraufgeschoben ist, und es ist nicht unwahrscheinlich, dass dieses Emporrücken des Radius das Primäre ist, da sich an demselben Muskeln (Biceps) ansetzen, welche ihn bei ihrer Contraction heraufziehen, wenn er den Gegenhalt am Condylus externus verloren hat. In Folge dieser Verschiebung des Fragmentes wird die ganze untere Gelenkfläche abnorm schräg gestellt; trotzdem kann die Fracturheilung eine ganz solide werden. Das Radiusköpfchen nimmt wie der Condylus eine abnorme Form an.

Diese Art der Verschiebung des Condylus externus bei mangelhafter Heilung scheint die Regel zu sein und da es von grosser Wichtigkeit ist, aus diesen Fällen die Indicationen zur richtigen Behandlung zu entnehmen, so wollen wir aus unseren Krankengeschichten einige Belege für die Dislocation nach oben beibringen:

Digitized by Google

Fig. 79.

Fractura condyli externi inveterata. (Nach einem Präparat aus der patholog.-anatom. Sammlung von Prof. *Langhans* in Bern.) Der Condylus externus ist nach oben aussen verschoben und nach vorne heraufgedreht. Die Gelenklinie der Ulna ist nach aussen oben schräg ansteigend geworden; der Radiuskopf ist stark in die Höhe gerückt.

Beobachtung 19.

Fractura condyli externi humeri.

Nach 6 Monaten mit starker Verschiebung geheilt, sodass lateralwärts ein starker Vorsprung, der sich als der nach aussen und vorne dislocirte äussere Condylus erweist (wie richtig diagnosticirt) und zwar so, dass das Capitulum nicht bloss nach vorne, sondern etwas nach oben sieht (nach vorne herauf gedreht). Dabei freie Rotation, wenig beschränkte Beugung, dagegen Streckung bloss bis ca. 90°. Condylus externus wird abgemeisselt. Drain. Naht. Streckung durch Zug.

Digitized by Google

Emil Mollet, 11 Jahre alt.

Aufnahme am 26. Februar 1891.

Annamnese vom 26. Februar 1891. Vor 6 Monaten lief der Junge auf einer Wiese einem Kameraden nach, stolperte dabei über einen Maulwurfshaufen und fiel auf seine linke Seite, und zwar auf den linken Ellenbogen. Ob letzterer in der Mitte oder mehr auf seiner äussern oder innern Seite aufstiess, weiss Patient nicht anzugeben.

Im Momente des Aufstossens empfand Patient einen mässig grossen Schmerz, er vergoss keine Thränen. Auch konnte er den Arm gleich nach dem Falle schmerzlos beugen. Die Streckung, die fast normal war, verursachte dagegen Schmerzen in der Gegend des Condylus externus. Patient ging langsam mit fast völlig gestrecktem Arme nach Hause. Ein sofort herbeigerufener Arzt machte einen Bindenverband. Nachts schlief Patient gut und hatte keine Schmerzen mehr. Am andern Morgen als der Arzt den Verband öffnete, zeigte der am Vorabend äusserlich nicht veränderte Ellenbogen eine mässige Schwellung und war an einigen Stellen druckempfindlich.

Der Arzt legte den Arm für 3 Wochen in rechtwinkelige Beugestellung, die Vola der Hand der Brust zugekehrt, in einen Schienenverband. So hatte Patient keine Beschwerden mehr.

Als man nach 3 Wochen den Verband wieder öffnete, war das Ellenbogengelenk fast völlig steif geworden.

Patient konnte die linke Hand nicht zum Munde führen, die Beugung war sehr beschränkt und die Streckung gleich Null. Der Arzt befahl dem Jungen, fleissig den Vorderarm zu beugen und zu strecken, so gut es gehe, da auf diese Weise bald die frühere Beweglichkeit wiederkehre. Die angeblich starken und ununterbrochenen Anstrengungen des Jungen brachten einige Besserung der Function. Besonders das Schlittschuhfahren soll ihm grössere Beweglichkeit verschafft haben durch das dabei oft nothwendige Hin- und Herschlenkern der Arme.

Doch da alle Bemühungen nur geringen Einfluss auf die Besserung der Function hatten, sandte die Mutter den Jungen hieher zur Behandlung.

Klinische Besprechung. 27. Februar 1891. Patient fiel auf den Ellenbogen vor 6 Monaten und wurde einige Wochen vom Arzte behandelt.

Streckung geht nicht über den rechten Winkel hinaus.

Streckungswinkel = 110° passiv.
Forcirte Beugung = 43°.

Was könnte die Ursache der Bewegungsstörung sein?

I. Luxation, die verkannt worden ist.
Hier wäre die Bewegungshemmung durch die Kapselspannung bedingt.

II. Fractur mit Bewegungsbeschränkung durch die Ruhelage (nutritive Verkürzung) oder durch Verkürzung der Kapsel, wenn sie zerrissen war oder endlich (am häufigsten) durch mechanische Behinderung in Folge Dislocation.

Digitized by Google

III. Synovitis adhaesiva in Folge irgend einer Verletzung mit Haemarthron.

Rotationen macht der Junge gut.

Die genaue Untersuchung ergiebt eine Fractura condyli externi humeri male sanata.

Der Eindruck, als ob die Ulna nach innen abgewichen, ist eine Täuschung und zwar dadurch, dass der Condylus externus weiter nach aussen steht als gewöhnlich.

Condylus internus hat die normale Distanz vom Olekranon und normale Beziehungen zu demselben. Condylus externus dagegen ist abgewichen.

Es besteht allerdings eine kleine Auseinanderweichung von Ulna und Radius, was für eine Abweichung der Ulna nach innen sprechen könnte. Doch gegen diese Annahme spricht zu sehr die glatte freie Bewegung: Beugung wie Streckung in einem allerdings beschränkten Umfange. Dies zeigt, dass die beiden Gelenkflächen für die Winkelbewegung normale Beziehungen zu einander haben.

Unmittelbar nach der Verletzung war die Bewegung frei; dies spricht deutlich gegen Luxation und zeigt, dass Ulna und Humerus normale Beziehungen zu einander haben mussten.

Gegen eine Luxatio radii spricht die normale Rotation.

Die Heilung der durch Stoss auf den Condylus externus herbeigeführten Fractur ist erfolgt mit erheblicher Dislocation. Die Kapsel wurde über den grossen Vorsprung des falschgeheilten Condylus gespannt und so wurde sie verkürzt. Dies die Ursache der Bewegungshinderung.

Das Hinderniss ist nicht knöchern, denn sonst könnte man nicht die Streckung um 20° passiv mehr als activ forciren.

Therapie: Excision des vorspringenden Knochenstückes.

Operationsbericht: 28. Februar 1891. Narkose mit Chloroform-Aether. Esmarch. Incision über dem Condylus externus. Vordringen bis auf den Knochen und Freilegen des abgesprengten Stückes. Da es nicht möglich ist, den abgebrochenen Condylus externus mit dem Elevatorium heraus zu hebeln, so wird derselbe von allen Seiten blossgelegt und mit Meissel und Hammer der Fracturlinie entsprechend durchgetrennt. Es ergiebt sich, dass der Condylus externus sich in der Weise gedreht hat, dass der Epicondylus nach unten gegen das Gelenk hin liegt, während die Gelenkfläche des abgesprengten Stückes nach aussen oben sieht und zwar befindet sich die gegen die Trochlea hinsehende Fläche der Eminentia capitata zu oberst.

Da die Streckung nach Exstirpation des abgesprengten Stückes noch sehr behindert ist, wird mit dem Meissel noch mehr vom äusseren Theil der Gelenkfläche entfernt und nun ergiebt es sich, dass die noch immer nicht völlig mögliche Streckung des Ellbogengelenkes, namentlich auf Rechnung der stark gespannten vordern Kapselwand zu schieben ist, also später durch Extension beseitigt werden kann.

Digitized by Google

Nach Reinigung der Wunde mit Sublimat und sterilem Wasser wird eine kurze Drainröhre eingeführt, die Wunde durch eine tiefe und fortlaufende Naht geschlossen. Verband mit steriler Gaze. Extension des Armes durch Aufhängen nach Lösung des Schlauchs.

28. Februar. Entfernung von Drain und tiefer Naht.

1. März. Entfernung der fortlaufenden Naht. Collodialverband.

5. März. Der Arm wird täglich mehrmals forcirt gebeugt und gestreckt.

16. März 1891. Entlassung mit Weisung an Dr. *Möri*, den Arm wöchentlich zu controliren.

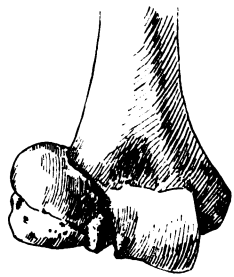

Fig. 80.

Fractura condyli externi mit Verschiebung, geheilt in der Weise, dass der Condylus nach oben und aussen verschoben und zugleich die normal vor- und abwärts schauende Gelenkfläche nach vorne und oben schaut, während der Epicondylus externus abwärts liegt.

Status: Das Ellenbogengelenk des linken Armes ist noch diffus geschwellt, die Nahtlinie gut verheilt.

Passive Streckung . . .	160°.
Active „ . . .	135°.
Passive Beugung . . .	80°.
Active „ . . .	50—55°.

Rotation activ und passiv gut.

Die passiven Bewegungen sind noch sehr schmerzhaft.

Beobachtung 20.

Fractura condyli externi humeri inveterata cum luxatione ulnae posteriore.

Resection des an falscher Stelle angeheilten Condylus externus, schonende Abtragung der Knorpelbedeckung des Condylus internus, um bei der theilweisen Schrumpfung und Knochenwucherung in der Kapsel die Reposition machen zu können.

Digitized by Google

Anna G., $2^1/_4$ Jahre alt.

Status. Bewegung von 113—160° passiv, Rotation frei, Stellung in leichter Adduction mit nach innen offenem Winkel von ca. 170°.

Die Untersuchung ergiebt eine Luxatio posterior ulnae mit Fractur des Condylus externus humeri, der nach hinten und nach oben verschoben ist und an falscher Stelle angewachsen. Ulna umfasst den Condylus internus von hinten und etwas innen und erscheint mit der Rückseite nach einwärts gedreht. Radiusköpfchen ganz deutlich an dem verschobenen Condylus externus-Fragment zu fühlen und gut beweglich in normaler Weise. Sehr starke seitliche Beweglichkeit.

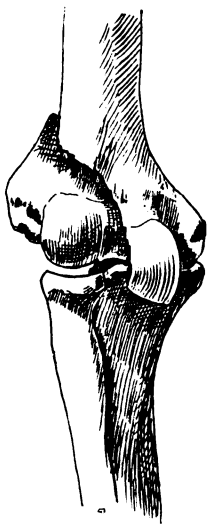

Fig. 81.

Fractura condyli externi humeri inveterata cum luxatione ulnae posteriore interna.

Operation. 22. December 1888. Chloroform-Aether-Narkose. Esmarch. Incision über die äussere Hälfte des Ellenbogens. Der Supinator longus wird auf die Seite nach innen verschoben und mit Schonung des Radius, der leicht zu sehen ist, in's Gelenk gedrungen, dasselbe von hinten zuerst freigemacht und dann nach aussen luxirt.

Das abgebrochene Stück des Condylus externus ist jetzt frei in der Wunde und stellt die ganze äussere Hälfte der Gelenklinie dar, inbegriffen den äusseren Theil der Trochlea.

Eine Reposition nach Lösung der Gelenkenden gelingt nicht, sodass zuerst das abgebrochene Stück ganz entfernt wird, dann die Trochlea fast bis zur Gelenkfläche der Ulna excidirt, dann gelingt die Reposition ganz leicht.

Digitized by Google

Der Arm wird in rechtwinkeliger Flexion gehalten. Sublimatverband und Schiene auf der Aussenseite.

26. December. Drain und Nähte werden entfernt. Collodialstreifen. Fixation auf der Schiene.

Das Kind hebt den Arm sehr gut ohne Schmerzen, schon den Tag nach der Operation.

30. December. Verbandwechsel; die Drainstelle klafft noch etwas und wird zusammengenäht.

5. Januar 1889. Patient wird mit Apparat entlassen. Bewegungen von 80° an bis etwa 160° möglich.

Patient soll noch zu Hause üben und passiv von den Eltern geübt werden.

Status vom 12. Januar 1889. Die Bewegungen des Armes werden activ in Ausdehnung von 30° gemacht, passiv dagegen von 67°—152°, Rotation vollständig frei.

Am Ellenbogengelenk keine Schwellung mehr. Narbe kaum sichtbar.

Status vom 3. März 1889. Das Kind streckt den Arm bis 160°, beugt ihn bis 80°. Pro- und Supination frei. Passiv geht die Flexion auf 57°.

Aeusserlich sieht man ausser der Narbe nichts Auffälliges. Stellung ist gut. Radiuskopf steht nach hinten vor und kann man daselbst einen Theil seines Becherchens fühlen.

Beobachtung 21.

Fractura condyli externi humeri.

Mit Verschiebung in Pseudarthrose geheilt. Das Fragment ist aufwärts stark verschoben und zugleich nach vorne herauf verdreht. Dabei recht gute Function: Vollständige Streckung, nahezu vollständige Beugung, ganz wenig beschränkte Rotation. Epicondylus internus stark hervorragend. Vorderarmachse um 30° nach der lateralen Seite abweichend, gegen 7° der gesunden Seite. Olekranon eingesunken, mit der Verbindungslinie der Epicondylen in rechtwinkeliger Stellung ein ganz flaches Dreieck mit stumpfer unterer Spitze bildend. Das Fragment bildet einen buckeligen Vorsprung, zeigt geringe aber deutliche falsche Beweglichkeit und kann leicht mit dem Messer excidirt werden. Radiusköpfchen nach hinten vorragend und aufwärts verschoben.

Ramstein, Marie, 14 Jahre alt.

Anamnese vom 25. November 1894. Vater der 14-jährigen Patientin starb an Phthise. Die Mutter lebt, soll aber ebenfalls stark husten. 4 Schwestern und 1 Bruder leben und sind gesund. Fünf

Digitized by Google

andere Geschwister kurz nach der Geburt gestorben. In ihren ersten Jahren soll Patientin stets gesund gewesen sein. Das jetzige Leiden führt sich auf das 3. Lebensjahr zurück. Um diese Zeit spielte Patientin mit anderen Kindern Haschen und fiel bei dieser Gelegenheit auf den rechten Ellenbogen, wie, weiss sie und ihre Mutter nicht anzugeben. Das Gelenk schwoll sofort stark an und war sehr schmerzhaft, ein gleich hinzugezogener Arzt konnte aber ausser der Schwellung nichts Abnormes an dem Gelenk finden. Da die Schwellung von selbst vergehen würde, verordnete er nur eine Schlinge. Wie lange sie dieselbe trug und wann der Arm wieder gebrauchsfähig wurde, weiss sie nicht. Jedenfalls trat eine völlige Gebrauchsfähigkeit ein. Patientin konnte den Arm beim Spielen und später in der Schule beim Schreiben und zu Handarbeiten völlig benützen. Bei allen Arbeiten bevorzugte sie stets den rechten Arm, war also und ist auch heute noch rechtshändig.

Vor einem Jahre bemerkte sie, dass nach anhaltendem Stricken und anhaltendem Schreiben im Ellenbogengelenk Schmerzen auftraten. Etwas später gesellten sich dazu blitzartige Schmerzen, die an der Hinterseite der Schulter ihren Anfang nahmen, dann über die Vorder- und Innenfläche des Oberarmes auf den Unterarm bis zum Handgelenk ausstrahlten. Das Handgelenk überschritten dieselben niemals, am Vorderarm strahlten sie meist in der radialen Hälfte der volaren Seite aus.

Die Mutter untersuchte das Ellenbogengelenk und fand dort einige Hervorragungen am Knochen, deren Entstehung sie auf jene Zeit zurückdatirt. Patientin glaubte dasselbe und will auch bemerkt haben, dass die Hervorragungen im Laufe des Sommers zugenommen haben.

Die lancinirenden Schmerzen nahmen langsam an Stärke zu und sollen ungefähr 3—4 Mal im Tage aufgetreten sein. Die Schmerzen, welche im Ellenbogengelenk nach der Arbeit entstehen, sollen bald vergehen, aber allmälig auch an Stärke zunehmen. Das Gelenk selbst war niemals geschwollen, aber druckempfindlich. Andere Arbeiten als Schreiben und Stricken, z. B. in der Haushaltung helfen, Kinderwagen schieben etc. kann Patientin ohne Beschwerden leisten.

Patientin sucht zur Beseitigung dieser Beschwerden klinische Hülfe nach.

Status. Der rechte Arm kann im Ellenbogengelenk activ genau so weit gebeugt und gestreckt werden wie der linke. Bei völliger Streckung bildet die Achse des Unterarmes mit der des Oberarmes einen nach aussen offenen Winkel von 150°. Lässt man nun den Unterarm bei Supinationsstellung beugen, so tritt er ungefähr bei rechtwinkeliger Beugung in die normale Beugungsebene ein, beugt man weiter, so weicht der vordere Theil des Vorderarms nach innen von dieser Ebene ab. Am linken Arm beträgt derselbe nach aussen offene Winkel ca. 175°. Pro- und Supination beiderseits gleich. Bei der Untersuchung des Gelenkes in Streckstellung fühlt man an Stelle des Condylus internus eine Delle, während der Condylus externus stark prominent ist. Bei Rotation fühlt man das Radiusköpfchen deutlich rotiren, doch steht es mehr als 1 cm höher, als an der

Digitized by Google

gesunden Seite. Oberhalb dieses Radiusköpfchens fühlt man einige unregelmässige Vorsprünge an der Stelle des Condylus externus, die besonders nach der Innenseite des Humerus hin prominent sind. Dieselben bieten die Form eines in typischer Weise abgesprengten Condylus externus, der in die Höhe geschoben und mit seiner Gelenkfläche zugleich nach vorn und etwas nach innen gedrängt ist. An der obersten Spitze dieses Fragmentes fühlt man, dem Humerus leicht verschieblich anliegend, eine kleine, gut erbsengrosse, fluctuirende Geschwulst. Das übrige Fragment erscheint fest angeheilt.

Zieht man die Verbindungslinien der beiden Epicondylen, bei rechtwinkelig gebeugtem Vorderarm, so läuft die des linken Armes gerade, die rechte schräg nach oben aussen. Verbindet man die Epicondylen mit den Spitzen der dazu gehörigen Olekranen, so ist die Höhe des am rechten Arm gebildeten Dreieckes ca. 1 cm kürzer als am linken Arm. Dabei ist das Olekranon ca. ½ cm nach aussen geschoben, sodass die Furche gegen den Condylus internus rechts deutlich breiter und tiefer ist, als links. Bei Beugestellung des Armes springt das Köpfchen des Radius vor und lässt sich als völlig intact abtasten. Es handelt sich somit um eine Absprengung des Condylus externus, und zugleich Drehung des abgesprengten Condylus nach vorn und innen, Subluxation des Radius nach oben und Verschiebung der Ulna nach aussen und etwas nach oben.

Eine messbare Atrophie besteht nicht am rechten Arm. Wohl ist die rohe Kraft rechts 25 zu 37,5 links.

Klinische Besprechung. Bei oberflächlicher Betrachtung erscheint die Streckung rechts nicht ganz vollständig. Die Flexion ist um wenige Grade vermindert. Die Supination ist nahezu vollständig, desgl. die Pronation. Die anscheinend unvollständige Extension beruht auf einer Abduction des Radius im Ellenbogen. Die Achsenabweichung von der Geraden zwischen Vorderarm und Oberarm beträgt 30°, auf der gesunden Seite 7°.

Der Condylus internus ragt ziemlich stark vor. Prakticant hält den Radius für nach hinten luxirt, die Ulna aber an ihrer richtigen Stelle, nimmt also eine Luxatio radii an. Man kann die Ulna in ihrer ganzen Länge von unten her bis über das Olekranon verfolgen.

Zeichnet man das Dreieck zwischen Olekranon und den beiden Epicondylen, so erscheint die Höhe dieses Dreiecks auf der verletzten Seite verkürzt, das Olekranon steht also höher. Eine eigentliche Luxation besteht nicht, da die Ulna sich völlig frei bewegt. Eine ähnliche Subluxation des Radiusköpfchens ist da, indem es deutlich höher steht, als an der gesunden Seite, im Verhältniss zur Ulna. Man fühlt aber oberhalb des Radiusköpfchens verschiedene ungleichmässige Höcker am Knochen.

Es handelt sich um eine Fractur des Condylus externus mit Verschiebung aufwärts. Dieser ist der Radius gefolgt, welcher seinerseits wieder die Ulna etwas auf die Seite mit hinüber zieht. Die Ulna erstreckt sich auf die nach oben schräge Bruchfläche hinauf und bekommt theilweise eine neue Gelenkfläche.

Digitized by Google

Operation. 30. November 1894. Esmarch. Chloroform-Aether-Narkose. Radialer Angelschnitt. Spaltung der Kapsel. Es zeigt sich, dass der Condylus externus noch nicht knöchern angeheilt, sondern ziemlich frei beweglich ist. Spaltung des Periostes und Abpräpariren

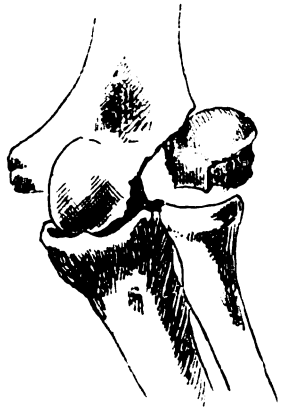

Fig. 82.

Fractura condyli externi humeri mit Verschiebung aufwärts und Drehung nach vorne geheilt. Der Vorderarm in Abductionsstellung in Pseudarthrose.

des Condylus externus. Dieser ist nicht in normaler Lage, sondern in seiner Längsachse nach vorn gedreht, wie dies in Fig. 82 anschaulich wiedergegeben ist. Er wird leicht entfernt. Vernähung der Kapsel mit der Hautnaht, in welche ein Drain eingelegt wird. Verband. Hochlagerung.

Die geschilderten Fälle bieten ein grosses Interesse, weil sie zeigen, in welcher constanten Weise der abgebrochene Condylus externus verschoben wird, wenn er nicht in guter Lage gehalten wird. Nicht nur drängt ihn der Radius aufwärts und auswärts, sondern er dreht ihn auch mit seiner unteren Fläche vorwärts. Dabei kann der Condylus an seiner neuen Stelle knöchern verwachsen oder bloss bindegewebig. Die Folge der Verschiebung von Radius und Condylus externus auf- und auswärts ist eine geringe Verschiebung der Ulna in gleichem Sinne und eine Abschrägung der noch restirenden Trochleafläche nach aussen oben, denn wir haben schon bemerkt, dass ganz constant die Bruchlinie durch den äusseren Theil der Trochlea und nicht zwischen dieser und der Rotula durchgeht.

Digitized by Google

2 Mal zu Gesicht bekommen. Dass eine gleichzeitige Luxation vorhanden ist, ist aus den gewöhnlichen Luxationszeichen zu erkennen, aus der Unmöglichkeit der activen und theilweise passiven Bewegung, namentlich der Beugung. Diese geht nur bis zum rechten Winkel, während man mit grösserer Leichtigkeit als bei blosser Fractur eine passive Hyperextension machen kann. Die Reposition der Luxation ist natürlich in solchen Fällen verhältnissmässig leicht, und darum ist es um so fataler, wenn man die Verletzung veralten lässt und bloss die Fractur behandelt, ohne eine Ahnung zu haben von einer Luxation.

Prognose und Therapie der Fractura condyli externi.

Was die Behandlung betrifft, so können wir angesichts von Fällen, welche operative Behandlung benöthigten, ziemlich bestimmte Auskunft über die beste Art und Weise der Coaptation und Fixation geben. Man sollte meinen, es sollte hier leichter sein, die Reposition zu besorgen und die Fragmente in Coaptation zu halten, weil der Radius, der seinerseits durch die Ulna gehalten ist, das Fragment fixiren dürfte durch Kapsel und laterales Seitenband. Das ist nicht richtig. Das abgesprengte Stück erfährt, wie die beigegebene Figur (Fig. 79) nach einem Präparat der pathologisch-anatomischen Sammlung in Bern zeigt, oft eine Verschiebung nach oben und aussen.

Man sieht, dass auch der Radius mit heraufgeschoben ist, und es ist nicht unwahrscheinlich, dass dieses Emporrücken des Radius das Primäre ist, da sich an demselben Muskeln (Biceps) ansetzen, welche ihn bei ihrer Contraction heraufziehen, wenn er den Gegenhalt am Condylus externus verloren hat. In Folge dieser Verschiebung des Fragmentes wird die ganze untere Gelenkfläche abnorm schräg gestellt; trotzdem kann die Fracturheilung eine ganz solide werden. Das Radiusköpfchen nimmt wie der Condylus eine abnorme Form an.

Diese Art der Verschiebung des Condylus externus bei mangelhafter Heilung scheint die Regel zu sein und da es von grosser Wichtigkeit ist, aus diesen Fällen die Indicationen zur richtigen Behandlung zu entnehmen, so wollen wir aus unseren Krankengeschichten einige Belege für die Dislocation nach oben beibringen:

Digitized by Google

Fig. 79.

Fractura condyli externi inveterata. (Nach einem Präparat aus der patholog.-anatom. Sammlung von Prof. *Langhans* in Bern.) Der Condylus externus ist nach oben aussen verschoben und nach vorne heraufgedreht. Die Gelenklinie der Ulna ist nach aussen oben schräg ansteigend geworden; der Radiuskopf ist stark in die Höhe gerückt.

Beobachtung 19.

Fractura condyli externi humeri.

Nach 6 Monaten mit starker Verschiebung geheilt, sodass lateralwärts ein starker Vorsprung, der sich als der nach aussen und vorne dislocirte äussere Condylus erweist (wie richtig diagnosticirt) und zwar so, dass das Capitulum nicht bloss nach vorne, sondern etwas nach oben sieht (nach vorne herauf gedreht). Dabei freie Rotation, wenig beschränkte Beugung, dagegen Streckung bloss bis ca. 90°. Condylus externus wird abgemeisselt. Drain. Naht. Streckung durch Zug.

Digitized by Google

Emil Mollet, 11 Jahre alt.

Aufnahme am 26. Februar 1891.

Annamnese vom 26. Februar 1891. Vor 6 Monaten lief der Junge auf einer Wiese einem Kameraden nach, stolperte dabei über einen Maulwurfshaufen und fiel auf seine linke Seite, und zwar auf den linken Ellenbogen. Ob letzterer in der Mitte oder mehr auf seiner äussern oder innern Seite aufstiess, weiss Patient nicht anzugeben.

Im Momente des Aufstossens empfand Patient einen mässig grossen Schmerz, er vergoss keine Thränen. Auch konnte er den Arm gleich nach dem Falle schmerzlos beugen. Die Streckung, die fast normal war, verursachte dagegen Schmerzen in der Gegend des Condylus externus. Patient ging langsam mit fast völlig gestrecktem Arme nach Hause. Ein sofort herbeigerufener Arzt machte einen Bindenverband. Nachts schlief Patient gut und hatte keine Schmerzen mehr. Am andern Morgen als der Arzt den Verband öffnete, zeigte der am Vorabend äusserlich nicht veränderte Ellenbogen eine mässige Schwellung und war an einigen Stellen druckempfindlich.

Der Arzt legte den Arm für 3 Wochen in rechtwinkelige Beugestellung, die Vola der Hand der Brust zugekehrt, in einen Schienenverband. So hatte Patient keine Beschwerden mehr.

Als man nach 3 Wochen den Verband wieder öffnete, war das Ellenbogengelenk fast völlig steif geworden.

Patient konnte die linke Hand nicht zum Munde führen, die Beugung war sehr beschränkt und die Streckung gleich Null. Der Arzt befahl dem Jungen, fleissig den Vorderarm zu beugen und zu strecken, so gut es gehe, da auf diese Weise bald die frühere Beweglichkeit wiederkehre. Die angeblich starken und ununterbrochenen Anstrengungen des Jungen brachten einige Besserung der Function. Besonders das Schlittschuhfahren soll ihm grössere Beweglichkeit verschafft haben durch das dabei oft nothwendige Hin- und Herschlenkern der Arme.

Doch da alle Bemühungen nur geringen Einfluss auf die Besserung der Function hatten, sandte die Mutter den Jungen hieher zur Behandlung.

Klinische Besprechung. 27. Februar 1891. Patient fiel auf den Ellenbogen vor 6 Monaten und wurde einige Wochen vom Arzte behandelt.

Streckung geht nicht über den rechten Winkel hinaus.

Streckungswinkel = 110° passiv.
Forcirte Beugung = 43°.

Was könnte die Ursache der Bewegungsstörung sein?

I. Luxation, die verkannt worden ist.
Hier wäre die Bewegungshemmung durch die Kapselspannung bedingt.

II. Fractur mit Bewegungsbeschränkung durch die Ruhelage (nutritive Verkürzung) oder durch Verkürzung der Kapsel, wenn sie zerrissen war oder endlich (am häufigsten) durch mechanische Behinderung in Folge Dislocation.

Digitized by Google

III. Synovitis adhaesiva in Folge irgend einer Verletzung mit Haemarthron.

Rotationen macht der Junge gut.

Die genaue Untersuchung ergiebt eine Fractura condyli externi humeri male sanata.

Der Eindruck, als ob die Ulna nach innen abgewichen, ist eine Täuschung und zwar dadurch, dass der Condylus externus weiter nach aussen steht als gewöhnlich.

Condylus internus hat die normale Distanz vom Olekranon und normale Beziehungen zu demselben. Condylus externus dagegen ist abgewichen.

Es besteht allerdings eine kleine Auseinanderweichung von Ulna und Radius, was für eine Abweichung der Ulna nach innen sprechen könnte. Doch gegen diese Annahme spricht zu sehr die glatte freie Bewegung: Beugung wie Streckung in einem allerdings beschränkten Umfange. Dies zeigt, dass die beiden Gelenkflächen für die Winkelbewegung normale Beziehungen zu einander haben.

Unmittelbar nach der Verletzung war die Bewegung frei; dies spricht deutlich gegen Luxation und zeigt, dass Ulna und Humerus normale Beziehungen zu einander haben mussten.

Gegen eine Luxatio radii spricht die normale Rotation.

Die Heilung der durch Stoss auf den Condylus externus herbeigeführten Fractur ist erfolgt mit erheblicher Dislocation. Die Kapsel wurde über den grossen Vorsprung des falschgeheilten Condylus gespannt und so wurde sie verkürzt. Dies die Ursache der Bewegungshinderung.

Das Hinderniss ist nicht knöchern, denn sonst könnte man nicht die Streckung um 20° passiv mehr als activ forciren.

Therapie: Excision des vorspringenden Knochenstückes.

Operationsbericht: 28. Februar 1891. Narkose mit Chloroform-Aether. Esmarch. Incision über dem Condylus externus. Vordringen bis auf den Knochen und Freilegen des abgesprengten Stückes. Da es nicht möglich ist, den abgebrochenen Condylus externus mit dem Elevatorium heraus zu hebeln, so wird derselbe von allen Seiten blossgelegt und mit Meissel und Hammer der Fracturlinie entsprechend durchgetrennt. Es ergiebt sich, dass der Condylus externus sich in der Weise gedreht hat, dass der Epicondylus nach unten gegen das Gelenk hin liegt, während die Gelenkfläche des abgesprengten Stückes nach aussen oben sieht und zwar befindet sich die gegen die Trochlea hinsehende Fläche der Eminentia capitata zu oberst.

Da die Streckung nach Exstirpation des abgesprengten Stückes noch sehr behindert ist, wird mit dem Meissel noch mehr vom äusseren Theil der Gelenkfläche entfernt und nun ergiebt es sich, dass die noch immer nicht völlig mögliche Streckung des Ellbogengelenkes, namentlich auf Rechnung der stark gespannten vordern Kapselwand zu schieben ist, also später durch Extension beseitigt werden kann.

Digitized by Google

Nach Reinigung der Wunde mit Sublimat und sterilem Wasser wird eine kurze Drainröhre eingeführt, die Wunde durch eine tiefe und fortlaufende Naht geschlossen. Verband mit steriler Gaze. Extension des Armes durch Aufhängen nach Lösung des Schlauchs.

28. Februar. Entfernung von Drain und tiefer Naht.

1. März. Entfernung der fortlaufenden Naht. Collodialverband.

5. März. Der Arm wird täglich mehrmals forcirt gebeugt und gestreckt.

16. März 1891. Entlassung mit Weisung an Dr. ***Möri***, den Arm wöchentlich zu controliren.

Fig. 80.

Fractura condyli externi mit Verschiebung, geheilt in der Weise, dass der Condylus nach oben und aussen verschoben und zugleich die normal vor- und abwärts schauende Gelenkfläche nach vorne und oben schaut, während der Epicondylus externus abwärts liegt.

Status: Das Ellenbogengelenk des linken Armes ist noch diffus geschwellt, die Nahtlinie gut verheilt.

Passive Streckung . . .	160°.
Active „ . . .	135°.
Passive Beugung . . .	80°.
Active „ .	50—55°.

Rotation activ und passiv gut.

Die passiven Bewegungen sind noch sehr schmerzhaft.

Beobachtung 20.

Fractura condyli externi humeri inveterata cum luxatione ulnae posteriore.

Resection des an falscher Stelle angeheilten Condylus externus, schonende Abtragung der Knorpelbedeckung des Condylus internus, um bei der theilweisen Schrumpfung und Knochenwucherung in der Kapsel die Reposition machen zu können.

Digitized by Google

Anna G., $2^1/_4$ Jahre alt.

Status. Bewegung von 113—160° passiv, Rotation frei, Stellung in leichter Adduction mit nach innen offenem Winkel von ca. 170°.

Die Untersuchung ergiebt eine Luxatio posterior ulnae mit Fractur des Condylus externus humeri, der nach hinten und nach oben verschoben ist und an falscher Stelle angewachsen. Ulna umfasst den Condylus internus von hinten und etwas innen und erscheint mit der Rückseite nach einwärts gedreht. Radiusköpfchen ganz deutlich an dem verschobenen Condylus externus-Fragment zu fühlen und gut beweglich in normaler Weise. Sehr starke seitliche Beweglichkeit.

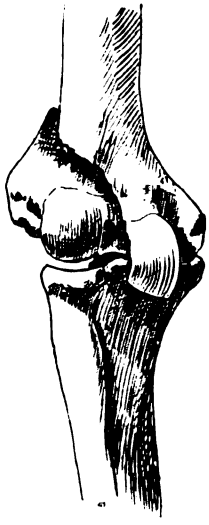

Fig. 81.

Fractura condyli externi humeri inveterata cum luxatione ulnae posteriore interna.

Operation. 22. December 1888. Chloroform-Aether-Narkose. Esmarch. Incision über die äussere Hälfte des Ellenbogens. Der Supinator longus wird auf die Seite nach innen verschoben und mit Schonung des Radius, der leicht zu sehen ist, in's Gelenk gedrungen, dasselbe von hinten zuerst freigemacht und dann nach aussen luxirt.

Das abgebrochene Stück des Condylus externus ist jetzt frei in der Wunde und stellt die ganze äussere Hälfte der Gelenklinie dar, inbegriffen den äusseren Theil der Trochlea.

Eine Reposition nach Lösung der Gelenkenden gelingt nicht, sodass zuerst das abgebrochene Stück ganz entfernt wird, dann die Trochlea fast bis zur Gelenkfläche der Ulna excidirt, dann gelingt die Reposition ganz leicht.

Digitized by Google

Der Extensionsverband braucht bei Kindern nicht länger als 3 Wochen zu wirken. Der Gypsverband soll noch früher entfernt werden und Bewegungen gemacht resp. versucht werden. Sobald gut reponirt worden ist, genügen 14 Tage, um unter der nöthigen Aufsicht vorsichtige Bewegungen zu gestatten. Gerade die Fälle, wo nicht behandelt worden ist bei geringer Verschiebung zeigen uns, wie gut die Function im Gelenk wird, wenn man nicht fixirt, aber sie zeigt auch, dass bleibende Verbiegungen der Knochen resultiren aus nachlässiger Behandlung.

Trotzdem hat es keinen Sinn, bei Feststellung einer mangelhaften Coaptation sich dadurch helfen zu wollen, dass man über viele Wochen hinaus einen Verband nach dem andern anlegt. Das Minimum der Verbandszeit ist das Beste, denn sonst bekommt man länger dauernde Steifigkeit im Ellenbogengelenk und die Dislocation wird in keiner Weise besser. Wenn man Gründe gehabt hat, den Kranken im Anfang mittelst eines fixirenden Verbandes zu behandeln, und dieser ein mangelhaftes Resultat ergeben hat, so kann man nach Verlauf von 2—3 Wochen nichts Besseres machen, als eine Extension, weil sie den Vorzug hat, das Gelenk nicht ruhig zu stellen.

Man sollte aber überhaupt einen fixen Verband durchaus nur dann einer Extensionsbehandlung vorziehen, wenn man sicher ist, durch geeignete Bindenzügel (in der Art der Fig. 78) die Coaptation vollständig zu bewirken und zu erhalten. In Zweifelfällen lieber Extension.[1]) & [2])

2. Fractura condyli externi humeri.

Die Fractur des Condylus externus ist nach der supracondylica die nächsthäufigste Fractur des unteren Humerusendes. Die Gründe sind bei der Aetiologie erwähnt.

Wie die Fractura supracondylica das Seitenstück ist der Luxatio cubiti posterior, so ist die Fractur des Condylus externus

[1]) *Füglistaller* hat aus der Praxis von Dr. *Kaufmann* hiezu eine Reihe von Belegen beigebracht.

[2]) In neuester Zeit hat *Smith* (Boston, Med. & Surg. Journal. Vol. 131, S. 387) auf Grund von Experimenten empfohlen, die Condylenfracturen in starker Flexionsstellung zu behandeln, weil so die Fragmente am sichersten coaptirt erhalten werden.

Digitized by Google

bei Kindern das Seitenstück der Luxatio cubiti posterior externa der Erwachsenen. Sie kommt unter den gleichen Umständen zu Stande: die Kenntniss dieser Thatsache hat diagnostische Wichtigkeit. Die Fractur kommt meistens zu Stande durch Fall auf den gebeugten Ellenbogen und zwar bei abducirtem Arm, sodass die mediale Fläche des Olekranon den Stoss empfängt und in der Richtung gegen das laterale Drittel der Trochlea und den äussern Condylus fortleitet. Daher kann sie mit Fractura olecrani combinirt sein, wie bei einem 8-jährigen Mädchen unserer Beobachtung; oder sie entsteht bei Fall auf die Hand in leichter Beugung und Pronationsstellung des Vorderarmes, sodass der Radius den Hauptstoss empfängt und auf den Condylus externus überträgt.

Warum diese Fractur eine so typische Verlaufsrichtung hat, kommt — wie oben erwähnt — daher, dass die Epiphysenlinie, welche ein kleines Stück der Trochlea sammt Capitulum (Rotula) und Epicondylus externus vom übrigen Humerus abgrenzt, verhältnissmässig am längsten bestehen bleibt. Wir finden diese Fractur in der Regel bei jüngeren Kindern. Unsere Fälle betreffen alle Kinder, mit einer einzigen Ausnahme, wo die Fractur durch einen Hieb, also durch directe Verletzung zu Stande gekommen ist.

Diese Beschränkung auf die Wachsthumszeit und zwar speciell vor der Pubertät kommt der Fractura supracondylica nicht in so hohem Maasse zu, da diese doch auch in einer Zahl von Fällen bei Erwachsenen zur Beobachtung kommt.

Die Symptome der Fractura condyli externi

sind weniger auffällig, als diejenigen einer quer durch den ganzen Knochen gehenden Fractur, weil eine bloss theilweise Fractur vorhanden ist. Man erwarte daher keine auffälligen Erscheinungen. In Betreff der gewöhnlichen Fractursymptome sei erwähnt, dass sich gelegentlich die Schwellung auf den lateralen Umfang des Gelenkes beschränkt, und der innere Umfang des Gelenkes keine Schwellung zeigt. Ferner kann ein solches Individuum gelegentlich Bewegungen im Gelenk noch recht gut ausführen aus dem Grunde, weil bei Bruch des Condylus externus doch derjenige Theil des Vorderarmes noch mit dem intacten Theil des Humerus in Verbindung geblieben ist, welcher die Winkelbewegung ausführt, nämlich die Ulna mit der Trochlea. Daher kann man auch, wenn nicht activ, so doch passiv die Winkelbe-

Digitized by Google

wegungen ganz gut machen, Streckung und Beugung, während bei der Fractura supracondylica die Bewegung im Sinne der Beugung behindert ist. Activ werden die Bewegungen sehr oft nicht gemacht aus dem einfachen Grunde, weil der Kranke Schmerz hat. Wie die Winkelbewegungen, Beugung und Streckung, passiv und oft auch activ frei sind, so ist auch die Rotation nur wenig behindert, denn die Drehbewegungen gehen zwischen Ulna und oberem Radiusende vor sich und die Beweglichkeit des Condylus externus hindert dieselben nicht. Selbst activ bestehen öfter gute Drehbewegungen.

Durch Schwellung und Art der Functionsstörung wird man also nicht auf eine schwerere Verletzung aufmerksam gemacht. Auch die Schmerzen sind geringer als bei einer vollkommenen Querfractur.

Ein wichtiges Symptom ist die Formveränderung, wenn auch nicht so ausgeprägt, wie bei der Fractura supracondylica. Bei normalem Arm bildet die Oberarm- und Vorderarmachse zusammen einen stumpfen, lateralwärts offenen Winkel. Bei Fractur des Condylus externus verschwindet dieser nach aussen offene Winkel. Es kann sogar ein nach innen offener Winkel bestehen, häufiger liegt die Vorderarmachse in der geraden Verlängerung der Oberarmachse. Diese Richtungsänderung beruht darauf, dass eine abnorme Seitenbewegung im Ellenbogengelenk im Sinne der Abduction möglich geworden ist. Wenn man den gestreckten Arm fasst und damit Bewegungen zu machen versucht, so überzeugt man sich, dass der Vorderarm nach der medialen Seite bewegt werden kann. Das ist zwar auch bei der Fractura supracondylica möglich. Aber zum Unterschied von dieser ist bei der Fractur des Condylus externus eine abnorme Abductionsbewegung nur in geringem Maasse ausführbar, während dieselbe bei der Fractura supracondylica viel ergiebiger sich ausführen lässt, als die Adduction. Normaler Weise hindern die Seitenbänder durch ihre Spannung in Strecklage jede Seitenbewegung. Wenn der Condylus externus abgerissen ist, bleibt das äussere Seitenband zwar gespannt, aber beim Versuch der Adduction zieht der Radius den abgebrochenen Condylus externus mittelst des gespannten lateralen Seitenbandes mit sich. Wenn man eine Abductionsbewegung machen will, so spannt sich das innere Seitenband, und man kann den Arm nur wenig nach aussen bewegen, so viel nämlich als der Condylus ex-

Digitized by Google

ternus nach oben nachgiebt. Die Verschiebung desselben gegen das obere Fragment hin ist aber schmerzhaft und auch um desswillen weniger ausgiebig. Die abnorme Seitwärtsbeweglichkeit im Sinne der Adduction ist sehr charakteristisch. Ausserdem kann man eine geringe Hyperextension (weniger als bei Fractura supracondylica) und Hypersupination machen, soweit die Kapsel und das Fragment auf der lateralen vorderen Seite nachgiebt.

Wenn man den Arm in der Adductionsstellung aufwärts stösst, so macht das wenig Schmerzen, denn die Ulna wird an den Humerus angepresst. Wenn man dagegen in möglichster Abductionsstellung den Vorderarm an den Oberarm presst, so drückt man das Radiusköpfchen gegen das untere Fragment, verschiebt die Fracturstelle und erregt einen lebhaften Stossschmerz. Daher ist von allen Bewegungen die Abductionsbewegung die schmerzhafteste.

Um die Fractur ausser jeden Zweifel zu stellen, hat man, nachdem man die charakteristischen Stellungs- und Bewegungsabweichungen festgestellt hat, als letzten Anhaltspunkt noch die Möglichkeit, den Condylus externus gegen den Condylus internus und gegen die Diaphyse des Humerus zu verschieben. Den Epicondylus externus kann man ziemlich gut durchfühlen. Da nun dieser Knochentheil isolirt so zu sagen niemals abbricht, so zeigt eine abnorme Beweglichkeit desselben gegen die fixirte Diaphyse und den fixirten Condylus internus eine Fractur des ganzen Condylus externus an.

In Fällen abnormer Beweglichkeit fühlt man auch Crepitation bei Druck auf den Condylus externus oder bei Bewegung desselben, weil breite Bruchflächen vorliegen. Endlich kann man am Aussenrande des Humerus gelegentlich den Rand des einen oder andern Fragmentes direct durchfühlen.

Bei der Stellung der Diagnose hat man daran zu denken, dass Combination mit anderen gleichzeitigen Verletzungen nicht selten ist. Wir haben schon der Fractura olecrani Erwähnung gethan, wenn Fall auf das Olekranon Ursache ist. Bei letzterer sowohl, als bei Fall auf die Hand kann der Anprall bewirken, dass der Stoss des Radius den Condylus externus abbricht, aber noch hintendrein eine Luxation des Olekranon resp. der Ulna nach hinten aussen zu Stande kommt, indem die Gewalt auf die Ulna fortwirkt. In unsern Fällen haben wir diese Combination

Digitized by Google

2 Mal zu Gesicht bekommen. Dass eine gleichzeitige Luxation vorhanden ist, ist aus den gewöhnlichen Luxationszeichen zu erkennen, aus der Unmöglichkeit der activen und theilweise passiven Bewegung, namentlich der Beugung. Diese geht nur bis zum rechten Winkel, während man mit grösserer Leichtigkeit als bei blosser Fractur eine passive Hyperextension machen kann. Die Reposition der Luxation ist natürlich in solchen Fällen verhältnissmässig leicht, und darum ist es um so fataler, wenn man die Verletzung veralten lässt und bloss die Fractur behandelt, ohne eine Ahnung zu haben von einer Luxation.

Prognose und Therapie der Fractura condyli externi.

Was die Behandlung betrifft, so können wir angesichts von Fällen, welche operative Behandlung benöthigten, ziemlich bestimmte Auskunft über die beste Art und Weise der Coaptation und Fixation geben. Man sollte meinen, es sollte hier leichter sein, die Reposition zu besorgen und die Fragmente in Coaptation zu halten, weil der Radius, der seinerseits durch die Ulna gehalten ist, das Fragment fixiren dürfte durch Kapsel und laterales Seitenband. Das ist nicht richtig. Das abgesprengte Stück erfährt, wie die beigegebene Figur (Fig. 79) nach einem Präparat der pathologisch-anatomischen Sammlung in Bern zeigt, oft eine Verschiebung nach oben und aussen.

Man sieht, dass auch der Radius mit heraufgeschoben ist, und es ist nicht unwahrscheinlich, dass dieses Emporrücken des Radius das Primäre ist, da sich an demselben Muskeln (Biceps) ansetzen, welche ihn bei ihrer Contraction heraufziehen, wenn er den Gegenhalt am Condylus externus verloren hat. In Folge dieser Verschiebung des Fragmentes wird die ganze untere Gelenkfläche abnorm schräg gestellt; trotzdem kann die Fracturheilung eine ganz solide werden. Das Radiusköpfchen nimmt wie der Condylus eine abnorme Form an.

Diese Art der Verschiebung des Condylus externus bei mangelhafter Heilung scheint die Regel zu sein und da es von grosser Wichtigkeit ist, aus diesen Fällen die Indicationen zur richtigen Behandlung zu entnehmen, so wollen wir aus unseren Krankengeschichten einige Belege für die Dislocation nach oben beibringen:

Digitized by Google

Fig. 79.

Fractura condyli externi inveterata. (Nach einem Präparat aus der patholog.-anatom. Sammlung von Prof. *Langhans* in Bern.) Der Condylus externus ist nach oben aussen verschoben und nach vorne heraufgedreht. Die Gelenklinie der Ulna ist nach aussen oben schräg ansteigend geworden; der Radiuskopf ist stark in die Höhe gerückt.

Beobachtung 19.

Fractura condyli externi humeri.

Nach 6 Monaten mit starker Verschiebung geheilt, sodass lateralwärts ein starker Vorsprung, der sich als der nach aussen und vorne dislocirte äussere Condylus erweist (wie richtig diagnosticirt) und zwar so, dass das Capitulum nicht bloss nach vorne, sondern etwas nach oben sieht (nach vorne herauf gedreht). Dabei freie Rotation, wenig beschränkte Beugung, dagegen Streckung bloss bis ca. 90°. Condylus externus wird abgemeisselt. Drain. Naht. Streckung durch Zug.

Digitized by Google

Emil Mollet, 11 Jahre alt.

Aufnahme am 26. Februar 1891.

Annamnese vom 26. Februar 1891. Vor 6 Monaten lief der Junge auf einer Wiese einem Kameraden nach, stolperte dabei über einen Maulwurfshaufen und fiel auf seine linke Seite, und zwar auf den linken Ellenbogen. Ob letzterer in der Mitte oder mehr auf seiner äussern oder innern Seite aufstiess, weiss Patient nicht anzugeben.

Im Momente des Aufstossens empfand Patient einen mässig grossen Schmerz, er vergoss keine Thränen. Auch konnte er den Arm gleich nach dem Falle schmerzlos beugen. Die Streckung, die fast normal war, verursachte dagegen Schmerzen in der Gegend des Condylus externus. Patient ging langsam mit fast völlig gestrecktem Arme nach Hause. Ein sofort herbeigerufener Arzt machte einen Bindenverband. Nachts schlief Patient gut und hatte keine Schmerzen mehr. Am andern Morgen als der Arzt den Verband öffnete, zeigte der am Vorabend äusserlich nicht veränderte Ellenbogen eine mässige Schwellung und war an einigen Stellen druckempfindlich.

Der Arzt legte den Arm für 3 Wochen in rechtwinkelige Beugestellung, die Vola der Hand der Brust zugekehrt, in einen Schienenverband. So hatte Patient keine Beschwerden mehr.

Als man nach 3 Wochen den Verband wieder öffnete, war das Ellenbogengelenk fast völlig steif geworden.

Patient konnte die linke Hand nicht zum Munde führen, die Beugung war sehr beschränkt und die Streckung gleich Null. Der Arzt befahl dem Jungen, fleissig den Vorderarm zu beugen und zu strecken, so gut es gehe, da auf diese Weise bald die frühere Beweglichkeit wiederkehre. Die angeblich starken und ununterbrochenen Anstrengungen des Jungen brachten einige Besserung der Function. Besonders das Schlittschuhfahren soll ihm grössere Beweglichkeit verschafft haben durch das dabei oft nothwendige Hin- und Herschlenkern der Arme.

Doch da alle Bemühungen nur geringen Einfluss auf die Besserung der Function hatten, sandte die Mutter den Jungen hieher zur Behandlung.

Klinische Besprechung. 27. Februar 1891. Patient fiel auf den Ellenbogen vor 6 Monaten und wurde einige Wochen vom Arzte behandelt.

Streckung geht nicht über den rechten Winkel hinaus.

Streckungswinkel = 110° passiv.
Forcirte Beugung = 43°.

Was könnte die Ursache der Bewegungsstörung sein?

I. Luxation, die verkannt worden ist.
Hier wäre die Bewegungshemmung durch die Kapselspannung bedingt.

II. Fractur mit Bewegungsbeschränkung durch die Ruhelage (nutritive Verkürzung) oder durch Verkürzung der Kapsel, wenn sie zerrissen war oder endlich (am häufigsten) durch mechanische Behinderung in Folge Dislocation.

Digitized by Google

III. Synovitis adhaesiva in Folge irgend einer Verletzung mit Haemarthron.

Rotationen macht der Junge gut.

Die genaue Untersuchung ergiebt eine Fractura condyli externi humeri male sanata.

Der Eindruck, als ob die Ulna nach innen abgewichen, ist eine Täuschung und zwar dadurch, dass der Condylus externus weiter nach aussen steht als gewöhnlich.

Condylus internus hat die normale Distanz vom Olekranon und normale Beziehungen zu demselben. Condylus externus dagegen ist abgewichen.

Es besteht allerdings eine kleine Auseinanderweichung von Ulna und Radius, was für eine Abweichung der Ulna nach innen sprechen könnte. Doch gegen diese Annahme spricht zu sehr die glatte freie Bewegung: Beugung wie Streckung in einem allerdings beschränkten Umfange. Dies zeigt, dass die beiden Gelenkflächen für die Winkelbewegung normale Beziehungen zu einander haben.

Unmittelbar nach der Verletzung war die Bewegung frei; dies spricht deutlich gegen Luxation und zeigt, dass Ulna und Humerus normale Beziehungen zu einander haben mussten.

Gegen eine Luxatio radii spricht die normale Rotation.

Die Heilung der durch Stoss auf den Condylus externus herbeigeführten Fractur ist erfolgt mit erheblicher Dislocation. Die Kapsel wurde über den grossen Vorsprung des falschgeheilten Condylus gespannt und so wurde sie verkürzt. Dies die Ursache der Bewegungshinderung.

Das Hinderniss ist nicht knöchern, denn sonst könnte man nicht die Streckung um 20° passiv mehr als activ forciren.

Therapie: Excision des vorspringenden Knochenstückes.

Operationsbericht: 28. Februar 1891. Narkose mit Chloroform-Aether. Esmarch. Incision über dem Condylus externus. Vordringen bis auf den Knochen und Freilegen des abgesprengten Stückes. Da es nicht möglich ist, den abgebrochenen Condylus externus mit dem Elevatorium heraus zu hebeln, so wird derselbe von allen Seiten blossgelegt und mit Meissel und Hammer der Fracturlinie entsprechend durchgetrennt. Es ergiebt sich, dass der Condylus externus sich in der Weise gedreht hat, dass der Epicondylus nach unten gegen das Gelenk hin liegt, während die Gelenkfläche des abgesprengten Stückes nach aussen oben sieht und zwar befindet sich die gegen die Trochlea hinsehende Fläche der Eminentia capitata zu oberst.

Da die Streckung nach Exstirpation des abgesprengten Stückes noch sehr behindert ist, wird mit dem Meissel noch mehr vom äusseren Theil der Gelenkfläche entfernt und nun ergiebt es sich, dass die noch immer nicht völlig mögliche Streckung des Ellbogengelenkes, namentlich auf Rechnung der stark gespannten vordern Kapselwand zu schieben ist, also später durch Extension beseitigt werden kann.

Digitized by Google

Nach Reinigung der Wunde mit Sublimat und sterilem Wasser wird eine kurze Drainröhre eingeführt, die Wunde durch eine tiefe und fortlaufende Naht geschlossen. Verband mit steriler Gaze. Extension des Armes durch Aufhängen nach Lösung des Schlauchs.

28. Februar. Entfernung von Drain und tiefer Naht.

1. März. Entfernung der fortlaufenden Naht. Collodialverband.

5. März. Der Arm wird täglich mehrmals forcirt gebeugt und gestreckt.

16. März 1891. Entlassung mit Weisung an Dr. *Möri*, den Arm wöchentlich zu controliren.

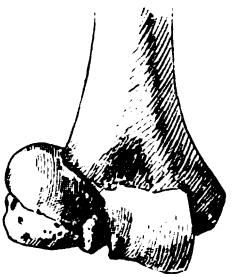

Fig. 80.

Fractura condyli externi mit Verschiebung, geheilt in der Weise, dass der Condylus nach oben und aussen verschoben und zugleich die normal vor- und abwärts schauende Gelenkfläche nach vorne und oben schaut, während der Epicondylus externus abwärts liegt.

Status: Das Ellenbogengelenk des linken Armes ist noch diffus geschwellt, die Nahtlinie gut verheilt.

Passive Streckung . . .	160°.
Active „ . . .	135°.
Passive Beugung . . .	80°.
Active „ . .	50—55°.

Rotation activ und passiv gut.

Die passiven Bewegungen sind noch sehr schmerzhaft.

Beobachtung 20.

Fractura condyli externi humeri inveterata cum luxatione ulnae posteriore.

Resection des an falscher Stelle angeheilten Condylus externus, schonende Abtragung der Knorpelbedeckung des Condylus internus, um bei der theilweisen Schrumpfung und Knochenwucherung in der Kapsel die Reposition machen zu können.

Digitized by Google

Anna G., $2^1/_4$ Jahre alt.

Status. Bewegung von 113—160° passiv, Rotation frei, Stellung in leichter Adduction mit nach innen offenem Winkel von ca. 170°.

Die Untersuchung ergiebt eine Luxatio posterior ulnae mit Fractur des Condylus externus humeri, der nach hinten und nach oben verschoben ist und an falscher Stelle angewachsen. Ulna umfasst den Condylus internus von hinten und etwas innen und erscheint mit der Rückseite nach einwärts gedreht. Radiusköpfchen ganz deutlich an dem verschobenen Condylus externus-Fragment zu fühlen und gut beweglich in normaler Weise. Sehr starke seitliche Beweglichkeit.

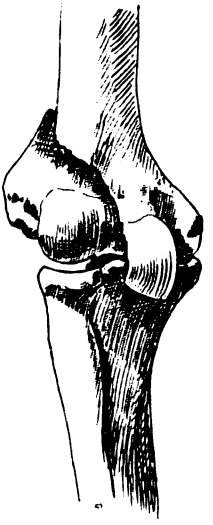

Fig. 81.

Fractura condyli externi humeri inveterata cum luxatione ulnae posteriore interna.

Operation. 22. December 1888. Chloroform-Aether-Narkose. Esmarch. Incision über die äussere Hälfte des Ellenbogens. Der Supinator longus wird auf die Seite nach innen verschoben und mit Schonung des Radius, der leicht zu sehen ist, in's Gelenk gedrungen, dasselbe von hinten zuerst freigemacht und dann nach aussen luxirt.

Das abgebrochene Stück des Condylus externus ist jetzt frei in der Wunde und stellt die ganze äussere Hälfte der Gelenklinie dar, inbegriffen den äusseren Theil der Trochlea.

Eine Reposition nach Lösung der Gelenkenden gelingt nicht, sodass zuerst das abgebrochene Stück ganz entfernt wird, dann die Trochlea fast bis zur Gelenkfläche der Ulna excidirt, dann gelingt die Reposition ganz leicht.

Digitized by Google

... Flexion gehalten. Sublimatver-
... werden entfernt. Collodialstreifen.
... gut ohne Schmerzen, schon den Tag
... die Drainstelle klafft noch etwas
... mit Apparat entlassen. Bewegungen
... und passiv von den Eltern geübt
... Die Bewegungen des Armes werden
... passiv dagegen von 67°—152°, Ro-
... Schwellung mehr. Narbe kaum sichtbar.
... Das Kind streckt den Arm bis 160°,
... Supination frei. Passiv geht die Flexion
... der Narbe nichts Auffälliges. Stellung
... nten vor und kann man daselbst einen

Beobachtung 21.

Fractura condyli externi humeri.

... Pseudarthrose geheilt. Das Fragment
... und zugleich nach vorne herauf ver-
... Function: Vollständige Streckung, nahezu
... wenig beschränkte Rotation. Epicon-
... vorragend. Vorderarmachse um 30° nach
... abend, gegen 7° der gesunden Seite.
... mit der Verbindungslinie der Epicondylen
... ein ganz flaches Dreieck mit stumpfer
... Das Fragment bildet einen buckeligen Vor-
... deutliche falsche Beweglichkeit und kann
... excidirt werden. Radiusköpfchen nach
... aufwärts verschoben.

... stein, Marie, 14 Jahre alt.

... 25. November 1894. Vater der 14-jährigen
... se. Die Mutter lebt, soll aber ebenfalls stark
... und 1 Bruder leben und sind gesund. Fünf

Digitized by Google

andere Geschwister kurz nach der Geburt gestorben. In ihren ersten Jahren soll Patientin stets gesund gewesen sein. Das jetzige Leiden führt sich auf das 3. Lebensjahr zurück. Um diese Zeit spielte Patientin mit anderen Kindern Haschen und fiel bei dieser Gelegenheit auf den rechten Ellenbogen, wie, weiss sie und ihre Mutter nicht anzugeben. Das Gelenk schwoll sofort stark an und war sehr schmerzhaft, ein gleich hinzugezogener Arzt konnte aber ausser der Schwellung nichts Abnormes an dem Gelenk finden. Da die Schwellung von selbst vergehen würde, verordnete er nur eine Schlinge. Wie lange sie dieselbe trug und wann der Arm wieder gebrauchsfähig wurde, weiss sie nicht. Jedenfalls trat eine völlige Gebrauchsfähigkeit ein. Patientin konnte den Arm beim Spielen und später in der Schule beim Schreiben und zu Handarbeiten völlig benützen. Bei allen Arbeiten bevorzugte sie stets den rechten Arm, war also und ist auch heute noch rechtshändig.

Vor einem Jahre bemerkte sie, dass nach anhaltendem Stricken und anhaltendem Schreiben im Ellenbogengelenk Schmerzen auftraten. Etwas später gesellten sich dazu blitzartige Schmerzen, die an der Hinterseite der Schulter ihren Anfang nahmen, dann über die Vorder- und Innenfläche des Oberarmes auf den Unterarm bis zum Handgelenk ausstrahlten. Das Handgelenk überschritten dieselben niemals, am Vorderarm strahlten sie meist in der radialen Hälfte der volaren Seite aus.

Die Mutter untersuchte das Ellenbogengelenk und fand dort einige Hervorragungen am Knochen, deren Entstehung sie auf jene Zeit zurückdatirt. Patientin glaubte dasselbe und will auch bemerkt haben, dass die Hervorragungen im Laufe des Sommers zugenommen haben.

Die lancinirenden Schmerzen nahmen langsam an Stärke zu und sollen ungefähr 3—4 Mal im Tage aufgetreten sein. Die Schmerzen, welche im Ellenbogengelenk nach der Arbeit entstehen, sollen bald vergehen, aber allmälig auch an Stärke zunehmen. Das Gelenk selbst war niemals geschwollen, aber druckempfindlich. Andere Arbeiten als Schreiben und Stricken, z. B. in der Haushaltung helfen, Kinderwagen schieben etc. kann Patientin ohne Beschwerden leisten.

Patientin sucht zur Beseitigung dieser Beschwerden klinische Hülfe nach.

Status. Der rechte Arm kann im Ellenbogengelenk activ genau so weit gebeugt und gestreckt werden wie der linke. Bei völliger Streckung bildet die Achse des Unterarmes mit der des Oberarmes einen nach aussen offenen Winkel von 150°. Lässt man nun den Unterarm bei Supinationsstellung beugen, so tritt er ungefähr bei rechtwinkeliger Beugung in die normale Beugungsebene ein, beugt man weiter, so weicht der vordere Theil des Vorderarms nach innen von dieser Ebene ab. Am linken Arm beträgt derselbe nach aussen offene Winkel ca. 175°. Pro- und Supination beiderseits gleich. Bei der Untersuchung des Gelenkes in Streckstellung fühlt man an Stelle des Condylus internus eine Delle, während der Condylus externus stark prominent ist. Bei Rotation fühlt man das Radiusköpfchen deutlich rotiren, doch steht es mehr als 1 cm höher, als an der

Digitized by Google

gesunden Seite. Oberhalb dieses Radiusköpfchens fühlt man einige unregelmässige Vorsprünge an der Stelle des Condylus externus, die besonders nach der Innenseite des Humerus hin prominent sind. Dieselben bieten die Form eines in typischer Weise abgesprengten Condylus externus, der in die Höhe geschoben und mit seiner Gelenkfläche zugleich nach vorn und etwas nach innen gedrängt ist. An der obersten Spitze dieses Fragmentes fühlt man, dem Humerus leicht verschieblich anliegend, eine kleine, gut erbsengrosse, fluctuirende Geschwulst. Das übrige Fragment erscheint fest angeheilt.

Zieht man die Verbindungslinien der beiden Epicondylen, bei rechtwinkelig gebeugtem Vorderarm, so läuft die des linken Armes gerade, die rechte schräg nach oben aussen. Verbindet man die Epicondylen mit den Spitzen der dazu gehörigen Olekranen, so ist die Höhe des am rechten Arm gebildeten Dreieckes ca. 1 cm kürzer als am linken Arm. Dabei ist das Olekranon ca. $^1/_2$ cm nach aussen geschoben, sodass die Furche gegen den Condylus internus rechts deutlich breiter und tiefer ist, als links. Bei Beugestellung des Armes springt das Köpfchen des Radius vor und lässt sich als völlig intact abtasten. Es handelt sich somit um eine Absprengung des Condylus externus, und zugleich Drehung des abgesprengten Condylus nach vorn und innen, Subluxation des Radius nach oben und Verschiebung der Ulna nach aussen und etwas nach oben.

Eine messbare Atrophie besteht nicht am rechten Arm. Wohl ist die rohe Kraft rechts 25 zu 37,5 links.

Klinische Besprechung. Bei oberflächlicher Betrachtung erscheint die Streckung rechts nicht ganz vollständig. Die Flexion ist um wenige Grade vermindert. Die Supination ist nahezu vollständig, desgl. die Pronation. Die anscheinend unvollständige Extension beruht auf einer Abduction des Radius im Ellenbogen. Die Achsenabweichung von der Geraden zwischen Vorderarm und Oberarm beträgt 30°, auf der gesunden Seite 7°.

Der Condylus internus ragt ziemlich stark vor. Prakticant hält den Radius für nach hinten luxirt, die Ulna aber an ihrer richtigen Stelle, nimmt also eine Luxatio radii an. Man kann die Ulna in ihrer ganzen Länge von unten her bis über das Olekranon verfolgen.

Zeichnet man das Dreieck zwischen Olekranon und den beiden Epicondylen, so erscheint die Höhe dieses Dreiecks auf der verletzten Seite verkürzt, das Olekranon steht also höher. Eine eigentliche Luxation besteht nicht, da die Ulna sich völlig frei bewegt. Eine ähnliche Subluxation des Radiusköpfchens ist da, indem es deutlich höher steht, als an der gesunden Seite, im Verhältniss zur Ulna. Man fühlt aber oberhalb des Radiusköpfchens verschiedene ungleichmässige Höcker am Knochen.

Es handelt sich um eine Fractur des Condylus externus mit Verschiebung aufwärts. Dieser ist der Radius gefolgt, welcher seinerseits wieder die Ulna etwas auf die Seite mit hinüber zieht. Die Ulna erstreckt sich auf die nach oben schräge Bruchfläche hinauf und bekommt theilweise eine neue Gelenkfläche.

Digitized by Google

Operation. 30. November 1894. Esmarch. Chloroform-Aether-Narkose. Radialer Angelschnitt. Spaltung der Kapsel. Es zeigt sich, dass der Condylus externus noch nicht knöchern angeheilt, sondern ziemlich frei beweglich ist. Spaltung des Periostes und Abpräpariren

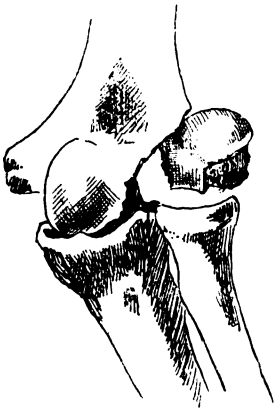

Fig. 82.

Fractura condyli externi humeri mit Verschiebung aufwärts und Drehung nach vorne geheilt. Der Vorderarm in Abductionsstellung in Pseudarthrose.

des Condylus externus. Dieser ist nicht in normaler Lage, sondern in seiner Längsachse nach vorn gedreht, wie dies in Fig. 82 anschaulich wiedergegeben ist. Er wird leicht entfernt. Vernähung der Kapsel mit der Hautnaht, in welche ein Drain eingelegt wird. Verband. Hochlagerung.

Die geschilderten Fälle bieten ein grosses Interesse, weil sie zeigen, in welcher constanten Weise der abgebrochene Condylus externus verschoben wird, wenn er nicht in guter Lage gehalten wird. Nicht nur drängt ihn der Radius aufwärts und auswärts, sondern er dreht ihn auch mit seiner unteren Fläche vorwärts. Dabei kann der Condylus an seiner neuen Stelle knöchern verwachsen oder bloss bindegewebig. Die Folge der Verschiebung von Radius und Condylus externus auf- und auswärts ist eine geringe Verschiebung der Ulna in gleichem Sinne und eine Abschrägung der noch restirenden Trochleafläche nach aussen oben, denn wir haben schon bemerkt, dass ganz constant die Bruchlinie durch den äusseren Theil der Trochlea und nicht zwischen dieser und der Rotula durchgeht.

Digitized by Google

Recht bezeichnend und maassgebend für unser chirurgisches Verhalten ist die auffällig gute Function des Armes: Rotation sowohl als die Winkelbewegungen sind frei, nur ausnahmsweise behindert. Die Stellung des Armes sollte man a priori als starke Abduction des Vorderarmes erwarten, wegen der schräg nach aussen oben ansteigenden Gelenkfläche des Humerus. Eine solche Abduction besteht auch in einem Falle, in den anderen dagegen ist sie nicht vorhanden, weil das Emporschieben des Radiuskopfes die Ungleichheit der Gelenkfläche ausgleicht. Es bleibt also der Arm in der Stellung, welche der Richtung leichtester Seitenverschieblichkeit bei frischen Fällen (im Sinne der Adduction) entspricht.

Behandlung der Fractura condyli externi.

Unsere veralteten operativen Fälle lehren, welche Art der Verschiebung durch die Fixation hauptsächlich verhütet werden muss und wie nöthig es ist, die richtige Diagnose zu stellen. Laut unserer Casuistik werden hier nicht sowohl Verwechslungen mit Luxationen begangen, als angesichts der gelinden Symptome die Fractur einfach übersehen. Es erscheint nützlich, in erster Linie hervorzuheben, dass trotz Stellung der richtigen Diagnose eine Coaptation und Fixation der Fragmente in guter Stellung nicht immer möglich ist, denn die Verdrehungen des gebrochenen Condylus, wie unsere Beobachtungen und veralteten Fälle sie schildern, kommen in ähnlicher, manchmal exquisiter Weise auch unmittelbar nach der Verletzung vor. Für solche Fälle giebt es bloss eine Therapie, die Operation und zwar hat dieselbe zu bestehen entweder in Eröffnung des Gelenkes und Knochennaht, wie wir eine solche unlängst mit gutem Erfolg ausgeführt haben, oder falls die Reposition sich als unthunlich erweist, in der Excision des Condylus externus. Dieser Eingriff hat für die spätere Gelenkfunction keine üblen Folgen, wie wir nach mehrfachen Erfahrungen versichern können.

Wir fügen zur Illustration einen einschlägigen Fall bei, welcher zugleich Auskunft giebt, welches der Mechanismus jener Umdrehungen ist. Das vom Ligamentum annulare aufsteigende Ligamentum laterale braucht nämlich bei der Fractur nicht zu zerreissen und hält dann im Moment des Stosses durch Radiuskopf und lateralen

Digitized by Google

Rand der Ulna den Epicondylus fest und die Rotulagelenkfläche muss sich daher nach vorne oben drehen, weil sie schon normal nach vorne gerichtet ist.

Beobachtung 22.

Fractura condyli externi humeri.

Aetiologie unbekannt: sehr charakteristische Schwellung bloss auf der Aussenseite des Ellenbogengelenkes, Bewegungen frei (ergo keine Luxation): dazu abnorme Bewegungen möglich und

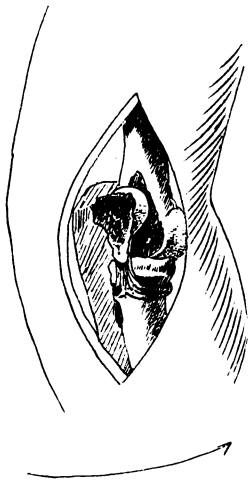

Fig. 83.

Fractura condyli externi humeri dextri mit Drehung des unteren Fragmentes um 90° um die horizontale in eine verticale Stellung in Folge Festhaltens durch das Lig. laterale am Epicondylus externus. Das Ligament ist schön zu sehen.

zwar abnorm starke Supination und Adduction. Da Bruch des Radiusköpfchens und Zerreissung des Ligamentum externum sehr selten, so wird schon daraus auf Fractura condyli externi geschlossen. Ausserdem ist das Fragment sehr gut durchzufühlen und beweglich. Weil Reposition nicht sicher zu leisten, so wird incidirt und es zeigt sich, dass jene unmöglich gerathen wäre, weil die Bruchfläche des Fragmentes lateralwärts schaut, indem sich dieses Fragment auf dem Radiusköpfchen aus seiner frontalen Lage in eine verticale aufgestellt hat. Lig. laterale erhalten.

Digitized by Google

Emil Mollet, 11 Jahre alt.

Aufnahme am 26. Februar 1891.

Annamnese vom 26. Februar 1891. Vor 6 Monaten lief der Junge auf einer Wiese einem Kameraden nach, stolperte dabei über einen Maulwurfshaufen und fiel auf seine linke Seite, und zwar auf den linken Ellenbogen. Ob letzterer in der Mitte oder mehr auf seiner äussern oder innern Seite aufstiess, weiss Patient nicht anzugeben.

Im Momente des Aufstossens empfand Patient einen mässig grossen Schmerz, er vergoss keine Thränen. Auch konnte er den Arm gleich nach dem Falle schmerzlos beugen. Die Streckung, die fast normal war, verursachte dagegen Schmerzen in der Gegend des Condylus externus. Patient ging langsam mit fast völlig gestrecktem Arme nach Hause. Ein sofort herbeigerufener Arzt machte einen Bindenverband. Nachts schlief Patient gut und hatte keine Schmerzen mehr. Am andern Morgen als der Arzt den Verband öffnete, zeigte der am Vorabend äusserlich nicht veränderte Ellenbogen eine mässige Schwellung und war an einigen Stellen druckempfindlich.

Der Arzt legte den Arm für 3 Wochen in rechtwinkelige Beugestellung, die Vola der Hand der Brust zugekehrt, in einen Schienenverband. So hatte Patient keine Beschwerden mehr.

Als man nach 3 Wochen den Verband wieder öffnete, war das Ellenbogengelenk fast völlig steif geworden.

Patient konnte die linke Hand nicht zum Munde führen, die Beugung war sehr beschränkt und die Streckung gleich Null. Der Arzt befahl dem Jungen, fleissig den Vorderarm zu beugen und zu strecken, so gut es gehe, da auf diese Weise bald die frühere Beweglichkeit wiederkehre. Die angeblich starken und ununterbrochenen Anstrengungen des Jungen brachten einige Besserung der Function. Besonders das Schlittschuhfahren soll ihm grössere Beweglichkeit verschafft haben durch das dabei oft nothwendige Hin- und Herschlenkern der Arme.

Doch da alle Bemühungen nur geringen Einfluss auf die Besserung der Function hatten, sandte die Mutter den Jungen hieher zur Behandlung.

Klinische Besprechung. 27. Februar 1891. Patient fiel auf den Ellenbogen vor 6 Monaten und wurde einige Wochen vom Arzte behandelt.

Streckung geht nicht über den rechten Winkel hinaus.

Streckungswinkel = 110° passiv.
Forcirte Beugung = 43°.

Was könnte die Ursache der Bewegungsstörung sein?

I. Luxation, die verkannt worden ist.
Hier wäre die Bewegungshemmung durch die Kapselspannung bedingt.

II. Fractur mit Bewegungsbeschränkung durch die Ruhelage (nutritive Verkürzung) oder durch Verkürzung der Kapsel, wenn sie zerrissen war oder endlich (am häufigsten) durch mechanische Behinderung in Folge Dislocation.

Digitized by Google

III. Synovitis adhaesiva in Folge irgend einer Verletzung mit Haemarthron.

Rotationen macht der Junge gut.

Die genaue Untersuchung ergiebt eine Fractura condyli externi humeri male sanata.

Der Eindruck, als ob die Ulna nach innen abgewichen, ist eine Täuschung und zwar dadurch, dass der Condylus externus weiter nach aussen steht als gewöhnlich.

Condylus internus hat die normale Distanz vom Olekranon und normale Beziehungen zu demselben. Condylus externus dagegen ist abgewichen.

Es besteht allerdings eine kleine Auseinanderweichung von Ulna und Radius, was für eine Abweichung der Ulna nach innen sprechen könnte. Doch gegen diese Annahme spricht zu sehr die glatte freie Bewegung: Beugung wie Streckung in einem allerdings beschränkten Umfange. Dies zeigt, dass die beiden Gelenkflächen für die Winkelbewegung normale Beziehungen zu einander haben.

Unmittelbar nach der Verletzung war die Bewegung frei; dies spricht deutlich gegen Luxation und zeigt, dass Ulna und Humerus normale Beziehungen zu einander haben mussten.

Gegen eine Luxatio radii spricht die normale Rotation.

Die Heilung der durch Stoss auf den Condylus externus herbeigeführten Fractur ist erfolgt mit erheblicher Dislocation. Die Kapsel wurde über den grossen Vorsprung des falschgeheilten Condylus gespannt und so wurde sie verkürzt. Dies die Ursache der Bewegungshinderung.

Das Hinderniss ist nicht knöchern, denn sonst könnte man nicht die Streckung um 20° passiv mehr als activ forciren.

Therapie: Excision des vorspringenden Knochenstückes.

Operationsbericht: 28. Februar 1891. Narkose mit Chloroform-Aether. Esmarch. Incision über dem Condylus externus. Vordringen bis auf den Knochen und Freilegen des abgesprengten Stückes. Da es nicht möglich ist, den abgebrochenen Condylus externus mit dem Elevatorium heraus zu hebeln, so wird derselbe von allen Seiten blossgelegt und mit Meissel und Hammer der Fracturlinie entsprechend durchgetrennt. Es ergiebt sich, dass der Condylus externus sich in der Weise gedreht hat, dass der Epicondylus nach unten gegen das Gelenk hin liegt, während die Gelenkfläche des abgesprengten Stückes nach aussen oben sieht und zwar befindet sich die gegen die Trochlea hinsehende Fläche der Eminentia capitata zu oberst.

Da die Streckung nach Exstirpation des abgesprengten Stückes noch sehr behindert ist, wird mit dem Meissel noch mehr vom äusseren Theil der Gelenkfläche entfernt und nun ergiebt es sich, dass die noch immer nicht völlig mögliche Streckung des Ellbogengelenkes, namentlich auf Rechnung der stark gespannten vordern Kapselwand zu schieben ist, also später durch Extension beseitigt werden kann.

Digitized by Google

Nach Reinigung der Wunde mit Sublimat und sterilem Wasser wird eine kurze Drainröhre eingeführt, die Wunde durch eine tiefe und fortlaufende Naht geschlossen. Verband mit steriler Gaze. Extension des Armes durch Aufhängen nach Lösung des Schlauchs.

28. Februar. Entfernung von Drain und tiefer Naht.

1. März. Entfernung der fortlaufenden Naht. Collodialverband.

5. März. Der Arm wird täglich mehrmals forcirt gebeugt und gestreckt.

16. März 1891. Entlassung mit Weisung an Dr. *Möri*, den Arm wöchentlich zu controliren.

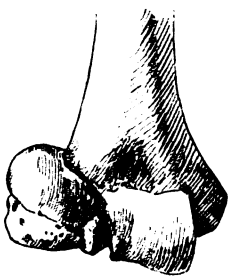

Fig. 80.

Fractura condyli externi mit Verschiebung, geheilt in der Weise, dass der Condylus nach oben und aussen verschoben und zugleich die normal vor- und abwärts schauende Gelenkfläche nach vorne und oben schaut, während der Epicondylus externus abwärts liegt.

Status: Das Ellenbogengelenk des linken Armes ist noch diffus geschwellt, die Nahtlinie gut verheilt.

Passive Streckung . . .	160°.
Active „ . . .	135°.
Passive Beugung . . .	80°.
Active „ . . .	50—55°.

Rotation activ und passiv gut.

Die passiven Bewegungen sind noch sehr schmerzhaft.

Beobachtung 20.

Fractura condyli externi humeri inveterata cum luxatione ulnae posteriore.

Resection des an falscher Stelle angeheilten Condylus externus, schonende Abtragung der Knorpelbedeckung des Condylus internus, um bei der theilweisen Schrumpfung und Knochenwucherung in der Kapsel die Reposition machen zu können.

Digitized by Google

Anna G., 2¼ Jahre alt.

Status. Bewegung von 113—160° passiv, Rotation frei, Stellung in leichter Adduction mit nach innen offenem Winkel von ca. 170°.

Die Untersuchung ergiebt eine Luxatio posterior ulnae mit Fractur des Condylus externus humeri, der nach hinten und nach oben verschoben ist und an falscher Stelle angewachsen. Ulna umfasst den Condylus internus von hinten und etwas innen und erscheint mit der Rückseite nach einwärts gedreht. Radiusköpfchen ganz deutlich an dem verschobenen Condylus externus-Fragment zu fühlen und gut beweglich in normaler Weise. Sehr starke seitliche Beweglichkeit.

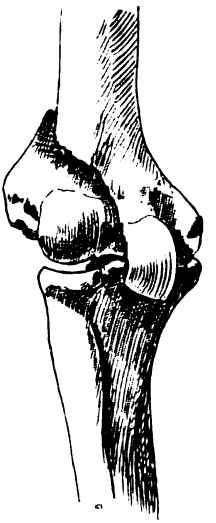

Fig. 81.

Fractura condyli externi humeri inveterata cum luxatione ulnae posteriore interna.

Operation. 22. December 1888. Chloroform-Aether-Narkose. Esmarch. Incision über die äussere Hälfte des Ellenbogens. Der Supinator longus wird auf die Seite nach innen verschoben und mit Schonung des Radius, der leicht zu sehen ist, in's Gelenk gedrungen, dasselbe von hinten zuerst freigemacht und dann nach aussen luxirt.

Das abgebrochene Stück des Condylus externus ist jetzt frei in der Wunde und stellt die ganze äussere Hälfte der Gelenklinie dar, inbegriffen den äusseren Theil der Trochlea.

Eine Reposition nach Lösung der Gelenkenden gelingt nicht, sodass zuerst das abgebrochene Stück ganz entfernt wird, dann die Trochlea fast bis zur Gelenkfläche der Ulna excidirt, dann gelingt die Reposition ganz leicht.

Digitized by Google

Nach Reinigung der Wunde mit Sublimat und sterilem W eine kurze Drainröhre eingeführt, die Wunde durch eine tief laufende Naht geschlossen. Verband mit steriler Gaze. E Armes durch Aufhängen nach Lösung des Schlauchs.

28. Februar. Entfernung von Drain und tiefer Naht.

1. März. Entfernung der fortlaufenden Naht. Collodi

5. März. Der Arm wird täglich mehrmals forcirt geb streckt.

16. März 1891. Entlassung mit Weisung an Dr. *M* wöchentlich zu controliren.

Fig. 80.

Fractura condyli externi mit Verschiebung, geheilt in der V der Condylus nach oben und aussen verschoben und zugle mal vor- und abwärts schauende Gelenkfläche nach vor schaut, während der Epicondylus externus abwärts

Status: Das Ellenbogengelenk des linken Arme schwellt, die Nahtlinie gut verheilt.

Passive Streckung . . .	160°.
Active „ . . .	135°.
Passive Beugung . . .	80°.
Active „ . .	50—55°.

Rotation activ und passiv gut.

Die passiven Bewegungen sind noch sehr sch

Beobachtung 20.

Fractura condyli externi humeri inveterata cum lux

Resection des an falscher Stelle angel ternus, schonende Abtragung der Knorpelbe internus, um bei der theilweisen Schrumpfung u in der Kapsel die Reposition machen zu kö

Digitized by Google

ihren ersten
zige Leiden
lte Patientin
eit auf den
ugeben. Das
in gleich hin-
its Abnormes
gehen würde,
ug und wann
Jedenfalls trat
ten Arm beim
Handarbeiten
s den rechten

endem Stricken
erzen auftraten.
n, die an der
ber die Vorder-
zum Handgelenk
mals, am Vorder-
en Seite aus.
fand dort einige
jene Zeit zurück-
merkt haben, dass
en haben.
an Stärke zu und
. Die Schmerzen,
n, sollen bald ver-
Das Gelenk selbst
Andere Arbeiten als
elfen, Kinderwagen
en.
chwerden klinische

elenk activ genau so
Bei völliger Streckung
nes einen nach aussen
rarm bei Supinations-
eliger Beugung in die
weicht der vordere
e ab. Am linken Arm
. Pro- und Supination
nkes in Streckstellung
elle, während der Con-
fühlt man das Radius-
1 cm höher, als an der

Digitized by Google

gestaltet Seite. Oberhalb dieses Radiusköpfchens fühlt man einige unregelmässige Vorsprünge an der Stelle des Condylus externus, die besonders nach der Innenseite des Humerus hin prominent sind. Dieselben bilden die Form eines in typischer Weise abgesprengten Condylus externus, der in die Höhe gerichtet und mit seiner Gelenkfläche zugleich nach vorn und etwas nach innen gerichtet ist. An der vordersten Spitze dieses Fragmentes fühlt man den Humerus selbst verschieblich aufgelagert, eine kleine, gut erbsengrosse, flache Geschwulst. Das übrige Fragment erscheint fest angelegt.

Zieht man die Verbindungslinien der beiden Epicondylen, bei rechtwinkelig gebeugtem Vorderarm, so läuft die des linken Armes gerade, die rechte schräg nach oben aussen. Vergleicht man die Epicondylen mit den Spitzen der dazu gehörigen Olecranon, so ist die Hälfte des am rechten Arm gefühlten Dreieckes (a b) um kürzer als am linken Arm. Ferner ist das Olecranon rechterseits um mehr nach aussen gestellt, sodass die Fläche gegen den Condylus internus rechts deutlich breiter und flacher ist, als links. Bei Beugestellung des Armes springt das Köpfchen des Radius vor und lässt sich als völlig intact erkennen. Es handelt sich also um eine Absprengung des Condylus externus, und zwar mit Verletzung des abgesprengten Condylus nach vorn und innen. Seitlich Verletzung des Radius nach oben und Verschiebung der Ulna nach aussen und etwas nach vorn.

Eine passive Artikulation besteht nicht am rechten Arm. Will ist die rechte Kraft rechts 25 zu 35 links.

Klinische Besprechung. Bei [illegible] ist die Streckung nicht ganz vollständig. Die Flexion ist um wenige Grade vermindert. Die Supination ist nur wenig behindert, dagegen die Pronation. Der Arm befindet sich in leichter Extension in Bezug auf einen Arm in rechtwinkeliger Beugestellung. Die Arbeitsfähigkeit ist [illegible] [illegible] [illegible] auf der gesunden Seite 7.

Der [illegible] Unterarm ist [illegible] stärker als der Oberarm. Der Humerus ist [illegible] [illegible] [illegible]

Operation. 30. November 1894. Esmarch. Chloroform-Aether-Narkose. Radialer Angelschnitt. Spaltung der Kapsel. Es zeigt sich, dass der Condylus externus noch nicht knöchern angeheilt, sondern ziemlich frei beweglich ist. Spaltung des Periostes und Abpräpariren

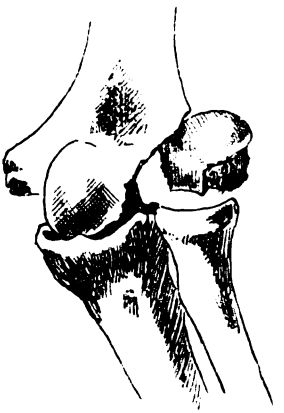

Fig. 82.

Fractura condyli externi humeri mit Verschiebung aufwärts und Drehung nach vorne geheilt. Der Vorderarm in Abductionsstellung in Pseudarthrose.

des Condylus externus. Dieser ist nicht in normaler Lage, sondern in seiner Längsachse nach vorn gedreht, wie dies in Fig. 82 anschaulich wiedergegeben ist. Er wird leicht entfernt. Vernähung der Kapsel mit der Hautnaht, in welche ein Drain eingelegt wird. Verband. Hochlagerung.

Die geschilderten Fälle bieten ein grosses Interesse, weil sie zeigen, in welcher constanten Weise der abgebrochene Condylus externus verschoben wird, wenn er nicht in guter Lage gehalten wird. Nicht nur drängt ihn der Radius aufwärts und auswärts, sondern er dreht ihn auch mit seiner unteren Fläche vorwärts. Dabei kann der Condylus an seiner neuen Stelle knöchern verwachsen oder bloss bindegewebig. Die Folge der Verschiebung von Radius und Condylus externus auf- und auswärts ist eine geringe Verschiebung der Ulna in gleichem Sinne und eine Abschrägung der noch restirenden Trochleafläche nach aussen oben, denn wir haben schon bemerkt, dass ganz constant die Bruchlinie durch den äusseren Theil der Trochlea und nicht zwischen dieser und der Rotula durchgeht.

Digitized by Google

2 Mal zu Gesicht bekommen. Dass eine gleichzeitige Luxation vorhanden ist, ist aus den gewöhnlichen Luxationszeichen zu erkennen, aus der Unmöglichkeit der activen und theilweise passiven Bewegung, namentlich der Beugung. Diese geht nur bis zum rechten Winkel, während man mit grösserer Leichtigkeit als bei blosser Fractur eine passive Hyperextension machen kann. Die Reposition der Luxation ist natürlich in solchen Fällen verhältnissmässig leicht, und darum ist es um so fataler, wenn man die Verletzung veralten lässt und bloss die Fractur behandelt, ohne eine Ahnung zu haben von einer Luxation.

Prognose und Therapie der Fractura condyli externi.

Was die Behandlung betrifft, so können wir angesichts von Fällen, welche operative Behandlung benöthigten, ziemlich bestimmte Auskunft über die beste Art und Weise der Coaptation und Fixation geben. Man sollte meinen, es sollte hier leichter sein, die Reposition zu besorgen und die Fragmente in Coaptation zu halten, weil der Radius, der seinerseits durch die Ulna gehalten ist, das Fragment fixiren dürfte durch Kapsel und laterales Seitenband. Das ist nicht richtig. Das abgesprengte Stück erfährt, wie die beigegebene Figur (Fig. 79) nach einem Präparat der pathologisch-anatomischen Sammlung in Bern zeigt, oft eine Verschiebung nach oben und aussen.

Man sieht, dass auch der Radius mit heraufgeschoben ist, und es ist nicht unwahrscheinlich, dass dieses Emporrücken des Radius das Primäre ist, da sich an demselben Muskeln (Biceps) ansetzen, welche ihn bei ihrer Contraction heraufziehen, wenn er den Gegenhalt am Condylus externus verloren hat. In Folge dieser Verschiebung des Fragmentes wird die ganze untere Gelenkfläche abnorm schräg gestellt; trotzdem kann die Fracturheilung eine ganz solide werden. Das Radiusköpfchen nimmt wie der Condylus eine abnorme Form an.

Diese Art der Verschiebung des Condylus externus bei mangelhafter Heilung scheint die Regel zu sein und da es von grosser Wichtigkeit ist, aus diesen Fällen die Indicationen zur richtigen Behandlung zu entnehmen, so wollen wir aus unseren Krankengeschichten einige Belege für die Dislocation nach oben beibringen:

Digitized by Google

Fig. 79.

Fractura condyli externi inveterata. (Nach einem Präparat aus der patholog.-anatom. Sammlung von Prof. *Langhans* in Bern.) Der Condylus externus ist nach oben aussen verschoben und nach vorne heraufgedreht. Die Gelenklinie der Ulna ist nach aussen oben schräg ansteigend geworden; der Radiuskopf ist stark in die Höhe gerückt.

Beobachtung 19.

Fractura condyli externi humeri.

Nach 6 Monaten mit starker Verschiebung geheilt, sodass lateralwärts ein starker Vorsprung, der sich als der nach aussen und vorne dislocirte äussere Condylus erweist (wie richtig diagnosticirt) und zwar so, dass das Capitulum nicht bloss nach vorne, sondern etwas nach oben sieht (nach vorne herauf gedreht). Dabei freie Rotation, wenig beschränkte Beugung, dagegen Streckung bloss bis ca. 90°. Condylus externus wird abgemeisselt. Drain. Naht. Streckung durch Zug.

Digitized by Google

Emil Mollet, 11 Jahre alt.

Aufnahme am 26. Februar 1891.

Annamnese vom 26. Februar 1891. Vor 6 Monaten lief der Junge auf einer Wiese einem Kameraden nach, stolperte dabei über einen Maulwurfshaufen und fiel auf seine linke Seite, und zwar auf den linken Ellenbogen. Ob letzterer in der Mitte oder mehr auf seiner äussern oder innern Seite aufstiess, weiss Patient nicht anzugeben.

Im Momente des Aufstossens empfand Patient einen mässig grossen Schmerz, er vergoss keine Thränen. Auch konnte er den Arm gleich nach dem Falle schmerzlos beugen. Die Streckung, die fast normal war, verursachte dagegen Schmerzen in der Gegend des Condylus externus. Patient ging langsam mit fast völlig gestrecktem Arme nach Hause. Ein sofort herbeigerufener Arzt machte einen Bindenverband. Nachts schlief Patient gut und hatte keine Schmerzen mehr. Am andern Morgen als der Arzt den Verband öffnete, zeigte der am Vorabend äusserlich nicht veränderte Ellenbogen eine mässige Schwellung und war an einigen Stellen druckempfindlich.

Der Arzt legte den Arm für 3 Wochen in rechtwinkelige Beugestellung, die Vola der Hand der Brust zugekehrt, in einen Schienenverband. So hatte Patient keine Beschwerden mehr.

Als man nach 3 Wochen den Verband wieder öffnete, war das Ellenbogengelenk fast völlig steif geworden.

Patient konnte die linke Hand nicht zum Munde führen, die Beugung war sehr beschränkt und die Streckung gleich Null. Der Arzt befahl dem Jungen, fleissig den Vorderarm zu beugen und zu strecken, so gut es gehe, da auf diese Weise bald die frühere Beweglichkeit wiederkehre. Die angeblich starken und ununterbrochenen Anstrengungen des Jungen brachten einige Besserung der Function. Besonders das Schlittschuhfahren soll ihm grössere Beweglichkeit verschafft haben durch das dabei oft nothwendige Hin- und Herschlenkern der Arme.

Doch da alle Bemühungen nur geringen Einfluss auf die Besserung der Function hatten, sandte die Mutter den Jungen hieher zur Behandlung.

Klinische Besprechung. 27. Februar 1891. Patient fiel auf den Ellenbogen vor 6 Monaten und wurde einige Wochen vom Arzte behandelt.

Streckung geht nicht über den rechten Winkel hinaus.

Streckungswinkel = 110° passiv.
Forcirte Beugung = 43°.

Was könnte die Ursache der Bewegungsstörung sein?

I. Luxation, die verkannt worden ist.
Hier wäre die Bewegungshemmung durch die Kapselspannung bedingt.

II. Fractur mit Bewegungsbeschränkung durch die Ruhelage (nutritive Verkürzung) oder durch Verkürzung der Kapsel, wenn sie zerrissen war oder endlich (am häufigsten) durch mechanische Behinderung in Folge Dislocation.

Digitized by Google

III. Synovitis adhaesiva in Folge irgend einer Verletzung mit Haemarthron.

Rotationen macht der Junge gut.

Die genaue Untersuchung ergiebt eine Fractura condyli externi humeri male sanata.

Der Eindruck, als ob die Ulna nach innen abgewichen, ist eine Täuschung und zwar dadurch, dass der Condylus externus weiter nach aussen steht als gewöhnlich.

Condylus internus hat die normale Distanz vom Olekranon und normale Beziehungen zu demselben. Condylus externus dagegen ist abgewichen.

Es besteht allerdings eine kleine Auseinanderweichung von Ulna und Radius, was für eine Abweichung der Ulna nach innen sprechen könnte. Doch gegen diese Annahme spricht zu sehr die glatte freie Bewegung: Beugung wie Streckung in einem allerdings beschränkten Umfange. Dies zeigt, dass die beiden Gelenkflächen für die Winkelbewegung normale Beziehungen zu einander haben.

Unmittelbar nach der Verletzung war die Bewegung frei; dies spricht deutlich gegen Luxation und zeigt, dass Ulna und Humerus normale Beziehungen zu einander haben mussten.

Gegen eine Luxatio radii spricht die normale Rotation.

Die Heilung der durch Stoss auf den Condylus externus herbeigeführten Fractur ist erfolgt mit erheblicher Dislocation. Die Kapsel wurde über den grossen Vorsprung des falschgeheilten Condylus gespannt und so wurde sie verkürzt. Dies die Ursache der Bewegungshinderung.

Das Hinderniss ist nicht knöchern, denn sonst könnte man nicht die Streckung um 20° passiv mehr als activ forciren.

Therapie: Excision des vorspringenden Knochenstückes.

Operationsbericht: 28. Februar 1891. Narkose mit Chloroform-Aether. Esmarch. Incision über dem Condylus externus. Vordringen bis auf den Knochen und Freilegen des abgesprengten Stückes. Da es nicht möglich ist, den abgebrochenen Condylus externus mit dem Elevatorium heraus zu hebeln, so wird derselbe von allen Seiten blossgelegt und mit Meissel und Hammer der Fracturlinie entsprechend durchgetrennt. Es ergiebt sich, dass der Condylus externus sich in der Weise gedreht hat, dass der Epicondylus nach unten gegen das Gelenk hin liegt, während die Gelenkfläche des abgesprengten Stückes nach aussen oben sieht und zwar befindet sich die gegen die Trochlea hinsehende Fläche der Eminentia capitata zu oberst.

Da die Streckung nach Exstirpation des abgesprengten Stückes noch sehr behindert ist, wird mit dem Meissel noch mehr vom äusseren Theil der Gelenkfläche entfernt und nun ergiebt es sich, dass die noch immer nicht völlig mögliche Streckung des Ellbogengelenkes, namentlich auf Rechnung der stark gespannten vordern Kapselwand zu schieben ist, also später durch Extension beseitigt werden kann.

Digitized by Google

Nach Reinigung der Wunde mit Sublimat und sterilem Wasser wird eine kurze Drainröhre eingeführt, die Wunde durch eine tiefe und fortlaufende Naht geschlossen. Verband mit steriler Gaze. Extension des Armes durch Aufhängen nach Lösung des Schlauchs.

28. Februar. Entfernung von Drain und tiefer Naht.

1. März. Entfernung der fortlaufenden Naht. Collodialverband.

5. März. Der Arm wird täglich mehrmals forcirt gebeugt und gestreckt.

16. März 1891. Entlassung mit Weisung an Dr. *Möri*, den Arm wöchentlich zu controliren.

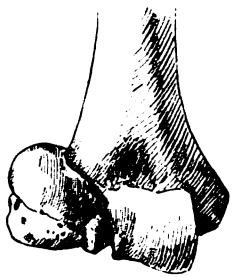

Fig. 80.

Fractura condyli externi mit Verschiebung, geheilt in der Weise, dass der Condylus nach oben und aussen verschoben und zugleich die normal vor- und abwärts schauende Gelenkfläche nach vorne und oben schaut, während der Epicondylus externus abwärts liegt.

Status: Das Ellenbogengelenk des linken Armes ist noch diffus geschwellt, die Nahtlinie gut verheilt.

Passive Streckung . . .	160°.
Active „ . . .	135°.
Passive Beugung . . .	80°.
Active „ . .	50—55°.

Rotation activ und passiv gut.

Die passiven Bewegungen sind noch sehr schmerzhaft.

Beobachtung 20.

Fractura condyli externi humeri inveterata cum luxatione ulnae posteriore.

Resection des an falscher Stelle angeheilten Condylus externus, schonende Abtragung der Knorpelbedeckung des Condylus internus, um bei der theilweisen Schrumpfung und Knochenwucherung in der Kapsel die Reposition machen zu können.

Digitized by Google

Anna G., $2^1/_4$ Jahre alt.

Status. Bewegung von 113—160° passiv, Rotation frei, Stellung in leichter Adduction mit nach innen offenem Winkel von ca. 170°.

Die Untersuchung ergiebt eine Luxatio posterior ulnae mit Fractur des Condylus externus humeri, der nach hinten und nach oben verschoben ist und an falscher Stelle angewachsen. Ulna umfasst den Condylus internus von hinten und etwas innen und erscheint mit der Rückseite nach einwärts gedreht. Radiusköpfchen ganz deutlich an dem verschobenen Condylus externus-Fragment zu fühlen und gut beweglich in normaler Weise. Sehr starke seitliche Beweglichkeit.

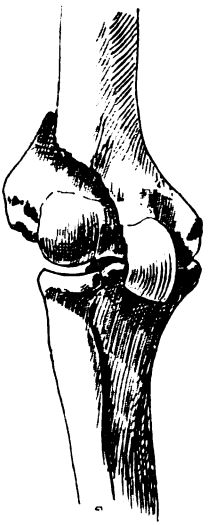

Fig. 81.

Fractura condyli externi humeri inveterata cum luxatione ulnae posteriore interna.

Operation. 22. December 1888. Chloroform-Aether-Narkose. Esmarch. Incision über die äussere Hälfte des Ellenbogens. Der Supinator longus wird auf die Seite nach innen verschoben und mit Schonung des Radius, der leicht zu sehen ist, in's Gelenk gedrungen, dasselbe von hinten zuerst freigemacht und dann nach aussen luxirt.

Das abgebrochene Stück des Condylus externus ist jetzt frei in der Wunde und stellt die ganze äussere Hälfte der Gelenklinie dar, inbegriffen den äusseren Theil der Trochlea.

Eine Reposition nach Lösung der Gelenkenden gelingt nicht, sodass zuerst das abgebrochene Stück ganz entfernt wird, dann die Trochlea fast bis zur Gelenkfläche der Ulna excidirt, dann gelingt die Reposition ganz leicht.

Digitized by Google

Der Arm wird in rechtwinkeliger Flexion gehalten. Sublimatverband und Schiene auf der Aussenseite.

26. December. Drain und Nähte werden entfernt. Collodialstreifen. Fixation auf der Schiene.

Das Kind hebt den Arm sehr gut ohne Schmerzen, schon den Tag nach der Operation.

30. December. Verbandwechsel; die Drainstelle klafft noch etwas und wird zusammengenäht.

5. Januar 1889. Patient wird mit Apparat entlassen. Bewegungen von 80° an bis etwa 160° möglich.

Patient soll noch zu Hause üben und passiv von den Eltern geübt werden.

Status vom 12. Januar 1889. Die Bewegungen des Armes werden activ in Ausdehnung von 30° gemacht, passiv dagegen von 67°—152°, Rotation vollständig frei.

Am Ellenbogengelenk keine Schwellung mehr. Narbe kaum sichtbar.

Status vom 3. März 1889. Das Kind streckt den Arm bis 160°, beugt ihn bis 80°. Pro- und Supination frei. Passiv geht die Flexion auf 57°.

Aeusserlich sieht man ausser der Narbe nichts Auffälliges. Stellung ist gut. Radiuskopf steht nach hinten vor und kann man daselbst einen Theil seines Becherchens fühlen.

Beobachtung 21.

Fractura condyli externi humeri.

Mit Verschiebung in Pseudarthrose geheilt. Das Fragment ist aufwärts stark verschoben und zugleich nach vorne herauf verdreht. Dabei recht gute Function: Vollständige Streckung, nahezu vollständige Beugung, ganz wenig beschränkte Rotation. Epicondylus internus stark hervorragend. Vorderarmachse um 30° nach der lateralen Seite abweichend, gegen 7° der gesunden Seite. Olekranon eingesunken, mit der Verbindungslinie der Epicondylen in rechtwinkeliger Stellung ein ganz flaches Dreieck mit stumpfer unterer Spitze bildend. Das Fragment bildet einen buckeligen Vorsprung, zeigt geringe aber deutliche falsche Beweglichkeit und kann leicht mit dem Messer excidirt werden. Radiusköpfchen nach hinten vorragend und aufwärts verschoben.

Ramstein, Marie, 14 Jahre alt.

Anamnese vom 25. November 1894. Vater der 14-jährigen Patientin starb an Phthise. Die Mutter lebt, soll aber ebenfalls stark husten. 4 Schwestern und 1 Bruder leben und sind gesund. Fünf

Digitized by Google

andere Geschwister kurz nach der Geburt gestorben. In ihren ersten Jahren soll Patientin stets gesund gewesen sein. Das jetzige Leiden führt sich auf das 3. Lebensjahr zurück. Um diese Zeit spielte Patientin mit anderen Kindern Haschen und fiel bei dieser Gelegenheit auf den rechten Ellenbogen, wie, weiss sie und ihre Mutter nicht anzugeben. Das Gelenk schwoll sofort stark an und war sehr schmerzhaft, ein gleich hinzugezogener Arzt konnte aber ausser der Schwellung nichts Abnormes an dem Gelenk finden. Da die Schwellung von selbst vergehen würde, verordnete er nur eine Schlinge. Wie lange sie dieselbe trug und wann der Arm wieder gebrauchsfähig wurde, weiss sie nicht. Jedenfalls trat eine völlige Gebrauchsfähigkeit ein. Patientin konnte den Arm beim Spielen und später in der Schule beim Schreiben und zu Handarbeiten völlig benützen. Bei allen Arbeiten bevorzugte sie stets den rechten Arm, war also und ist auch heute noch rechtshändig.

Vor einem Jahre bemerkte sie, dass nach anhaltendem Stricken und anhaltendem Schreiben im Ellenbogengelenk Schmerzen auftraten. Etwas später gesellten sich dazu blitzartige Schmerzen, die an der Hinterseite der Schulter ihren Anfang nahmen, dann über die Vorder- und Innenfläche des Oberarmes auf den Unterarm bis zum Handgelenk ausstrahlten. Das Handgelenk überschritten dieselben niemals, am Vorderarm strahlten sie meist in der radialen Hälfte der volaren Seite aus.

Die Mutter untersuchte das Ellenbogengelenk und fand dort einige Hervorragungen am Knochen, deren Entstehung sie auf jene Zeit zurückdatirt. Patientin glaubte dasselbe und will auch bemerkt haben, dass die Hervorragungen im Laufe des Sommers zugenommen haben.

Die lancinirenden Schmerzen nahmen langsam an Stärke zu und sollen ungefähr 3—4 Mal im Tage aufgetreten sein. Die Schmerzen, welche im Ellenbogengelenk nach der Arbeit entstehen, sollen bald vergehen, aber allmälig auch an Stärke zunehmen. Das Gelenk selbst war niemals geschwollen, aber druckempfindlich. Andere Arbeiten als Schreiben und Stricken, z. B. in der Haushaltung helfen, Kinderwagen schieben etc. kann Patientin ohne Beschwerden leisten.

Patientin sucht zur Beseitigung dieser Beschwerden klinische Hülfe nach.

Status. Der rechte Arm kann im Ellenbogengelenk activ genau so weit gebeugt und gestreckt werden wie der linke. Bei völliger Streckung bildet die Achse des Unterarmes mit der des Oberarmes einen nach aussen offenen Winkel von 150°. Lässt man nun den Unterarm bei Supinationsstellung beugen, so tritt er ungefähr bei rechtwinkeliger Beugung in die normale Beugungsebene ein, beugt man weiter, so weicht der vordere Theil des Vorderarms nach innen von dieser Ebene ab. Am linken Arm beträgt derselbe nach aussen offene Winkel ca. 175°. Pro- und Supination beiderseits gleich. Bei der Untersuchung des Gelenkes in Streckstellung fühlt man an Stelle des Condylus internus eine Delle, während der Condylus externus stark prominent ist. Bei Rotation fühlt man das Radiusköpfchen deutlich rotiren, doch steht es mehr als 1 cm höher, als an der

Digitized by Google

gesunden Seite. Oberhalb dieses Radiusköpfchens fühlt man einige unregelmässige Vorsprünge an der Stelle des Condylus externus, die besonders nach der Innenseite des Humerus hin prominent sind. Dieselben bieten die Form eines in typischer Weise abgesprengten Condylus externus, der in die Höhe geschoben und mit seiner Gelenkfläche zugleich nach vorn und etwas nach innen gedrängt ist. An der obersten Spitze dieses Fragmentes fühlt man, dem Humerus leicht verschieblich anliegend, eine kleine, gut erbsengrosse, fluctuirende Geschwulst. Das übrige Fragment erscheint fest angeheilt.

Zieht man die Verbindungslinien der beiden Epicondylen, bei rechtwinkelig gebeugtem Vorderarm, so läuft die des linken Armes gerade, die rechte schräg nach oben aussen. Verbindet man die Epicondylen mit den Spitzen der dazu gehörigen Olekranen, so ist die Höhe des am rechten Arm gebildeten Dreieckes ca. 1 cm kürzer als am linken Arm. Dabei ist das Olekranon ca. $^1/_2$ cm nach aussen geschoben, sodass die Furche gegen den Condylus internus rechts deutlich breiter und tiefer ist, als links. Bei Beugestellung des Armes springt das Köpfchen des Radius vor und lässt sich als völlig intact abtasten. Es handelt sich somit um eine Absprengung des Condylus externus, und zugleich Drehung des abgesprengten Condylus nach vorn und innen, Subluxation des Radius nach oben und Verschiebung der Ulna nach aussen und etwas nach oben.

Eine messbare Atrophie besteht nicht am rechten Arm. Wohl ist die rohe Kraft rechts 25 zu 37,5 links.

Klinische Besprechung. Bei oberflächlicher Betrachtung erscheint die Streckung rechts nicht ganz vollständig. Die Flexion ist um wenige Grade vermindert. Die Supination ist nahezu vollständig, desgl. die Pronation. Die anscheinend unvollständige Extension beruht auf einer Abduction des Radius im Ellenbogen. Die Achsenabweichung von der Geraden zwischen Vorderarm und Oberarm beträgt 30°, auf der gesunden Seite 7°.

Der Condylus internus ragt ziemlich stark vor. Prakticant hält den Radius für nach hinten luxirt, die Ulna aber an ihrer richtigen Stelle, nimmt also eine Luxatio radii an. Man kann die Ulna in ihrer ganzen Länge von unten her bis über das Olekranon verfolgen.

Zeichnet man das Dreieck zwischen Olekranon und den beiden Epicondylen, so erscheint die Höhe dieses Dreiecks auf der verletzten Seite verkürzt, das Olekranon steht also höher. Eine eigentliche Luxation besteht nicht, da die Ulna sich völlig frei bewegt. Eine ähnliche Subluxation des Radiusköpfchens ist da, indem es deutlich höher steht, als an der gesunden Seite, im Verhältniss zur Ulna. Man fühlt aber oberhalb des Radiusköpfchens verschiedene ungleichmässige Höcker am Knochen.

Es handelt sich um eine Fractur des Condylus externus mit Verschiebung aufwärts. Dieser ist der Radius gefolgt, welcher seinerseits wieder die Ulna etwas auf die Seite mit hinüber zieht. Die Ulna erstreckt sich auf die nach oben schräge Bruchfläche hinauf und bekommt theilweise eine neue Gelenkfläche.

Digitized by Google

Operation. 30. November 1894. Esmarch. Chloroform-Aether-Narkose. Radialer Angelschnitt. Spaltung der Kapsel. Es zeigt sich, dass der Condylus externus noch nicht knöchern angeheilt, sondern ziemlich frei beweglich ist. Spaltung des Periostes und Abpräpariren

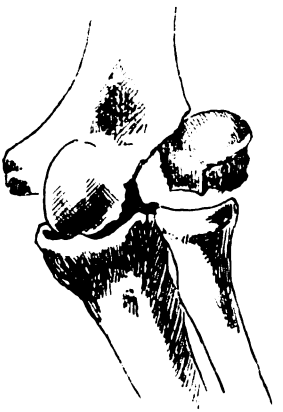

Fig. 82.

Fractura condyli externi humeri mit Verschiebung aufwärts und Drehung nach vorne geheilt. Der Vorderarm in Abductionsstellung in Pseudarthrose.

des Condylus externus. Dieser ist nicht in normaler Lage, sondern in seiner Längsachse nach vorn gedreht, wie dies in Fig. 82 anschaulich wiedergegeben ist. Er wird leicht entfernt. Vernähung der Kapsel mit der Hautnaht, in welche ein Drain eingelegt wird. Verband. Hochlagerung.

Die geschilderten Fälle bieten ein grosses Interesse, weil sie zeigen, in welcher constanten Weise der abgebrochene Condylus externus verschoben wird, wenn er nicht in guter Lage gehalten wird. Nicht nur drängt ihn der Radius aufwärts und auswärts, sondern er dreht ihn auch mit seiner unteren Fläche vorwärts. Dabei kann der Condylus an seiner neuen Stelle knöchern verwachsen oder bloss bindegewebig. Die Folge der Verschiebung von Radius und Condylus externus auf- und auswärts ist eine geringe Verschiebung der Ulna in gleichem Sinne und eine Abschrägung der noch restirenden Trochleafläche nach aussen oben, denn wir haben schon bemerkt, dass ganz constant die Bruchlinie durch den äusseren Theil der Trochlea und nicht zwischen dieser und der Rotula durchgeht.

Digitized by Google

Recht bezeichnend und maassgebend für unser chirurgisches Verhalten ist die auffällig gute Function des Armes: Rotation sowohl als die Winkelbewegungen sind frei, nur ausnahmsweise behindert. Die Stellung des Armes sollte man a priori als starke Abduction des Vorderarmes erwarten, wegen der schräg nach aussen oben ansteigenden Gelenkfläche des Humerus. Eine solche Abduction besteht auch in einem Falle, in den anderen dagegen ist sie nicht vorhanden, weil das Emporschieben des Radiuskopfes die Ungleichheit der Gelenkfläche ausgleicht. Es bleibt also der Arm in der Stellung, welche der Richtung leichtester Seitenverschieblichkeit bei frischen Fällen (im Sinne der Adduction) entspricht.

Behandlung der Fractura condyli externi.

Unsere veralteten operativen Fälle lehren, welche Art der Verschiebung durch die Fixation hauptsächlich verhütet werden muss und wie nöthig es ist, die richtige Diagnose zu stellen. Laut unserer Casuistik werden hier nicht sowohl Verwechslungen mit Luxationen begangen, als angesichts der gelinden Symptome die Fractur einfach übersehen. Es erscheint nützlich, in erster Linie hervorzuheben, dass trotz Stellung der richtigen Diagnose eine Coaptation und Fixation der Fragmente in guter Stellung nicht immer möglich ist, denn die Verdrehungen des gebrochenen Condylus, wie unsere Beobachtungen und veralteten Fälle sie schildern, kommen in ähnlicher, manchmal exquisiter Weise auch unmittelbar nach der Verletzung vor. Für solche Fälle giebt es bloss eine Therapie, die Operation und zwar hat dieselbe zu bestehen entweder in Eröffnung des Gelenkes und Knochennaht, wie wir eine solche unlängst mit gutem Erfolg ausgeführt haben, oder falls die Reposition sich als unthunlich erweist, in der Excision des Condylus externus. Dieser Eingriff hat für die spätere Gelenkfunction keine üblen Folgen, wie wir nach mehrfachen Erfahrungen versichern können.

Wir fügen zur Illustration einen einschlägigen Fall bei, welcher zugleich Auskunft giebt, welches der Mechanismus jener Umdrehungen ist. Das vom Ligamentum annulare aufsteigende Ligamentum laterale braucht nämlich bei der Fractur nicht zu zerreissen und hält dann im Moment des Stosses durch Radiuskopf und lateralen

Digitized by Google

Rand der Ulna den Epicondylus fest und die Rotulagelenkfläche muss sich daher nach vorne oben drehen, weil sie schon normal nach vorne gerichtet ist.

Beobachtung 22.

Fractura condyli externi humeri.

Aetiologie unbekannt: sehr charakteristische Schwellung bloss auf der Aussenseite des Ellenbogengelenkes, Bewegungen frei (ergo keine Luxation); dazu abnorme Bewegungen möglich und

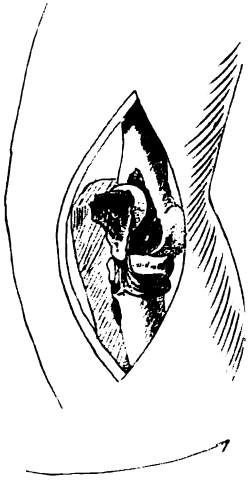

Fig. 83.

Fractura condyli externi humeri dextri mit Drehung des unteren Fragmentes um 90° um die horizontale in eine verticale Stellung in Folge Festhaltens durch das Lig. laterale am Epicondylus externus. Das Ligament ist schön zu sehen.

zwar abnorm starke Supination und Adduction. Da Bruch des Radiusköpfchens und Zerreissung des Ligamentum externum sehr selten, so wird schon daraus auf Fractura condyli externi geschlossen. Ausserdem ist das Fragment sehr gut durchzufühlen und beweglich. Weil Reposition nicht sicher zu leisten, so wird incidirt und es zeigt sich, dass jene unmöglich gerathen wäre, weil die Bruchfläche des Fragmentes lateralwärts schaut, indem sich dieses Fragment auf dem Radiusköpfchen aus seiner frontalen Lage in eine verticale aufgestellt hat. Lig. laterale erhalten.

Digitized by Google

Oesch, Christian, 7 Jahre alt.

Aufnahme am 27. Juni 1892.

Anamnese vom 26. Juli 1892. Der bisher gesunde Knabe fiel am 26. Juni 1892 von einem Gartenzaun von ca. 1 m Höhe, auf dem er sass, rücklings, etwas nach der rechten Seite hin, in's Gras. Dabei machte er mit dem im Ellenbogen stark flectirten rechten Arm eine Abwehrbewegung nach hinten, sodass er zuerst mit dem rechten Ellenbogen auffiel. Sofort fühlte er einen heftigen Schmerz im Ellenbogen, der bald nachliess. Eine Viertelstunde nach dem Unfalle wurde deutliche Schwellung des Gelenkes bemerkt. Sofort wurde der Knabe in das Spital gebracht.

Klinische Vorstellung. 27. Juni 1892. Am äusseren Umfang des Ellenbogengelenks sieht man eine deutliche Schwellung.

Untersuchung in Narkose.

Beugung und Streckung frei. Dies lässt eine Luxation ziemlich ausschliessen, weil gewisse Bewegungen bei Luxation behindert sind. Es handelt sich also um Distorsion oder Fractur. Zwischen diesen entscheidet das Vorhandensein abnormer Beweglichkeit.

Extension, Flexion, Pronation normal. Supination abnorm stark.

Seitenbewegungen: Abnorm starke Adduction. Abduction normal.

Daraus lässt sich schliessen auf eine Fractur eines Condylus. Eine Fractur des Condylus internus kann eine vermehrte Adduction zu Stande kommen lassen, ebenso eine Fractur des Condylus externus, eine Zerreissung des Lig. laterale oder ein Abriss des Capitulum radii.

Die Erfahrung lehrt, dass die Fractur des Condylus externus besonders exquisit die Adductionsbewegung ermöglicht, mehr als die Fractur des Condylus internus.

Zerreissungen des Lig. laterale sind Ausnahmen ohne Fractur. Fracturen des Radiusköpfchens sind nicht häufig, Fracturen des Condylus externus dagegen kommen häufig vor.

Die Palpation ergiebt: Olekranon und Condylus internus mit Epicondylus normal. An der Stelle des Epicondylus externus fühlt man eine Einsenkung mit unregelmässigen Knochenrändern. Deutliche Crepitation.

Das Fragment ist mit dem Radius beweglich, demselben fest anhaftend, bietet eine ziemlich breite Fläche. Es ist eine Fractur des Condylus externus — nicht nur des Epicondylus — weil sich das Fragment des Humerus mit dem Radiusköpfchen bewegt.

Da man die Reposition nicht mit Sicherheit besorgen kann, so kann man auch die Garantie für gute Function nicht geben. Es ist desshalb besser, gleich jetzt das Fragment nach Incision durch Naht oder Nagel zu fixiren oder, wenn das nicht möglich ist, zu entfernen, was erfahrungsgemäss recht gute Resultate giebt.

Schnitt für die Resectio cubiti sec. *Kocher*. Die Weichtheile über dem Condylus externus humeri sind stark gequetscht und blutig sugillirt, die Gelenkkapsel ist an der Aussenseite eingerissen. Nach Spaltung der

Digitized by Google

Kapsel ergiebt sich, dass die ganze Rotula und ein Stück der Trochlea, also $^3/_4$ der Gelenkfläche abgesprengt ist, und dass das abgesprengte Stück sich um 180° gedreht hat, so dass die Bruchfläche sich in den Kapselriss eingestellt hat, während die Gelenkfläche gegen die Bruchfläche der Trochlea und Diaphyse sieht (vergl. Fig. 83).

Das abgesprengte Stück wird reponirt und es zeigt sich, dass dasselbe am besten in richtiger Lage zu erhalten ist, wenn das Ellenbogengelenk in starker Flexion und Pronation gehalten wird. In dieser Stellung wird das Fragment durch Seidennähte fixirt, die Kapsel fortlaufend genäht, ebenso die Haut.

Die in dem letztgenannten Falle gewählte Methode der Incision und Fixation durch Naht ist unter Verhältnissen, wo aseptische Operationen möglich sind, immer der sicherste Weg zu einem völlig guten Resultat. Wo man aber Grund hat, eine Operation zu vermeiden, ist folgender Verband zu empfehlen:

Wir haben uns bei Freilegung der Fracturstelle überzeugt, dass das Fragment am besten in die Lage kommt, wenn man rechtwinkelig flectirt und stark pronirt. Die Pronation zieht das Fragment gegen die Trochlea heran. In dieser Stellung rechtwinkeliger Flexion und Pronation bringt man einen Zug mittelst Gewichten über einer Rolle nach abwärts an. Man zieht dabei, wie für die Fractura supracondylica gezeigt, mit dem Bindenzügel über das obere Vorderarmviertel (s. daselbst Fig. 78) zunächst am Radius. Da aber hier durch den Radius auf die laterale Hälfte des unteren Humerusendes gewirkt werden soll, so hat dieser stärkere Zug am Radius den früher erwähnten Nachtheil nicht, nämlich eine unerwünschte Adductionsstellung des unteren Fracturendes herbeizuführen. Man braucht desshalb nur die rechtwinkelige Stellung mit einem Zug in der Richtung der Oberarmachse und einem zweiten in der Richtung des Vorderarmes zu verbinden und die Contraextension durch das Körpergewicht besorgen zu lassen.

Der Verband ist also einfach. Es hat Vortheil, diese Extension gelegentlich bei senkrecht gestelltem Oberarm nach der Diele zu anzubringen.

Was die Heilung betrifft, so ist ausnahmslos zunächst eine Steifigkeit des Gelenkes die unmittelbare Folge, da die Fractur in das Gelenk hineingeht und Calluswucherungen in diesem Bereich nothwendiger Weise eintreten müssen. Durch deren Grösse, durch die Zerreissung der Kapsel und durch das Haemarthron kommt es auch bei guter Ausheilung zu mehr oder weniger Steifigkeit im

Digitized by Google

Anfang. Bei guter Reposition tritt aber später wieder Beweglichkeit ein, wie es ja selbst bei schlechter Reposition geschieht, mit dem Unterschied, dass bei letzterer noch nach langer Zeit Schmerzen hinzutreten können, welche die Correction benöthigen. Kommt die Beweglichkeit nicht zu Stande, so ist die Reposition unvollständig gewesen.

Wenn der richtige Termin (von 3 Wochen) abgelaufen ist für die regelrechte Fracturheilung, so soll man die Extensionsbehandlung oder gar Fixation nicht länger durchführen. Sie nützt nichts mehr. Man hat entweder gut reponirt und bekommt gute Heilung, oder man hat schlecht reponirt und bekommt schlechte Heilung. Es handelt sich in dem einen und anderen Falle darum, die begleitende Gelenksteifigkeit zu verhüten und dazu gehört frühe Bewegung. Weil die Extension letztere viel leichter früh genug (nach 10—14 Tagen) ermöglicht, so ist sie dem Gypsverband in der Regel vorzuziehen. Wir haben zwar auch mit dem Gypsverband völlig befriedigende Resultate erzielt: So war bei einem 13-jährigen Buben nach 4 Wochen Extension 150°, Flexion 85°, Rotation ziemlich frei, nach 6 Wochen Extension 150°, Flexion 60°, nach 12 Wochen Extension 160°, Flexion 45°. Bei schlechter Heilung muss, wie oben erwähnt, operativ vorgegangen werden.

3. Fractura epicondyli interni.

In 3. Linie der Häufigkeit stehen die Fracturen des Epicondylus internus, welche wir desshalb hier anreihen. Diese Fractur bietet aetiologisch und symptomatologisch ein so typisches klinisches Bild, dass ihre Diagnose mit aller Sicherheit wie bei Fractura supracondylica und Fractura condyli externi zu stellen ist. Bevor wir in die Besprechung eintreten, geben wir aus unserer Casuistik ein paar Typen wieder, weil solche frische Schilderungen aus der Praxis besonders gut illustriren. Namentlich wünschen wir damit zu zeigen, dass nicht nur die Mehrzahl der Fracturen des Epicondylus als Abrissfracturen bloss Begleiter der Luxatio cubiti posterior sind, sondern auch wo sie isolirt vorkommen, bloss ausnahmsweise Folge directen Traumas, in der Regel der Anfang einer nicht vollkommen gewordenen Luxation sind, die sich künstlich leicht hinzufügen lässt, also mit denselben Verletzungen (Kapselzerreissung innen vorne) combinirt ist.

Digitized by Google

Beobachtung 23.

Fractura epicondyli interni humeri.

Der Kleine wurde gleichzeitig mit einem Falle von Luxatio cubiti post. ext. vorgestellt, bei welcher auch der Epicondylus internus abgerissen war. Es wurde gezeigt, dass die isolirte Fractur gleichsam der Beginn der Luxatio post. ext. war. In Narkose nämlich zeigte sich, dass eine ganz exquisite Abduction des Vorderarms möglich war und dass man mit aller Leichtigkeit die Luxatio post. ext. erzeugen konnte. Der Epicondylus int. war ziemlich glatt an seiner Basis abgerissen und hing unterhalb der Trochlea an dem retrahirten Lig. lat. int. und an der Ulna. Aber zugleich war die Kapsel auf der Vorderfläche und innen durchgerissen, sodass noch ein $1—1^1/_2$ cm breiter Lappen am Humerus, der Rest an den Vorderarmknochen hing. Auch der M. brachialis int. war ausgiebig quer eingerissen, das Lig. lat. ext. intact. Der knorpelige Epicondylus wird nach Freilegung der Fracturstelle mit Eisendraht angenäht.

Steiner, Robert, 7 Jahre alt.

Aufnahme am 18. Juni 1893.

Anamnese vom 18. Juni 1893. Patient stammt aus gesunder Familie, war bisher stets gesund; am 18. Juni gegen Abend fiel er, bei übermüthigem Spiel mit einem Kameraden im Zimmer vom Ruhebett, auf dem er stand, auf den Fussboden, und zwar so, dass er den Boden mit den stark dorsal flectirten Händen der gestreckten Arme berührte, rechts stärker als links; Patient vernahm ein deutliches Krachen, empfand sehr starke Schmerzen, die jedoch bald etwas nachliessen und konnte den Arm im Ellenbogengelenk nicht mehr bewegen. Die Mutter brachte den Patienten hierher.

Klinische Besprechung vom 19. Juni 1893. In der Gegend des Ellenbogengelenkes eine diffuse Anschwellung geringen Grades; nirgends eine Verfärbung.

Function. Patient extendirt bis auf 143°; beugt ohne Schmerzen bis auf 70°.

Pronation völlig frei. Supination etwas beschränkt.

Passiv ist völlige Streckung möglich.

Patient hat also einen Defect in der activen Streckung und in der Supination.

Bei dieser Bewegungsfähigkeit ist wohl nur eine partielle Läsion in dem Ellenbogengelenk anzunehmen und zwar eine partielle Fractur.

Objectiv fühlt man am Epicondylus internus deutliche Crepitation und falsche Beweglichkeit.

Digitized by Google

Stoss von unten (Aufeinanderpressen der Condylen) nicht schmerzhaft, auch nicht Adduction; hingegen macht Versuch zu abduciren starke Schmerzen. Condylus int. kann nicht gebrochen sein wegen der zu geringen oder fast fehlenden Schmerzhaftigkeit und der guten Function.

Diagnose. Abrissfractur des Epicondylus internus. Dafür spricht die Crepitation, die starke Schmerzhaftigkeit bei Zug am Lig. internum, die gut erhaltene Function; dafür spricht endlich die Aetiologie: Bei Fall auf den abducirten gestreckten Arm zerreisst zunächst bei Spannung der Kapsel innen und vorne das Lig. internum und bei weiterer Gewalteinwirkung entsteht die Luxation. In unserem Falle hat

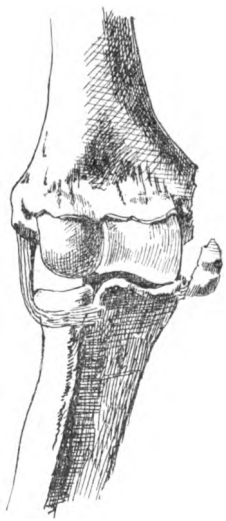

Fig. 84.

Abrissfractur des Epicondylus internus humeri mit Zerreissung der vorderen Kapselwand. Am Humerus ist das Stück Kapsel gezeichnet, welches an derselben hängen geblieben war.

wegen der grossen Elasticität des Lig. int. dieses gehalten, ein Stück des weniger elastischen Knochens ist durch dasselbe abgerissen worden, die Kapsel ist gerissen, aber die Vorderarmknochen sind nicht in Luxationsstellung gerathen.

Behandlung. Zur Befestigung des Fragments giebt es keine Fixationsverbände. Annähen des Epicondylus ergiebt nicht immer völlige Sicherheit knöcherner Heilung wegen der Kleinheit des Stückchens und wegen des stark elastischen Lig. int. Viel leichter ist es, nach Excision, die faserigen Theile zu vereinigen und wir wissen, dass die Resultate nach Excision des Stückes und Vereinigung der faserigen Theile völlig gute sind.

Digitized by Google

Operationsbericht vom 20. Juni 1893. Chloroform-Aether-Narkose. Längsschnitt über den Epicondylus int. humeri. Eröffnung des Gelenkes, woraus blutige Flüssigkeit sich ergiesst. Die Kapsel ist in der Weise abgerissen, dass an der Vorderfläche ein bogenförmiger Lappen am Humerus hängen bleibt, von circa 1 cm Breite unter dem Cond. int. beginnend und bis zum Cond. ext. herübergehend, wo er sich wieder dem Knochen nähert. Musculatur des Brachialis int. quer vollkommen zerrissen; Bicepssehne intact. Der Epicond. int. hängt am Lig. internum und ist ganz flach an seiner Basis abgerissen, die zum grössten Theil knorpelig erscheint. Die Kapselumschlagstelle, welche den abgerissenen Epicond. int. bedeckt, ist stark geröthet, geschwellt, glatt und glänzend. Stellung der Luxatio post. ext. ist sehr leicht herzustellen. Der Epicondylus wird mit Eisendraht an der Abrissfläche angeheftet. Fortlaufende Hautnaht. Compressivverband. Fixation in rechtwinkeliger Stellung.

Beobachtung 24.

Fractura epicondyli humeri interni

an seiner Basis durch directe Gewalt im Gegensatz zur gewöhnlichen Abrissfractur und zwar dadurch, dass Patient auf den Ellenbogen fiel, während er den linken Arm auf dem Rücken flectirt hielt, sodass der Epicondylus internus direct auf den Boden kommen musste. Auffällige primäre Shokwirkung, insofern der Patient das Gefühl hatte, als sei der Arm vom Ellenbogen abwärts todt und weg. Bewegung relativ frei, starke Schwellung, wenig Blutsuffusion. Epicondylus internus abwärts dislocirt, sehr beweglich. Excision desselben mit Ablösung der Flexorenfasern und strammen Fasern des Lig. internum.

Anamnese vom 23. Januar 1893. Der sonst gesunde Patient bekam gestern Nachmittag einen heftigen Stoss auf die Brust, sodass er rückwärts auf die linke Körperhälfte fiel; er soll zuerst den Boden mit der linken Hand berührt haben, während der linke Arm nach hinten gestreckt war in leichter Abduction. Als Patient aufstehen wollte, fiel sein Gegner, ein 15-jähriger Knabe, auf ihn, sodass sein linker Arm unter seinen Rücken zu liegen kam; die Verletzung soll nach Angabe des Patienten bei dieser zweiten forcirten Bewegung stattgefunden haben. Beim Unfall hat Patient kein Knacken gehört, die Schmerzen sollen gering gewesen sein; eine Viertelstunde darauf trat ziemliche Schwellung der Ellenbogengelenkgegend ein und zwar mehr auf der inneren als an der äusseren Seite derselben.

Digitized by Google

Localstatus. Ellenbogengegend stark geschwollen, leicht bläulich verfärbt und zwar an der inneren Seite bedeutend mehr als an der äusseren.

Bewegungen des Gelenkes sind frei; sie werden nur durch die Schwellung der Weichtheile etwas gehemmt. Beugung und Streckung fast normal. Pronation und Supination selbstständig und frei.

Keine Circulations- und Nervenstörungen.

Die Palpation ergiebt Schwellung des Gelenkes auf beiden Seiten; an der inneren Seite an der Stelle des Epicondylus int. ist Crepitation zu fühlen; der Epicondylus ist beweglich und verschieblich und die Bruchfläche an Stelle desselben deutlich zu palpiren.

Klinische Besprechung vom 24. Januar 1893. Leichte bläuliche Verfärbung der Ellenbogengegend. Ziemlich starke Schwellung. Die Bewegungen des Ellenbogengelenkes sind nicht aufgehoben; die Streckung wird fast total, die Beugung gut ausgeführt, soweit die Schwellung der Weichtheile es erlaubt. Pro- und Supination sind ganz frei.

Auf diesen Befund hin ist eine Distorsion auszuschliessen, da bei solchen Verletzungen die Schmerzen und das Haemarthron die Bewegungen hemmen; eine Luxation ist nicht wahrscheinlich, da bei dieser die Bewegungen in einer Richtung gut sind, während sie in einer anderen Richtung ganz aufgehoben werden.

Zwischen Epicondylus ext. und Radiusköpfchen ist eine fluctuirende Schwellung; Crepitation ist an der inneren Seite des Ellenbogens zu fühlen; es ist also an eine Fractur zu denken und zwar an eine partielle Fractur, z. B. des Epicondylus int. In der That ist der Epicondylus int. verschieblich und die Bruchfläche an Stelle desselben deutlich zu fühlen.

Die Aetiologie des Falles spricht für eine solche Fractur, trotzdem die gewöhnlichste Aetiologie der Fractur des Epicondylus int. ein Abriss ist.

Therapie. Durch einen Verband ist die Coaptation der Fragmente nicht zu erreichen, das ist durch die Erfahrung zur Genüge bewiesen worden; die Annähung und Annagelung der Fragmente ist zur Fixation der Epicondylen ein gutes Mittel; völlig zulässig ist auch die Entfernung des abgebrochenen Epicondylus, der zur normalen Beweglichkeit des Gelenkes nicht nöthig ist.

Operationsbericht vom 24. Januar 1893. Chloroform-Aether-Narkose. Kleiner Querschnitt über dem fühlbaren Epicondylus int. Man kommt sofort auf das Fragment, welches mittelst Messer aus seiner Weichtheilverbindung (Ligamentum int.) herausgetrennt wird.

Spülung mit Salzsoda. Drainage. Fortlaufende Hautnaht. Compressivverband. Arm wird fixirt mittelst Aufhängen.

25. Januar. Verbandwechsel und Entfernung des Drains; alles in Ordnung. Temperatur und Puls normal. Völliges Wohlbefinden.

27. Januar. Verbandwechsel und Entfernung der Nähte. Anlegung eines Collodialstreifens. Temperatur und Puls normal.

Digitized by Google

29. Januar. Patient steht auf, bekommt aber einen epileptischen Anfall und fällt direct auf den Ellenbogen, sodass die Wundränder auseinander gerissen werden.

Salicylumschläge. Temperatur und Puls in Ordnung.

3. Februar. Wunde verkleinert. Granulationen gut aussehend. Temperatur und Puls normal.

6. Februar. Entlassung. Gerade Narbe in der Gegend des Epicondylus int.

Gelenkgegend sehr wenig geschwollen. Bewegung frei und in fast normaler Ausgiebigkeit ausführbar. Bei forcirten Bewegungen treten Schmerzen auf.

Allgemeinbefinden gut. Temperatur und Puls normal.

Beobachtung 25.

Abrissfractur des Epicondylus internus humeri

rechts ohne Luxation. Letztere lässt sich aber nach aussen hinten in Narkose mit der grössten Leichtigkeit erzielen. Nach Massagebehandlung ist nach 14 Tagen der Epicondylus int. unterhalb der normalen Stelle fixirt. Patient bewegt von 85°—150°.

Schütz, Friedr., 11 Jahre alt.

Klinische Vorstellung vom 7. Juni 1890. Der Junge ist beim Turnen (Grätschsprung) vom Barren auf seinen rechten Ellenbogen gefallen. Der rechte Arm macht ihm Schmerzen, er kann denselben nach seiner Aussage noch theilweise gebrauchen, doch soll er ihn nicht recht zum Essen haben gebrauchen können.

Am rechten Ellenbogen sehen wir eine spindelförmige ziemlich bedeutende Anschwellung; es fällt ferner auf, dass der Condylus internus durch eine Schwellung verdeckt ist.

Der Junge beugt activ im Ellenbogengelenk bis 90°. Streckung etwa bis 170°.

Pro- und Supination ziemlich kräftig, wenn auch nicht bis zur normalen Grenze.

Passiv sind die Bewegungen fast bis zur normalen Grenze möglich; nur die Beugung ist am Schluss etwas schmerzhaft.

Die relativ freie Beweglichkeit spricht von vornherein gegen Luxation und Distorsion; möglich ist eine partielle Fractur oder eine Fractur mit Einkeilung.

Untersuchung in Bromaethyl-Narkose ergiebt die Möglichkeit einer leichten Hyperextension. Flexion bis zu den normalen Grenzen möglich; gute Pro- und Supination, wobei sich das Radiusköpfchen mitbewegt. Keine Beweglichkeit der Oberarmcondylen gegen das Ellenbogengelenk oder gegen die Diaphyse des Humerus. Abduction des Vorderarms bis 130°

Digitized by Google

Localstatus. Ellenbogengegend stark geschwollen, leicht bläulich verfärbt und zwar an der inneren Seite bedeutend mehr als an der äusseren.

Bewegungen des Gelenkes sind frei; sie werden nur durch die Schwellung der Weichtheile etwas gehemmt. Beugung und Streckung fast normal. Pronation und Supination selbstständig und frei.

Keine Circulations- und Nervenstörungen.

Die Palpation ergiebt Schwellung des Gelenkes auf beiden Seiten; an der inneren Seite an der Stelle des Epicondylus int. ist Crepitation zu fühlen; der Epicondylus ist beweglich und verschieblich und die Bruchfläche an Stelle desselben deutlich zu palpiren.

Klinische Besprechung vom 24. Januar 1893. Leichte bläuliche Verfärbung der Ellenbogengegend. Ziemlich starke Schwellung. Die Bewegungen des Ellenbogengelenkes sind nicht aufgehoben; die Streckung wird fast total, die Beugung gut ausgeführt, soweit die Schwellung der Weichtheile es erlaubt. Pro- und Supination sind ganz frei.

Auf diesen Befund hin ist eine Distorsion auszuschliessen, da bei solchen Verletzungen die Schmerzen und das Haemarthron die Bewegungen hemmen; eine Luxation ist nicht wahrscheinlich, da bei dieser die Bewegungen in einer Richtung gut sind, während sie in einer anderen Richtung ganz aufgehoben werden.

Zwischen Epicondylus ext. und Radiusköpfchen ist eine fluctuirende Schwellung; Crepitation ist an der inneren Seite des Ellenbogens zu fühlen; es ist also an eine Fractur zu denken und zwar an eine partielle Fractur, z. B. des Epicondylus int. In der That ist der Epicondylus int. verschieblich und die Bruchfläche an Stelle desselben deutlich zu fühlen.

Die Aetiologie des Falles spricht für eine solche Fractur, trotzdem die gewöhnlichste Aetiologie der Fractur des Epicondylus int. ein Abriss ist.

Therapie. Durch einen Verband ist die Coaptation der Fragmente nicht zu erreichen, das ist durch die Erfahrung zur Genüge bewiesen worden; die Annähung und Annagelung der Fragmente ist zur Fixation der Epicondylen ein gutes Mittel; völlig zulässig ist auch die Entfernung des abgebrochenen Epicondylus, der zur normalen Beweglichkeit des Gelenkes nicht nöthig ist.

Operationsbericht vom 24. Januar 1893. Chloroform-Aether-Narkose. Kleiner Querschnitt über dem fühlbaren Epicondylus int. Man kommt sofort auf das Fragment, welches mittelst Messer aus seiner Weichtheilverbindung (Ligamentum int.) herausgetrennt wird.

Spülung mit Salzsoda. Drainage. Fortlaufende Hautnaht. Compressivverband. Arm wird fixirt mittelst Aufhängen.

25. Januar. Verbandwechsel und Entfernung des Drains; alles in Ordnung. Temperatur und Puls normal. Völliges Wohlbefinden.

27. Januar. Verbandwechsel und Entfernung der Nähte. Anlegung eines Collodialstreifens. Temperatur und Puls normal.

Digitized by Google

29. Januar. Patient steht auf, bekommt aber einen epileptischen Anfall und fällt direct auf den Ellenbogen, sodass die Wundränder auseinander gerissen werden.

Salicylumschläge. Temperatur und Puls in Ordnung.

3. Februar. Wunde verkleinert. Granulationen gut aussehend. Temperatur und Puls normal.

6. Februar. Entlassung. Gerade Narbe in der Gegend des Epicondylus int.

Gelenkgegend sehr wenig geschwollen. Bewegung frei und in fast normaler Ausgiebigkeit ausführbar. Bei forcirten Bewegungen treten Schmerzen auf.

Allgemeinbefinden gut. Temperatur und Puls normal.

Beobachtung 25.

Abrissfractur des Epicondylus internus humeri

rechts ohne Luxation. Letztere lässt sich aber nach aussen hinten in Narkose mit der grössten Leichtigkeit erzielen. Nach Massagebehandlung ist nach 14 Tagen der Epicondylus int. unterhalb der normalen Stelle fixirt. Patient bewegt von 85°—150°.

Schütz, Friedr., 11 Jahre alt.

Klinische Vorstellung vom 7. Juni 1890. Der Junge ist beim Turnen (Grätschsprung) vom Barren auf seinen rechten Ellenbogen gefallen. Der rechte Arm macht ihm Schmerzen, er kann denselben nach seiner Aussage noch theilweise gebrauchen, doch soll er ihn nicht recht zum Essen haben gebrauchen können.

Am rechten Ellenbogen sehen wir eine spindelförmige ziemlich bedeutende Anschwellung; es fällt ferner auf, dass der Condylus internus durch eine Schwellung verdeckt ist.

Der Junge beugt activ im Ellenbogengelenk bis 90°. Streckung etwa bis 170°.

Pro- und Supination ziemlich kräftig, wenn auch nicht bis zur normalen Grenze.

Passiv sind die Bewegungen fast bis zur normalen Grenze möglich; nur die Beugung ist am Schluss etwas schmerzhaft.

Die relativ freie Beweglichkeit spricht von vornherein gegen Luxation und Distorsion; möglich ist eine partielle Fractur oder eine Fractur mit Einkeilung.

Untersuchung in Bromaethyl-Narkose ergiebt die Möglichkeit einer leichten Hyperextension. Flexion bis zu den normalen Grenzen möglich; gute Pro- und Supination, wobei sich das Radiusköpfchen mitbewegt. Keine Beweglichkeit der Oberarmcondylen gegen das Ellenbogengelenk oder gegen die Diaphyse des Humerus. Abduction des Vorderarms bis 130°

Digitized by Google

möglich; dabei springt das Radius-Köpfchen nach aussen vor und die Ulna luxirt rückwärts in die Stellung der Luxatio cubiti post. externa; die Reposition kann sehr leicht besorgt werden.

Der Condylus internus humeri ist deutlich als bewegliches Fragment zu fühlen.

Der Junge hat somit eine Fractur des Epicondylus internus humeri, offenbar in Folge Abreissung durch das Ligament. laterale internum. Der Junge war bei dem Fall im Begriff, eine Luxation zu bekommen, da aber das Ligament stärker war als der Knochen, kam es zur Abrissfractur.

Dieser Befund erkärt uns in befriedigender Weise die Erscheinungen, die relativ bedeutende Schwellung durch Zerreissung der Gelenkkapsel an der inneren Seite mit consecutivem Bluterguss, und zugleich die verhältnissmässige Freiheit der Bewegungen.

10. Juni. Patient wird täglich massirt.

11. Juni. Der Arm wird ganz frei gelassen. Bluterguss ist geringer geworden. Verfärbung gelblich.

14. Juni. Bluterguss nimmt langsam ab. Bedeutende Verfärbung auf der Innenseite.

19. Juni. Entlassung. An der Basis des Epicondylus internus bedeutende Knochenwucherungen. Der Epicondylus internus steht tiefer, ist festgewachsen. Flexion bis 82° möglich, Extension passiv vollständig, activ geht die Extension bis 142°, Flexion bis 93°.

Patient wird entlassen mit der Weisung, sich alle paar Tage zu stellen.

Beobachtung 26.

Fractura epicondyli humeri interni

mit Anheilung am inneren Umfange der Ulna und entsprechenden Bewegungsstörung im Sinne behinderter Streckung. Excision des Epicondylus ohne Kapseleröffnung. Heilung per primam.

B., Alfred, 17½ Jahre alt.

Anamnese vom 18. Januar 1887. Im Monat September fiel Patient beim Ringen auf die linke Hand nach hinten; der Gegner fiel auf ihn. Patient hat im Augenblick keine Schmerzen gehabt, nur nach und nach stärkere Schmerzen. Der Ellenbogen war nach hinten luxirt, es bestand keine äussere Wunde. Die Luxation wurde von Herrn Dr. *Gros* in Neuveville reponirt, der Arm nach einigen Tagen in einem fixen Verband während 2 Wochen fixirt. Dann konnte Patient den Arm wieder bewegen; doch trat keine normale Beweglichkeit ein.

Nach der Fractur konnte Patient alle Finger ganz gut bewegen, nur war die Sensibilität im Gebiet des Ulnaris vermindert am kleinen Finger und an der inneren Seite des Ringfingers während 3 Wochen.

Digitized by Google

Seitdem hat Patient keine weiteren Störungen als verminderte Beweglichkeit des Armes bemerkt; die Kraft im Arme war normal.

Status. Der linke Arm ist dünner als der rechte; die Interossei an der Hand weniger stark, hauptsächlich zwischen Daumen und Zeigefinger. Die Kraft ist ziemlich gross.

Extension beschränkt ausführbar.

Die normale Prominenz des Epicondylus internus ist nicht vorhanden, der Knochen ist da vielmehr abgeflacht; dagegen fühlt man neben dem Olekranon eine Erhöhung, die offenbar dem abgebrochenen Epicondylus internus entspricht, welcher, nach Abreissung von seiner normalen Stelle sich neben dem Olekranon festgesetzt hat in Folge des Zuges des Ligamentum internum. Indication: Exstirpation desselben.

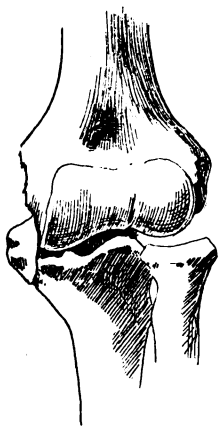

Fig. 85.

Fractura epicondyli interni mit Luxatio antibrachii posterior. Der Epicondylus ist nach 4 Monaten neben der Ulna bindegewebig festgewachsen und wird wegen Behinderung der Streckbewegungen excidirt.

Operation am 21. Januar 1887. Esmarch. Chloroform-Aether-Narkose. Längsschnitt über das Olekranon neben dem abgebrochenen Epicondylus. Von da aus wird dieses Stück, das sehr fest in der Furche zwischen Proc. coronoideus und Olekranon eingewachsen ist, excidirt, mit Schonung des Nerv. ulnaris, der lateralwärts liegt.

Drainage, *Kocher*'sche Naht mit Seide. Jodoform-Sublimatverband, keine weitere Fixation des Armes als durch Kissen und Schlinge.

23. Januar 1887. Nähte werden weggenommen. Drain ebenfalls, Wismuthstreifen. Schlinge.

28. Januar 1887. Verbandwechsel. Wismuthcollodion. Patient kann Bewegungen anfangen und sich nach 14 Tagen wieder zeigen.

Digitized by Google

Oesch, Christian, 7 Jahre alt.

Aufnahme am 27. Juni 1892.

Anamnese vom 26. Juli 1892. Der bisher gesunde Knabe fiel am 26. Juni 1892 von einem Gartenzaun von ca. 1 m Höhe, auf dem er sass, rücklings, etwas nach der rechten Seite hin, in's Gras. Dabei machte er mit dem im Ellenbogen stark flectirten rechten Arm eine Abwehrbewegung nach hinten, sodass er zuerst mit dem rechten Ellenbogen auffiel. Sofort fühlte er einen heftigen Schmerz im Ellenbogen, der bald nachliess. Eine Viertelstunde nach dem Unfalle wurde deutliche Schwellung des Gelenkes bemerkt. Sofort wurde der Knabe in das Spital gebracht.

Klinische Vorstellung. 27. Juni 1892. Am äusseren Umfang des Ellenbogengelenks sieht man eine deutliche Schwellung.

Untersuchung in Narkose.

Beugung und Streckung frei. Dies lässt eine Luxation ziemlich ausschliessen, weil gewisse Bewegungen bei Luxation behindert sind. Es handelt sich also um Distorsion oder Fractur. Zwischen diesen entscheidet das Vorhandensein abnormer Beweglichkeit.

Extension, Flexion, Pronation normal. Supination abnorm stark.

Seitenbewegungen: Abnorm starke Adduction. Abduction normal.

Daraus lässt sich schliessen auf eine Fractur eines Condylus. Eine Fractur des Condylus internus kann eine vermehrte Adduction zu Stande kommen lassen, ebenso eine Fractur des Condylus externus, eine Zerreissung des Lig. laterale oder ein Abriss des Capitulum radii.

Die Erfahrung lehrt, dass die Fractur des Condylus externus besonders exquisit die Adductionsbewegung ermöglicht, mehr als die Fractur des Condylus internus.

Zerreissungen des Lig. laterale sind Ausnahmen ohne Fractur. Fracturen des Radiusköpfchens sind nicht häufig, Fracturen des Condylus externus dagegen kommen häufig vor.

Die Palpation ergiebt: Olekranon und Condylus internus mit Epicondylus normal. An der Stelle des Epicondylus externus fühlt man eine Einsenkung mit unregelmässigen Knochenrändern. Deutliche Crepitation.

Das Fragment ist mit dem Radius beweglich, demselben fest anhaftend, bietet eine ziemlich breite Fläche. Es ist eine Fractur des Condylus externus — nicht nur des Epicondylus — weil sich das Fragment des Humerus mit dem Radiusköpfchen bewegt.

Da man die Reposition nicht mit Sicherheit besorgen kann, so kann man auch die Garantie für gute Function nicht geben. Es ist desshalb besser, gleich jetzt das Fragment nach Incision durch Naht oder Nagel zu fixiren oder, wenn das nicht möglich ist, zu entfernen, was erfahrungsgemäss recht gute Resultate giebt.

Schnitt für die Resectio cubiti sec. *Kocher*. Die Weichtheile über dem Condylus externus humeri sind stark gequetscht und blutig sugillirt, die Gelenkkapsel ist an der Aussenseite eingerissen. Nach Spaltung der

Digitized by Google

Kapsel ergiebt sich, dass die ganze Rotula und ein Stück der Trochlea, also $^3/_4$ der Gelenkfläche abgesprengt ist, und dass das abgesprengte Stück sich um 180° gedreht hat, so dass die Bruchfläche sich in den Kapselriss eingestellt hat, während die Gelenkfläche gegen die Bruchfläche der Trochlea und Diaphyse sieht (vergl. Fig. 83).

Das abgesprengte Stück wird reponirt und es zeigt sich, dass dasselbe am besten in richtiger Lage zu erhalten ist, wenn das Ellenbogengelenk in starker Flexion und Pronation gehalten wird. In dieser Stellung wird das Fragment durch Seidennähte fixirt, die Kapsel fortlaufend genäht, ebenso die Haut.

Die in dem letztgenannten Falle gewählte Methode der Incision und Fixation durch Naht ist unter Verhältnissen, wo aseptische Operationen möglich sind, immer der sicherste Weg zu einem völlig guten Resultat. Wo man aber Grund hat, eine Operation zu vermeiden, ist folgender Verband zu empfehlen:

Wir haben uns bei Freilegung der Fracturstelle überzeugt, dass das Fragment am besten in die Lage kommt, wenn man rechtwinkelig flectirt und stark pronirt. Die Pronation zieht das Fragment gegen die Trochlea heran. In dieser Stellung rechtwinkeliger Flexion und Pronation bringt man einen Zug mittelst Gewichten über einer Rolle nach abwärts an. Man zieht dabei, wie für die Fractura supracondylica gezeigt, mit dem Bindenzügel über das obere Vorderarmviertel (s. daselbst Fig. 78) zunächst am Radius. Da aber hier durch den Radius auf die laterale Hälfte des unteren Humerusendes gewirkt werden soll, so hat dieser stärkere Zug am Radius den früher erwähnten Nachtheil nicht, nämlich eine unerwünschte Adductionsstellung des unteren Fracturendes herbeizuführen. Man braucht desshalb nur die rechtwinkelige Stellung mit einem Zug in der Richtung der Oberarmachse und einem zweiten in der Richtung des Vorderarmes zu verbinden und die Contraextension durch das Körpergewicht besorgen zu lassen.

Der Verband ist also einfach. Es hat Vortheil, diese Extension gelegentlich bei senkrecht gestelltem Oberarm nach der Diele zu anzubringen.

Was die Heilung betrifft, so ist ausnahmslos zunächst eine Steifigkeit des Gelenkes die unmittelbare Folge, da die Fractur in das Gelenk hineingeht und Calluswucherungen in diesem Bereich nothwendiger Weise eintreten müssen. Durch deren Grösse, durch die Zerreissung der Kapsel und durch das Haemarthron kommt es auch bei guter Ausheilung zu mehr oder weniger Steifigkeit im

Digitized by Google

Anfang. Bei guter Reposition tritt aber später wieder Beweglichkeit ein, wie es ja selbst bei schlechter Reposition geschieht, mit dem Unterschied, dass bei letzterer noch nach langer Zeit Schmerzen hinzutreten können, welche die Correction benöthigen. Kommt die Beweglichkeit nicht zu Stande, so ist die Reposition unvollständig gewesen.

Wenn der richtige Termin (von 3 Wochen) abgelaufen ist für die regelrechte Fracturheilung, so soll man die Extensionsbehandlung oder gar Fixation nicht länger durchführen. Sie nützt nichts mehr. Man hat entweder gut reponirt und bekommt gute Heilung, oder man hat schlecht reponirt und bekommt schlechte Heilung. Es handelt sich in dem einen und anderen Falle darum, die begleitende Gelenksteifigkeit zu verhüten und dazu gehört frühe Bewegung. Weil die Extension letztere viel leichter früh genug (nach 10—14 Tagen) ermöglicht, so ist sie dem Gypsverband in der Regel vorzuziehen. Wir haben zwar auch mit dem Gypsverband völlig befriedigende Resultate erzielt: So war bei einem 13-jährigen Buben nach 4 Wochen Extension 150°, Flexion 85°, Rotation ziemlich frei, nach 6 Wochen Extension 150°, Flexion 60°, nach 12 Wochen Extension 160°, Flexion 45°. Bei schlechter Heilung muss, wie oben erwähnt, operativ vorgegangen werden.

3. Fractura epicondyli interni.

In 3. Linie der Häufigkeit stehen die Fracturen des Epicondylus internus, welche wir desshalb hier anreihen. Diese Fractur bietet aetiologisch und symptomatologisch ein so typisches klinisches Bild, dass ihre Diagnose mit aller Sicherheit wie bei Fractura supracondylica und Fractura condyli externi zu stellen ist. Bevor wir in die Besprechung eintreten, geben wir aus unserer Casuistik ein paar Typen wieder, weil solche frische Schilderungen aus der Praxis besonders gut illustriren. Namentlich wünschen wir damit zu zeigen, dass nicht nur die Mehrzahl der Fracturen des Epicondylus als Abrissfracturen bloss Begleiter der Luxatio cubiti posterior sind, sondern auch wo sie isolirt vorkommen, bloss ausnahmsweise Folge directen Traumas, in der Regel der Anfang einer nicht vollkommen gewordenen Luxation sind, die sich künstlich leicht hinzufügen lässt, also mit denselben Verletzungen (Kapselzerreissung innen vorne) combinirt ist.

Digitized by Google

Beobachtung 23.

Fractura epicondyli interni humeri.

Der Kleine wurde gleichzeitig mit einem Falle von Luxatio cubiti post. ext. vorgestellt, bei welcher auch der Epicondylus internus abgerissen war. Es wurde gezeigt, dass die isolirte Fractur gleichsam der Beginn der Luxatio post. ext. war. In Narkose nämlich zeigte sich, dass eine ganz exquisite Abduction des Vorderarms möglich war und dass man mit aller Leichtigkeit die Luxatio post. ext. erzeugen konnte. Der Epicondylus int. war ziemlich glatt an seiner Basis abgerissen und hing unterhalb der Trochlea an dem retrahirten Lig. lat. int. und an der Ulna. Aber zugleich war die Kapsel auf der Vorderfläche und innen durchgerissen, sodass noch ein 1—1½ cm breiter Lappen am Humerus, der Rest an den Vorderarmknochen hing. Auch der M. brachialis int. war ausgiebig quer eingerissen, das Lig. lat. ext. intact. Der knorpelige Epicondylus wird nach Freilegung der Fracturstelle mit Eisendraht angenäht.

Steiner, Robert, 7 Jahre alt.

Aufnahme am 18. Juni 1893.

Anamnese vom 18. Juni 1893. Patient stammt aus gesunder Familie, war bisher stets gesund; am 18. Juni gegen Abend fiel er, bei übermüthigem Spiel mit einem Kameraden im Zimmer vom Ruhebett, auf dem er stand, auf den Fussboden, und zwar so, dass er den Boden mit den stark dorsal flectirten Händen der gestreckten Arme berührte, rechts stärker als links; Patient vernahm ein deutliches Krachen, empfand sehr starke Schmerzen, die jedoch bald etwas nachliessen und konnte den Arm im Ellenbogengelenk nicht mehr bewegen. Die Mutter brachte den Patienten hierher.

Klinische Besprechung vom 19. Juni 1893. In der Gegend des Ellenbogengelenkes eine diffuse Anschwellung geringen Grades; nirgends eine Verfärbung.

Function. Patient extendirt bis auf 143°; beugt ohne Schmerzen bis auf 70°.

Pronation völlig frei. Supination etwas beschränkt.

Passiv ist völlige Streckung möglich.

Patient hat also einen Defect in der activen Streckung und in der Supination.

Bei dieser Bewegungsfähigkeit ist wohl nur eine partielle Läsion in dem Ellenbogengelenk anzunehmen und zwar eine partielle Fractur.

Objectiv fühlt man am Epicondylus internus deutliche Crepitation und falsche Beweglichkeit.

Digitized by Google

Stoss von unten (Aufeinanderpressen der Condylen) nicht schmerzhaft, auch nicht Adduction; hingegen macht Versuch zu abduciren starke Schmerzen. Condylus int. kann nicht gebrochen sein wegen der zu geringen oder fast fehlenden Schmerzhaftigkeit und der guten Function.

Diagnose. Abrissfractur des Epicondylus internus. Dafür spricht die Crepitation, die starke Schmerzhaftigkeit bei Zug am Lig. internum, die gut erhaltene Function; dafür spricht endlich die Aetiologie: Bei Fall auf den abducirten gestreckten Arm zerreisst zunächst bei Spannung der Kapsel innen und vorne das Lig. internum und bei weiterer Gewalteinwirkung entsteht die Luxation. In unserem Falle hat

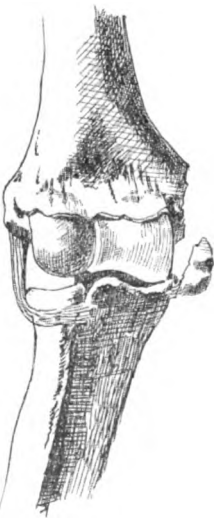

Fig. 84.

Abrissfractur des Epicondylus internus humeri mit Zerreissung der vorderen Kapselwand. Am Humerus ist das Stück Kapsel gezeichnet, welches an derselben hängen geblieben war.

wegen der grossen Elasticität des Lig. int. dieses gehalten, ein Stück des weniger elastischen Knochens ist durch dasselbe abgerissen worden, die Kapsel ist gerissen, aber die Vorderarmknochen sind nicht in Luxationsstellung gerathen.

Behandlung. Zur Befestigung des Fragments giebt es keine Fixationsverbände. Annähen des Epicondylus ergiebt nicht immer völlige Sicherheit knöcherner Heilung wegen der Kleinheit des Stückchens und wegen des stark elastischen Lig. int. Viel leichter ist es, nach Excision, die faserigen Theile zu vereinigen und wir wissen, dass die Resultate nach Excision des Stückes und Vereinigung der faserigen Theile völlig gute sind.

Digitized by Google

Operationsbericht vom 20. Juni 1893. Chloroform-Aether-Narkose. Längsschnitt über den Epicondylus int. humeri. Eröffnung des Gelenkes, woraus blutige Flüssigkeit sich ergiesst. Die Kapsel ist in der Weise abgerissen, dass an der Vorderfläche ein bogenförmiger Lappen am Humerus hängen bleibt, von circa 1 cm Breite unter dem Cond. int. beginnend und bis zum Cond. ext. herübergehend, wo er sich wieder dem Knochen nähert. Musculatur des Brachialis int. quer vollkommen zerrissen; Bicepssehne intact. Der Epicond. int. hängt am Lig. internum und ist ganz flach an seiner Basis abgerissen, die zum grössten Theil knorpelig erscheint. Die Kapselumschlagstelle, welche den abgerissenen Epicond. int. bedeckt, ist stark geröthet, geschwellt, glatt und glänzend. Stellung der Luxatio post. ext. ist sehr leicht herzustellen. Der Epicondylus wird mit Eisendraht an der Abrissfläche angeheftet. Fortlaufende Hautnaht. Compressivverband. Fixation in rechtwinkeliger Stellung.

Beobachtung 24.

Fractura epicondyli humeri interni

an seiner Basis durch directe Gewalt im Gegensatz zur gewöhnlichen Abrissfractur und zwar dadurch, dass Patient auf den Ellenbogen fiel, während er den linken Arm auf dem Rücken flectirt hielt, sodass der Epicondylus internus direct auf den Boden kommen musste. Auffällige primäre Shokwirkung, insofern der Patient das Gefühl hatte, als sei der Arm vom Ellenbogen abwärts todt und weg. Bewegung relativ frei, starke Schwellung, wenig Blutsuffusion. Epicondylus internus abwärts dislocirt, sehr beweglich. Excision desselben mit Ablösung der Flexorenfasern und strammen Fasern des Lig. internum.

Anamnese vom 23. Januar 1893. Der sonst gesunde Patient bekam gestern Nachmittag einen heftigen Stoss auf die Brust, sodass er rückwärts auf die linke Körperhälfte fiel; er soll zuerst den Boden mit der linken Hand berührt haben, während der linke Arm nach hinten gestreckt war in leichter Abduction. Als Patient aufstehen wollte, fiel sein Gegner, ein 15-jähriger Knabe, auf ihn, sodass sein linker Arm unter seinen Rücken zu liegen kam; die Verletzung soll nach Angabe des Patienten bei dieser zweiten forcirten Bewegung stattgefunden haben. Beim Unfall hat Patient kein Knacken gehört, die Schmerzen sollen gering gewesen sein; eine Viertelstunde darauf trat ziemliche Schwellung der Ellenbogengelenkgegend ein und zwar mehr auf der inneren als an der äusseren Seite derselben.

Digitized by Google

Localstatus. Ellenbogengegend stark geschwollen, leicht bläulich verfärbt und zwar an der inneren Seite bedeutend mehr als an der äusseren.

Bewegungen des Gelenkes sind frei; sie werden nur durch die Schwellung der Weichtheile etwas gehemmt. Beugung und Streckung fast normal. Pronation und Supination selbstständig und frei.

Keine Circulations- und Nervenstörungen.

Die Palpation ergiebt Schwellung des Gelenkes auf beiden Seiten; an der inneren Seite an der Stelle des Epicondylus int. ist Crepitation zu fühlen; der Epicondylus ist beweglich und verschieblich und die Bruchfläche an Stelle desselben deutlich zu palpiren.

Klinische Besprechung vom 24. Januar 1893. Leichte bläuliche Verfärbung der Ellenbogengegend. Ziemlich starke Schwellung. Die Bewegungen des Ellenbogengelenkes sind nicht aufgehoben; die Streckung wird fast total, die Beugung gut ausgeführt, soweit die Schwellung der Weichtheile es erlaubt. Pro- und Supination sind ganz frei.

Auf diesen Befund hin ist eine Distorsion auszuschliessen, da bei solchen Verletzungen die Schmerzen und das Haemarthron die Bewegungen hemmen; eine Luxation ist nicht wahrscheinlich, da bei dieser die Bewegungen in einer Richtung gut sind, während sie in einer anderen Richtung ganz aufgehoben werden.

Zwischen Epicondylus ext. und Radiusköpfchen ist eine fluctuirende Schwellung; Crepitation ist an der inneren Seite des Ellenbogens zu fühlen; es ist also an eine Fractur zu denken und zwar an eine partielle Fractur, z. B. des Epicondylus int. In der That ist der Epicondylus int. verschieblich und die Bruchfläche an Stelle desselben deutlich zu fühlen.

Die Aetiologie des Falles spricht für eine solche Fractur, trotzdem die gewöhnlichste Aetiologie der Fractur des Epicondylus int. ein Abriss ist.

Therapie. Durch einen Verband ist die Coaptation der Fragmente nicht zu erreichen, das ist durch die Erfahrung zur Genüge bewiesen worden; die Annähung und Annagelung der Fragmente ist zur Fixation der Epicondylen ein gutes Mittel; völlig zulässig ist auch die Entfernung des abgebrochenen Epicondylus, der zur normalen Beweglichkeit des Gelenkes nicht nöthig ist.

Operationsbericht vom 24. Januar 1893. Chloroform-Aether-Narkose. Kleiner Querschnitt über dem fühlbaren Epicondylus int. Man kommt sofort auf das Fragment, welches mittelst Messer aus seiner Weichtheilverbindung (Ligamentum int.) herausgetrennt wird.

Spülung mit Salzsoda. Drainage. Fortlaufende Hautnaht. Compressivverband. Arm wird fixirt mittelst Aufhängen.

25. Januar. Verbandwechsel und Entfernung des Drains; alles in Ordnung. Temperatur und Puls normal. Völliges Wohlbefinden.

27. Januar. Verbandwechsel und Entfernung der Nähte. Anlegung eines Collodialstreifens. Temperatur und Puls normal.

Digitized by Google

29. Januar. Patient steht auf, bekommt aber einen epileptischen Anfall und fällt direct auf den Ellenbogen, sodass die Wundränder auseinander gerissen werden.

Salicylumschläge. Temperatur und Puls in Ordnung.

3. Februar. Wunde verkleinert. Granulationen gut aussehend. Temperatur und Puls normal.

6. Februar. Entlassung. Gerade Narbe in der Gegend des Epicondylus int.

Gelenkgegend sehr wenig geschwollen. Bewegung frei und in fast normaler Ausgiebigkeit ausführbar. Bei forcirten Bewegungen treten Schmerzen auf.

Allgemeinbefinden gut. Temperatur und Puls normal.

Beobachtung 25.

Abrissfractur des Epicondylus internus humeri

rechts ohne Luxation. Letztere lässt sich aber nach aussen hinten in Narkose mit der grössten Leichtigkeit erzielen. Nach Massagebehandlung ist nach 14 Tagen der Epicondylus int. unterhalb der normalen Stelle fixirt. Patient bewegt von 85°—150°.

Schütz, Friedr., 11 Jahre alt.

Klinische Vorstellung vom 7. Juni 1890. Der Junge ist beim Turnen (Grätschsprung) vom Barren auf seinen rechten Ellenbogen gefallen. Der rechte Arm macht ihm Schmerzen, er kann denselben nach seiner Aussage noch theilweise gebrauchen, doch soll er ihn nicht recht zum Essen haben gebrauchen können.

Am rechten Ellenbogen sehen wir eine spindelförmige ziemlich bedeutende Anschwellung; es fällt ferner auf, dass der Condylus internus durch eine Schwellung verdeckt ist.

Der Junge beugt activ im Ellenbogengelenk bis 90°. Streckung etwa bis 170°.

Pro- und Supination ziemlich kräftig, wenn auch nicht bis zur normalen Grenze.

Passiv sind die Bewegungen fast bis zur normalen Grenze möglich; nur die Beugung ist am Schluss etwas schmerzhaft.

Die relativ freie Beweglichkeit spricht von vornherein gegen Luxation und Distorsion; möglich ist eine partielle Fractur oder eine Fractur mit Einkeilung.

Untersuchung in Bromaethyl-Narkose ergiebt die Möglichkeit einer leichten Hyperextension. Flexion bis zu den normalen Grenzen möglich; gute Pro- und Supination, wobei sich das Radiusköpfchen mitbewegt. Keine Beweglichkeit der Oberarmcondylen gegen das Ellenbogengelenk oder gegen die Diaphyse des Humerus. Abduction des Vorderarms bis 130°

Digitized by Google

möglich; dabei springt das Radius-Köpfchen nach aussen vor und die Ulna luxirt rückwärts in die Stellung der Luxatio cubiti post. externa; die Reposition kann sehr leicht besorgt werden.

Der Condylus internus humeri ist deutlich als bewegliches Fragment zu fühlen.

Der Junge hat somit eine Fractur des Epicondylus internus humeri, offenbar in Folge Abreissung durch das Ligament. laterale internum. Der Junge war bei dem Fall im Begriff, eine Luxation zu bekommen, da aber das Ligament stärker war als der Knochen, kam es zur Abrissfractur.

Dieser Befund erkärt uns in befriedigender Weise die Erscheinungen. die relativ bedeutende Schwellung durch Zerreissung der Gelenkkapsel an der inneren Seite mit consecutivem Bluterguss, und zugleich die verhältnissmässige Freiheit der Bewegungen.

10. Juni. Patient wird täglich massirt.

11. Juni. Der Arm wird ganz frei gelassen. Bluterguss ist geringer geworden. Verfärbung gelblich.

14. Juni. Bluterguss nimmt langsam ab. Bedeutende Verfärbung auf der Innenseite.

19. Juni. Entlassung. An der Basis des Epicondylus internus bedeutende Knochenwucherungen. Der Epicondylus internus steht tiefer, ist festgewachsen. Flexion bis 82° möglich, Extension passiv vollständig, activ geht die Extension bis 142°, Flexion bis 93°.

Patient wird entlassen mit der Weisung, sich alle paar Tage zu stellen.

Beobachtung 26.

Fractura epicondyli humeri interni

mit Anheilung am inneren Umfange der Ulna und entsprechenden Bewegungsstörung im Sinne behinderter Streckung. Excision des Epicondylus ohne Kapseleröffnung. Heilung per primam.

B., Alfred, 17½ Jahre alt.

Anamnese vom 18. Januar 1887. Im Monat September fiel Patient beim Ringen auf die linke Hand nach hinten; der Gegner fiel auf ihn. Patient hat im Augenblick keine Schmerzen gehabt, nur nach und nach stärkere Schmerzen. Der Ellenbogen war nach hinten luxirt, es bestand keine äussere Wunde. Die Luxation wurde von Herrn Dr. *Gros* in Neuveville reponirt, der Arm nach einigen Tagen in einem fixen Verband während 2 Wochen fixirt. Dann konnte Patient den Arm wieder bewegen; doch trat keine normale Beweglichkeit ein.

Nach der Fractur konnte Patient alle Finger ganz gut bewegen, nur war die Sensibilität im Gebiet des Ulnaris vermindert am kleinen Finger und an der inneren Seite des Ringfingers während 3 Wochen.

Digitized by Google

Seitdem hat Patient keine weiteren Störungen als verminderte Beweglichkeit des Armes bemerkt; die Kraft im Arme war normal.

Status. Der linke Arm ist dünner als der rechte; die Interossei an der Hand weniger stark, hauptsächlich zwischen Daumen und Zeigefinger. Die Kraft ist ziemlich gross.

Extension beschränkt ausführbar.

Die normale Prominenz des Epicondylus internus ist nicht vorhanden, der Knochen ist da vielmehr abgeflacht; dagegen fühlt man neben dem Olekranon eine Erhöhung, die offenbar dem abgebrochenen Epicondylus internus entspricht, welcher, nach Abreissung von seiner normalen Stelle sich neben dem Olekranon festgesetzt hat in Folge des Zuges des Ligamentum internum. Indication: Exstirpation desselben.

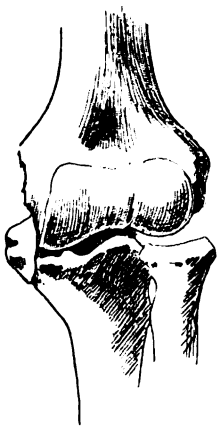

Fig. 85.

Fractura epicondyli interni mit Luxatio antibrachii posterior. Der Epicondylus ist nach 4 Monaten neben der Ulna bindegewebig festgewachsen und wird wegen Behinderung der Streckbewegungen excidirt.

Operation am 21. Januar 1887. Esmarch. Chloroform-Aether-Narkose. Längsschnitt über das Olekranon neben dem abgebrochenen Epicondylus. Von da aus wird dieses Stück, das sehr fest in der Furche zwischen Proc. coronoideus und Olekranon eingewachsen ist, excidirt, mit Schonung des Nerv. ulnaris, der lateralwärts liegt.

Drainage, *Kocher*'sche Naht mit Seide. Jodoform-Sublimatverband, keine weitere Fixation des Armes als durch Kissen und Schlinge.

23. Januar 1887. Nähte werden weggenommen. Drain ebenfalls, Wismuthstreifen. Schlinge.

28. Januar 1887. Verbandwechsel. Wismuthcollodion. Patient kann Bewegungen anfangen und sich nach 14 Tagen wieder zeigen.

Digitized by Google

Wenn durch Fall auf Hand oder Ellenbogen ein junger Mensch eine forcirte Abduction oder Abduction mit Extension erlitten hat oder auf die Gegend des Epicondylus internus gefallen ist und sich den Epicondylus gebrochen hat, so muss man sich erinnern, dass das Ligamentum laterale internum an dem gebrochenen Epicondylus festsitzen bleibt und denselben in Folge seiner elastischen Spannung abwärts zieht. Man findet daher regelmässig den Epicondylus abwärts gerutscht in der Nähe der Gelenklinie innen, wo er anfangs als bewegliches Knochenstück fühlbar ist, später festwachsen kann.

Wo man also nach einem Trauma auf der inneren Gelenkseite einen beweglichen Höcker unterhalb der Stelle des normalen Epicondylus fühlt, wird die Diagnose nahe gelegt, und sicher gestellt durch die auffällige Veränderung an der Bruchstelle: Man fühlt sehr leicht die scharfe Kante der gebrochenen Basis des Epicondylus am inneren Umfang der Diaphyse. Ausnahmsweise schlüpft der Epicondylus in die Gelenkspalte hinein, wenn eine hochgradige Zerreissung der Gelenkkapsel vorhanden ist. Daneben ist das charakteristische Symptom einer abnormen Abductionsbewegung vorhanden, weil die Spannung des Ligamentum internum durch die Beweglichkeit seiner oberen Ansatzstelle aufgehoben ist.

In einem Falle begegnen wir der Angabe einer vorübergehenden Sensibilitätsstörung im Gebiete des N. ulnaris.

Von Bewegungsstörungen ist anzumerken eine leichte Behinderung activer Streckung, weil bei der Streckung die vordere Kapselwand und mit ihr das innere Seitenband gespannt wird und diese Spannung Schmerz erregt; im Gegensatz dazu lässt sich oft passiv (in Narkose) eine Hyperextension machen. Abgesehen davon sind alle Bewegungen völlig frei, sowohl passive wie active, was gegenüber der Mehrzahl der anderen Fracturen charakteristisch ist. Natürlich machen die Patienten die Bewegungen langsam und zögernd, aber passiv kann man Pro- und Supination ziemlich frei ausführen, ebenso vorsichtig eine sehr ergiebige Flexion machen.

Bezeichnend ist öfter eine sehr umschriebene Ekchymose an der Fracturstelle, nämlich bloss am inneren Umfang des Gelenkes, oft ist auch recht ausgedehnt auf- und abwärts auf der Innenfläche von Ober- und Vorderarm blutige Suffusion vorhanden. Regel ist eine recht erhebliche Schwellung des Gelenkes, nicht in allen Fällen, wohl aber in denen, welche gleichsam als Einleitung

Digitized by Google

zu einer Luxation zu Stande kommen. Die Schwellung ist in diesen Fällen nicht die Folge der Abreissung des Epicondylus internus an sich, sondern des Mitzerreissens der Kapselwand am inneren und vorderen Umfang. Daher Bluterguss und oft ziemlich pralle Schwellung mit Druckempfindlichkeit der Gelenkkapsel.

Dass die Fractura epicondyli interni gleichsam als erstes und einziges Zeichen einer nicht völlig gewordenen Luxatio cubiti posterior externa auftritt, betonen wir nochmals ganz besonders.

Dabei kann es sein, dass durch eine plötzliche Bewegung die Luxation sich selber reponirt hat, oder aber die Luxation kommt überhaupt nicht zu Stande, sondern es bleibt gleichsam bei der Einleitung, nämlich der Zerreissung des inneren Seitenbandes oder ihrem Analogon, der Abrissfractur des Epicondylus internus. Das Wichtige ist, dass bei forcirter Extension und Abduction als Ursache einer Fractur des Epicondylus internus die Kapsel innen und vorne ausgedehnt zerrissen sein kann, und wenn man in solchen Fällen nicht sorgfältig behandelt, so kann nachträglich noch eine Luxation eintreten und veralten. Wir haben diesen Fall in kurzer Zeit zwei Mal hintereinander gesehen, nämlich, dass ein Patient mit leicht erkennbarer Fractur des Epicondylus internus und wie gewöhnlich guter Bewegungsfähigkeit des Ellenbogens in Behandlung kam, und bei der Demonstration der abnormen Abductionsfähigkeit in Streckstellung in der Klinik sofort eine Luxatio cubiti posterior externa bekam, ohne dass irgend eine Gewalt angewandt wurde.

Bei dieser Fractur nützt kein Verband und keine Fixation von aussen etwas. Man kann den Epicondylus internus mittelst äusseren Druckes nicht in seine Lage zurückbringen. Wenn man die Fractur heilen will, so muss man incidiren und das Knochenstück annähen, natürlich unter Voraussetzung genauester Asepsis. Den Epicondylus einfach zu belassen, hat den Nachtheil, dass er später die Bewegung beeinträchtigen kann durch die Wucherungsvorgänge an der Rissstelle und dadurch, dass er als Fremdkörper Druck und Zerrungen macht. Da es sich auch hier gewöhnlich um junge Individuen handelt, so gelingt das Annähen mit starker Nadel ziemlich leicht, weil der Epicondylus noch wesentlich knorpelig ist.

Lässt sich — wenn der Patient erst nach einiger Zeit in Behandlung kommt, wo schon abnorme Verwachsungen im Be-

Digitized by Google

reich der Gelenklinie oder gegen den Rand der Ulna zu sich zu bilden Zeit hatten — der Epicondylus nicht mehr coaptiren und fixiren, so bleibt als beste Behandlung die Excision desselben, welche sich in veralteten Fällen ohne Eröffnung der Gelenkkapsel ausführen lässt. Bei beiden Behandlungsmethoden haben wir vollkommene Herstellung der Function gesehen. Ist die Operation nicht möglich, so wendet man am besten Massage an und lässt möglichst frühe bewegen, d. h. man macht gar keinen Versuch zur Fracturheilung, sondern sucht bloss die Gelenksteifigkeit zu verhüten. Doch muss man das Zustandekommen einer Luxation vermeiden. Immerhin wird in einzelnen Fällen bei nicht operativer Behandlung die Function später entschieden schlechter.

4. Fractura condyli interni humeri.

Diese Fractur ist unvergleichlich seltener als diejenige des Condylus externus, weil viel früher eine Verschmelzung zwischen Diaphyse und dem Knochenkern des Condylus internus eintritt, während die Knorpelfuge an der Basis des Epicondylus internus und vollends diejenige zwischen Diaphyse und Condylus externus viel länger bestehen bleibt. Es fragt sich aber, ob die Fractur des ganzen inneren Condylus überhaupt als isolirte Verletzung vorkommt. Präparate dieser Fractur in Combination mit der Fractur des Condylus externus haben wir in mehreren Operationsfällen zu Gesichte bekommen (als Y-Fractur). Aus älteren Präparaten kann man nichts schliessen, denn die Fractura supracondylica hat bei schlechter Heilung eine so starke Drehung des unteren Humerusendes medianwärts zur Folge, dass man leicht an isolirte Fractur des Condylus internus glauben kann.

Dass und wie experimentell eine isolirte Fractur des Condylus internus zu Stande gebracht werden kann, haben wir in Fig. 71 gezeigt. So hat sich auch in den wenigen Fällen, wo wir nichts Anderes annehmen zu können glaubten, als eine isolirte Fractur des Condylus internus, ein directer Fall auf den nach vorne gerichteten oder spitzwinkelig gebeugten Ellenbogen als das wirksame Trauma erwiesen. Auf diese Weise wird die Trochlea in ihrer ganzen Breite oder in ihrem medialen Theil hauptsächlich getroffen. In mehreren Fällen blieb es unsicher, ob nicht eine Fractura supra-

Digitized by Google

condylica vorlag ohne Abweichung nach vorne oder hinten mit blosser Adductionsstellung der mehr oder weniger eingekeilten Fragmente (vgl. Fig. 76). In andern Fällen schien eine T-Fractur oder eine Fractura diacondylica nicht ganz ausgeschlossen. Wir stellen die Hauptsymptome der Fractur zusammen, wollen aber vorher einige unserer Krankengeschichten mittheilen.

Beobachtung 27.

Fractura condyli interni humeri

durch Fall auf den gebeugten Ellenbogen, der nach vorne gehalten wurde.

Rauber, Joh., 13 Jahre alt.

Aufnahme am 13. December 1891.

Anamnese vom 13. December 1891. Patient wollte gestern Nachmittag auf der Strasse über ein Holzstück hinwegspringen; es glückte ihm nicht ganz und so fiel er denn auf der anderen Seite zu Boden, angeblich mit dem rechten Ellenbogen zuerst aufschlagend, den Arm in Winkelstellung gehalten und dann mit dem Körper vornüber fallend.

Patient war nicht bewusstlos, stund auf und ging nach Hause, Schmerzen im Ellenbogen verspürend; auch vermochte er den Arm nicht mehr zu strecken.

Ueber Nacht stellte sich eine zunehmende Schwellung ein, die Schmerzen dagegen nahmen eher ab.

Der consultirte Arzt sandte ihn, da die Pflege zu Hause eine sehr schwierige wäre, in's Spital.

Patient machte als Kind den Croup durch, war sonst gesund bis zum gegenwärtigen Unfalle. Gehustet hat et nie; in der Familie nichts Hereditäres.

Status vom 14. December 1891. Patient, ein gesund aussehender, aber etwas hagerer Bursche, zeigt starke Schwellung des rechten Armes von Mitte Oberarm bis Mitte Vorderarm.

Die Extremität wird sorgfältig unterstützt in Winkelstellung gehalten, bei ca. 130—140° Flexionsstellung.

Hautverfärbung von Blutaustritt ist nirgends deutlich sichtbar; nirgends sind Hautschürfungen oder Quetschung nachweislich.

Die Schwellung ist eine gleichmässige und lässt durchaus keine Contouren der das Ellenbogengelenk bildenden Knochen mehr erkennen. An dem Olekranon ist eine auffällig vorgetriebene, etwas geröthete Hautparthie mit exquisit weich elastischer Consistenz (Flüssigkeitsansammlung im Schleimbeutel). In der Tiefe dieser Parthie kommt man auf die Rückfläche des Olekranon, dessen Innenrand man verfolgen kann und

Digitized by Google

woran keine Fracturlinie zu erkennen ist; auch ist der Knochen nicht druckempfindlich. Nach dem Vorderarm zu ist die weiche Parthie begrenzt durch eine Einziehung gespannter Haut mit derb infiltrirter Unterlage.

Die Achse des Vorderarmes scheint bei Pronationsstellung nicht nach der Ellenbogenmitte, sondern etwas nach aussen von dieser zu gehen; auch ist nur in dieser Stellung die fast spitz vorspringende Olekranonparthie in die Augen fallend, während bei Supinationsstellung nichts Auffälliges ersichtlich ist.

Beugung und Streckung sind nur sehr beschränkt möglich und schmerzen sehr. Der Arm wird mit Vorliebe in einer Flexionsstellung von 135° unterstützt gehalten, während Patient nicht im Stande ist, den Arm in irgend einer Art frei in der Luft zu halten.

Die Rotation des Radius ist unbehindert, unschmerzhaft. Das Abtasten der einzelnen Knochenvorsprünge des Ellenbogengelenkes ist wegen der starken Schwellung fast unmöglich und musste zur genauen Untersuchung eine Narkose eingeleitet werden.

Der Epicondylus externus ist bei Palpation unschmerzhaft, man fühlt ihn nur unbestimmt durch die infiltrirten Weichtheile hindurch.

In der Gegend des Epicondylus internus ist bei genauem Zusehen eine leichte bläuliche Verfärbung der Weichtheile ersichtlich, sichere Contouren sind nicht durchzupalpiren, dagegen ist diese Parthie sehr druckempfindlich und bei leisester Berührung schmerzhaft. Auch bei allen activen wie passiven Bewegungsversuchen wird immer Schmerz der Rückfläche des Ellenbogens angegeben.

Weder exquisite falsche Beweglichkeit, noch deutliche Crepitation sind zu finden. Das Humero-Ulnar-Gelenk freilich scheint etwas mehr wie normale Excursionsmöglichkeit zu erlauben.

Die Distanz des Olekranon von den Epicondylenspitzen ist wegen der Infiltration nur unzuverlässig messbar.

Auffällig ist eine falsche Beweglichkeit des Vorderarms bei festgehaltenem Humerus; dessgleichen eine relativ leichte laterale Dislocation.

Klinische Vorstellung vom 15. December 1891. Nach der Anamnese fiel Patient auf den rechten Ellenbogen. Aetiologie ist hier im Sinne von Differentialdiagnose nicht zu gebrauchen. Diffuse, starke Schwellung auf Ober- und Unterarm übergreifend. Hand frei in ihren Bewegungen. Patient kann den Ellenbogen stark beugen, wenn man langsam macht und nachhilft. Dies stimmt nicht für Luxatio posterior, weil der Triceps, der schon gespannt ist, diese grosse Excursion nicht mehr gestattet. Streckung behindert; sie geht bei Luxatio posterior leicht, weil die Kapsel vorne zerrissen ist; man kann sogar überstrecken. Eine Beugung und Streckung wie hier stimmt nicht mit Luxation, schon wegen der Schmerzen. Rotation bei Patient ziemlich frei. Diese ist auch bei Luxatio posterior möglich, aber nur unter Schmerzen.

Auffallende abnorme seitliche Beweglichkeit; zugleich lässt sich der Vorder- gegen den Oberarm vor- und rückwärts bewegen. Epicondylus ex-

Digitized by Google

ternus deutlich zu fühlen. Man fühlt den Anfang einer Fracturlinie oberhalb des Epicondylus internus.

Epicondylus externus geht nicht mit. Rotation intact. Abnorme Abduction viel stärker wie Adduction.

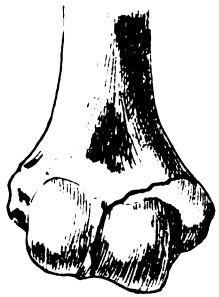

Fig. 86.

Fractura condyli interni humeri.

Fractur sicher in's Gelenk und zwar in die Trochlea; eine andere Möglichkeit wäre intraarticuläre Fractur. Dagegen spricht die Schwierigkeit der Adduction, also:

Absprengung des Condylus internus in's Gelenk im Sinne der Fig. 86.

Beobachtung 28.

Fractura condyli interni humeri.

Verband im rechten Winkel und in Supinationsstellung ergiebt gute Reposition bei gehöriger Extension am Vorderarm in der Richtung der Oberarmachse. Vorzüglich gute Heilung bezüglich Stellung der Fragmente und Function.

Rosina König, 10 Jahre alt.

Status vom 31. Januar 1889. Diffuse Schwellung und bläuliche Verfärbung an der Innenseite des rechten Ellenbogengelenkes.

Beugung im Gelenk bis 80°.

Streckung kann passiv bis 150° gemacht werden unter jeweiligem Dehnungsschmerz.

Rotation des Vorderarmes ziemlich frei. Alle Bewegungen sehr zögernd.

Heraufstossen der Hand gegen den Ellenbogen bei gebeugtem Vorderarm thut heftig weh.

Digitized by Google

Anpressen des Olekranon bei gebeugtem Vorderarm nach oben ebenfalls schmerzhaft.

Palpation. Im Bereich der Epicondylen keine falsche Beweglichkeit. Dagegen scheint das Olekranon etwas nach hinten zu stehen von der Ebene der Epicondylen.

Das Radiusköpfchen geht deutlich mit bei Rotationsbewegung.

Das Olekranon ist fest. In der Streckung geht das Olekranon nicht über die Linie der Epicondylen hinaus.

Seitliche Beweglichkeit besteht nach aussen hin, nach innen keine.

Fractura supracondylica, radii, olecrani sind ausgeschlossen. Es könnte noch sein eine Fractura diacondylica oder Absprengung eines einzigen Condylus. Streckung ist frei in Narkose.

Beugung ziemlich frei.

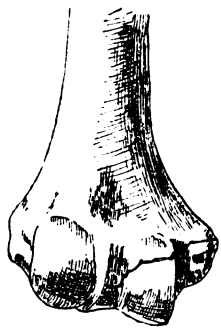

Fig. 87.

Fractura condyli interni.

Das Bild spricht für eine Fractura condyli interni, vielleicht auch eine Fractura diacondylica unterhalb der Epicondylen.

Auf der Innenseite fühlt man aber die Spitze eines Fragmentes und die Fracturlinie geht durch den Epicondylus internus.

Diagnose. Fractura condyli interni humeri.

Patient erhält einen Gypsverband bei rechtwinkelig gebeugtem Vorderarm in Supinationsstellung und wird in 3 Wochen wieder bestellt.

14. März 1889. Patient zeigt sich nach 6 Wochen, 3 Wochen nach Verbandabnahme wieder. Keinerlei Schmerzen. Am rechten Ellenbogengelenk keine Deformation zu sehen.

Ueber dem Epicondylus internus eine kleine circumscripte Verdickung am Humerus zu fühlen.

Streckung fast bis 180° möglich.

Beugung bis 58°.

Pronation und Supination ganz unbehindert. Der rechte Arm eine Spur magerer als links.

Digitized by Google

Beobachtung 29.

Fractura condyli interni humeri

mit starker Dislocation geheilt; starke Adductionsstellung des Arms und Schmerzen bei sehr guter Beweglichkeit des Ellenbogengelenkes.

Amélie Jeanprêtre, 11 Jahre alt.

Aufnahme am 12. December 1892.

Anamnese vom 12. December 1892. Patientin litt lange Zeit an schmerzhaften Drüsenschwellungen am Halse. Sonst war sie immer gesund.

Im Alter von 3 Jahren war das Kind auf den rechten Ellenbogen gefallen; weiss aber ausser dieser von seiner Mutter ihm gemachten Angabe nichts hierüber anzugeben. Eine Hinderung im Gebrauch des rechten Armes bestand nie. Derselbe hatte gewöhnliche Form und schmerzte nie.

Im letzten März stolperte das Kind auf der Strasse im schnellen Lauf und fiel auf die Spitze des rechten Ellenbogens. Sofort heftiger Schmerz; mässige Schwellung des Ellenbogengelenkes. Unmöglichkeit den Arm zu bewegen.

Das Gelenk wurde während 2 Monaten mittelst Salben und Massage behandelt. Die Schmerzen schwanden, die Schwellung nahm allmälig ganz ab.

Doch fiel dem Kinde die Veränderung im Aussehen des rechten Ellenbogens auf. Derselbe war von eckiger Gestalt. An beiden Seiten bemerkte es das Hervorstehen von Knochenkanten. Die Function des Armes war beträchtlich gestört. Das Kind konnte nur noch mühsam nähen, nur kurze Zeit und zitternd schreiben, schwere Gegenstände gar nicht oder nur unter heftigen Schmerzen im Ellenbogen heben.

Anfangs September traten, angeblich in Folge von einer Erkältung, wahrscheinlich aber in Folge von Ueberanstrengung, von neuem Schwellung des rechten Ellenbogengelenkes und Schmerzen ein bei den geringsten Bewegungen.

Der Arzt massirte. Schwellung schwand; Schmerzen blieben. Dieselben traten immer erst Abends auf, um über Nacht, wenn Patientin den Arm nicht gebraucht, wieder zu verschwinden.

Das Kind kann nicht mehr schreiben, nicht mehr nähen, jede anhaltende Bewegung des Armes verursacht heftige Schmerzen im Ellenbogen.

Seit Anfangs November Steigerung dieser Beschwerden. Da jede anhaltende Beschäftigung des rechten Armes schmerzt, trägt ihn Patientin beständig in der Schlinge. Zur Befreiung von ihren Schmerzen sucht Patientin hiesige Klinik auf.

Status vom 12. December 1892. Ziemlich guter Ernährungszustand.

Digitized by Google

Der rechte Arm leicht atrophisch. Am rechten Ellenbogengelenk ist ein Knochenvorsprung, entsprechend dem etwas verdickten aber nicht druckempfindlichen Epicondylus externus humeri, sichtbar.

Die Verbindungslinie der 2 Epicondylen und der Spitze des Olekranon stellt keine gerade, sondern eine von unten aussen nach innen oben abweichende Linie dar, indem die Olekranonspitze nach oben gerückt ist, der Epicondylus internus an normaler Stelle aber fehlt, sodass die mediale Kante der Incisura sigmoidea ulnae deutlich abtastbar ist, sammt Ansatz des M. triceps brachii.

Etwas nach oben und innen davon, an der medialen Humeruskante, ist eine leichte Vorragung fühlbar, welche dem hinaufgeschobenen Epicondylus internus humeri entsprechen dürfte. Diese Vorragung, sowie die angrenzende, leicht verdickte mediale Epiphysengegend des Humerus sind druckempfindlich.

Supination und Pronation leicht und in normalem Umfange möglich. Brachio-Radialgelenk intact. Adduction bis 30°, Beugung des Armes bis zum rechten Winkel möglich. Dann stösst man bei passivem Bewegungsversuch auf ein knöchernes Hinderniss. Streckung des Armes bis zur Geraden in normaler Weise möglich. Bei passiver Ueberstreckung rotirt der rechte Oberarm nach innen.

Klinische Vorstellung. 23. December 1892. Der Epicondylus externus und das Olekranon stehen weit auseinander. Das Capitulum radii ist in normaler Lage und Beziehung zum Epicondylus externus fühlbar. Der Epicondylus internus ist als beweglicher, derber Vorsprung auf der inneren und hinteren Humeruskante fühlbar. Daneben ist eine annähernd quer verlaufende Kante fühlbar.

Es ist eine Fractura condyli et epicondyli interni humeri mit Heilung unter Bildung einer Pseudarthrose. Die Ulna ist nach oben verschoben. Das abgebrochene Humerusfragment mit der Ulna etwas beweglich. Es spricht dafür auch anamnestisch der Fall auf die Spitze des Olekranon.

Die Function des Gelenkes ist beinahe normal. Nur die begleitenden Schmerzen bilden das hemmende Moment.

Die Indication der Therapie richtet sich auf Hebung der Schmerzen und Stellungsverbesserung des Armes.

Die Schmerzen könnten auf Schädigung eines Nerven, z. B. des N. ulnaris beruhen, doch fehlen ausstrahlende Schmerzen in der Hand, sodass dies nicht vorliegen kann.

Vielmehr sind die Schmerzen im Ellenbogen auf die Absprengung eines Knochenstückes zu beziehen.

Die Therapie besteht in Incision, Anfrischung der Fracturenden, Fixation bis zur völligen Consolidation. Doch ist eine gute Coaptation durch diese Operation kaum mehr zu erhoffen.

Es fragt sich, ob man nicht besser das bewegliche, schmerzende Fragment entfernt, event. eine extraarticuläre Keilexcision auf der lateralen Seite aus dem unteren Humerusende zur Correction der Stellung macht.

Digitized by Google

Operationsbericht vom 23. December 1892. Chloroform-Narkose. Zuerst Längsschnitt, circa 5 cm lang über das Olekranon hinweg durch Haut und Unterhaut. Eröffnung des Gelenkes radialwärts vom Ulnaris. Sofort bekommt man die Gelenkfläche der abgebrochenen Fractur zu Gesicht; es zeigt sich aber, dass dieses Stück nicht beweglich ist, wie angenommen wurde, sondern mit dem Humerus feste Verbindung zeigt. Es wird daher auf dem lateralen (radialen) Rand des Humerus oberhalb des Gelenk ein 5 cm langer Längsschnitt gemacht, das Periost durchtrennt und zurück gehebelt. Hierauf wird mit Meissel und Hammer ein Keil von circa 30° mit äusserer Basis heraus genommen. Die innere Humerusknochenwand wird eingebrochen. Der Arm kommt so in schöne Stellung, sowohl bei Streckung wie Beugung. Endlich Spülung beider Wunden, Drainage, fortlaufende Hautnaht. Jodoformgazeverband. Arm sofort in verticaler Suspension fixirt.

Die Symptome der Fractura condyli interni

sind folgende: Die Schwellung und gelegentlich die Verfärbung sind auf der medialen Seite, ebenso die stärkste Druckempfindlichkeit, aber öfter ist das Gelenk und die Umgebung angeschwollen. Während bei der Fractura condyli externi eine abnorme Stellungsabweichung besteht und sich erzielen lässt im Sinne der Adduction, findet sich hier eine falsche Seitenbeweglichkeit ausgesprochener Art im Sinne der Abduction; dagegen findet man bei der Inspection den Arm keinen nach aussen offenen Winkel bildend, weil die Schwere die Stellung im Sinne der Geradestreckung beeinflusst; aber passiv kann man sich überzeugen, dass eine abnorme Abduction möglich ist. Was diese Fractur sonst unterscheidet von der Fractura condyli externi, ist die grössere Schmerzhaftigkeit beim Anpressen des Vorderarms gegen den Oberarm in Streck- und Beugestellung, weil man beim Heraufstossen eine grössere Gelenkfläche (Ulna) an die Trochlea stösst. Dabei verschiebt sich das Fragment nach oben, was bei der Fractura condyli externi nicht der Fall ist. Die Rotationsbewegungen sind frei. Dagegen sind Streckung und Beugung nicht so frei wie bei der Fractur des Condylus externus, weil die Streckung und Beugung zwischen Trochlea und Ulna wesentlich geschieht und daher schmerzhafter ist, als wenn der Condylus externus abgebrochen ist. Noch ein Symptom, das Erwähnung verdient und das wir bei der Fractura condyli externi nicht in dem Maasse haben, ist die leichtere Ueber-

Digitized by Google

streckbarkeit, indem der Condylus internus mit der Kapsel nach hinten gezogen wird.

Entscheidend ist der Nachweis einmal der falschen Beweglichkeit des Condylus internus, event. mit Crepitation und Fühlbarkeit einer Fracturspalte oberhalb des Epicondylus internus auslaufend oder durch diesen hindurch.

Meistens findet man das Olekranon etwas ferner gerückt vom Epicondylus externus, weil es dem verschobenen Condylus internus folgt; zugleich ist das obere Ulnarende etwas gedreht.

Wichtig für die Diagnose ist die Aetiologie: Fall auf die Spitze des flectirten Ellenbogens.

Die **Therapie** ergiebt gute Resultate, wenn die Diagnose gemacht wird. Durch Zug in der Achse des Oberarmes kann bei flectirtem Ellenbogengelenk und in Supinationsstellung desselben die Reposition am besten gemacht werden. Sie wird durch einen Gypsverband (der ziehende Bindenzügel wird mit eingegypst) oder durch permanenten Zug so lange fixirt, bis Consolidation eingetreten ist. Nach 2—3 Wochen ist es gerathen, mit Bewegungen zu beginnen.

5. Die T- und Y-Fractur des unteren Humerusendes.

Die multiplen Fracturen am unteren Humerusende sind in der Regel, wie bei der Aetiologie hervorgehoben, die Folge stärkerer Gewalten, indem z. B. ein Individuum aus grösserer Höhe herunter fällt, meist auf den Ellenbogen direct. Es kommen dann nicht bloss T- und Y-Fracturen zu Stande, sondern auch anscheinend unregelmässige Fracturen. Indess setzen sich dieselben in der Regel zusammen aus einigen der geschilderten bekannten Fracturen: Die Y-Fractur (vergl. Fig. 88 und 89) setzt sich in der Mehrzahl der Fälle zusammen aus einer Fractura condyli interni und externi. Sie kann aber auch einen Antheil der Fractura supracondylica einschliessen und ist dann halb T- halb Y-Fractur. Die reine T-Fractur haben wir als Fractura diacondylica gesehen mit senkrechtem Schenkel. Dabei kommen gleichzeitig isolirte Fracturen des Epicondylus internus und externus vor, wie wir bei *Lücke* einen Fall sahen, der complicirt war und welchen Fig. 88 darstellt.

Die grössere Gewalt erklärt es, warum die Mehrzahl dieser Fälle mit Hautwunde complicirt ist. Wir haben

Digitized by Google

nicht weniger als 5 Mal complicirte **Y**- und **T**-Fractur gesehen. Ferner ist es bezüglich Aetiologie bemerkenswerth, dass in unseren Fällen die Erwachsenen unter den Verletzten vorwiegen; es bedarf hier keiner Disposition; die äussere Gewalt ist maassgebend.

Den Behauptungen zum Trotz, dass diese seltene (sie ist häufiger als die Fractura condyli interni) Fracturform zu denjenigen gehört, „dont on ne fait pas le diagnostic", lässt sich dieselbe diagnosticiren, wenn man die charakteristischen Symptome der Fractura condyli externi und der Fractura supracondylica combinirt findet. Wie bei der Fractura supracondylica besteht auch hier Abweichung des unteren Fragmentes sammt dem Vorderarm nach hinten oder vorne und zwar ist letzteres häufiger, weil ein Stoss

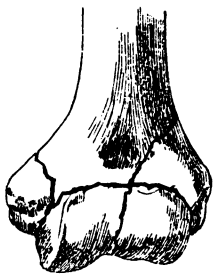

Fig. 88.

T-Fractur (eigentlich + -Fractur) des unteren Humerusendes, zusammengesetzt aus einer Fractura diacondylica, Fractura condyli externi und Fractura epicondyli interni.

auf den gebeugten Ellenbogen häufigere Ursache der Fractur ist. Wie bei der für die Fractura supracondylica geschilderten Flexionsfractur verläuft die Bruchebene von oben vorne nach unten hinten (vergl. Fig. 90), das obere Fragment tritt rückwärts und weil dasselbe scharfkantig und die Gewalt des Falles eine bedeutende ist, so durchtrennt das Fragment den Triceps und fährt sogar durch die Haut hindurch, wie in allen unseren Fällen. Dabei bricht die Spitze des Fragmentes gelegentlich ab und bei einzelnen Fällen, wo die Perforation kleiner ist, wird die eingehackte Haut eingezogen, ähnlich wie bei der Fractura pertubercularis capitis humeri beschrieben.

Im Uebrigen wird man sich am besten klar über das Vorhandensein einer **T**-Fractur, wenn man zunächst methodisch auf

Digitized by Google

Fractura supracondylica untersucht. Die Erscheinungen derselben und zwar in Form der geschilderten Flexionsfractur bezüglich Functionsstörung, Schmerz und Schwellung und falscher Beweglichkeit finden sich hier in exquisiter Weise vor: Die Behinderung der activen Bewegungen ist eine vollständige, die Schwellung stark, die Crepitation deutlicher als bei einfacher supracondylärer Fractur, endlich auch die falsche Beweglichkeit nach beiden Seiten und im Sinne der Ueberstreckung sehr ausgesprochen. Nur die spontanen Schmerzen sind im Verhältniss nicht stärker, aber werden durch jede Art Anpressen und Bewegung hervorgerufen.

Hat man so die Symptome der Fractura supracondylica in auffälliger Prägnanz festgestellt, so kommt als charakteristisches Symptom die Beweglichkeit des Condylus externus gegen den internus hinzu. Wenn man die beiden, stets leicht fühlbaren Epicondylen mit der Hand anfasst, so kann man sie verschieben gegen die Diaphyse und im Momente, wo man die Epicondylen anpackt, um die Beweglichkeit gegen die Diaphyse zu prüfen, fällt einem die Zusammendrückbarkeit derselben auf. Fasst man aber jeden Epicondylus für sich an, so erkennt man, dass man denselben sammt dem Condylus gegen den anderen nach vorne und hinten bewegen kann. Letzteres ist das maassgebende Symptom für diese Fractur. Es bedarf dieser speciellen Untersuchung, um nicht bei der Diagnose einer Fractura supracondylica stehen zu bleiben, sondern auch die Längstrennung festzustellen. Auf dieselbe macht noch aufmerksam der Umstand, dass das Zusammenpressen des einen Condylus gegen den anderen von beiden Seiten schmerzhaft ist, was bei blosser Fractura supracondylica nicht der Fall ist.

Die Behandlung ist schwierig, weil man es mit zwei beweglichen Gelenkfragmenten zu thun hat. Eine Einwirkung auf die Stellung der Fragmente durch Pronation oder Supination ist hier nicht möglich, weil der andere Condylus keinen Halt bietet und weil die Bewegung und Stellung, welche für den einen gut ist, für den anderen schädlich ist. So bleibt nichts Anderes übrig, als einfach einen Zug-Verband zu machen. Es ist für den einzelnen Fall festzustellen, ob es besser ist, den Arm in Streckstellung anzuziehen oder bei rechtwinkeliger Beugung. Wo die Stellung des Fragmentes nicht sicher herauszufühlen ist, ist der Zug in Streckstellung der beste, indem der Vorderarm einfach mittelst Gewicht senkrecht emporgezogen wird; dabei sind starke Gewichte voraus-

Digitized by Google

gesetzt. Im Ganzen ist die für die Fractura supracondylica geschilderte Methode mit dreifachem Zug in rechtwinkeliger Stellung zweckmässig mit Einschluss der Vorschrift, am oberen Ende des Vorderarmes nicht bloss in der Richtung des Oberarmes, sondern zugleich so zu ziehen, dass die Gelenkfragmente nicht medianwärts sinken durch das Gewicht des Vorderarmes, d. h. in einer senkrecht nach der Diele aufwärts gerichteten Stellung des Oberarmes.

Der Umstand, dass es sich meistens um complicirte Fracturen handelt und dass wir es mit Leuten von eher vorgerücktem Alter zu thun haben, beeinflusst die Behandlung des einzelnen Falles ebenfalls. Wir haben alle Methoden durchgeführt: Bei einem 47-jährigen Manne, welcher sich, in betrunkenem Zustande aus dem Fenster fallend, die Fractur zugezogen hatte, ergab die einfache Fixation binnen 4 Wochen solide Heilung, allein die Bewegungsbeschränkung war eine sehr hochgradige, so lange wir den Patienten beobachten konnten. Der Umstand, dass zugleich eine Infection der Wunde eintreten kann und dass Leute höheren Alters betroffen sein können, wird in der Regel Steifigkeit höheren Grades als Endresultat einfacher Fracturbehandlung in Aussicht nehmen lassen müssen; allerdings bei Extensionsbehandlung mittelst Gewichten weniger als bei fixirendem Verband.

Es fragt sich daher, ob diese Steifigkeit nicht durch Operation besser und sicherer zu vermeiden sei. In einem Falle haben wir die beiden Condylen durch Excision entfernt. Die neue Gelenkverbindung wurde sehr beweglich, behielt aber den Charakter eines Schlottergelenks bei mit seiner relativen Kraftlosigkeit für Bewegungsversuche bei grösserem Widerstand. Am besten sind wir gefahren mit einer partiellen Resection: Wir haben schon an anderer Stelle hervorgehoben, dass die Entfernung des gebrochenen Condylus externus ohne wesentlichen Schaden für die Gelenkfunction ausgeführt werden kann, indem zur Winkelbewegung die Trochlea genügt und zur Drehbewegung die normale Verbindung vom Radius und Ulna ausreichend ist. Eine Resection des Condylus externus verhütet aber einen in die Gelenkfläche hineinreichenden Callus und eine schlechte Heilung der Fragmente im Bereich des Gelenkes, und vereinfacht die Fracturheilung wesentlich. Es scheint uns also für Fälle, wo auf die Erhaltung ergiebiger Gelenkbewegungen bei guter Festigkeit des Gelenkes

Digitized by Google

Werth gelegt wird, die Resection des einen Fragmentes und zwar stets des lateralen Condylus das beste Resultat zu versprechen.

Wir reihen als Belege zwei unserer Beobachtungen hier an:

Beobachtung 30.

Y-Fractur des unteren Humerusendes

mit Längsbruch der Diaphyse combinirt. Ursache: Fall auf den gebeugten Ellenbogen mit grosser Gewalt. Diagnose exact gestellt aus der seitlichen Beweglichkeit der Epicondylen gegen die Diaphyse und aus der Zusammendrückbarkeit der Epicondylen sammt Condylen gegen einander. Der Condylus externus wird excidirt. Die starke Zertrümmerung der Spongiosa zeigt an, dass die Diaphyse mit Gewalt gegen das Olekranon angestossen und sich hier gespalten hat, daher reicht der Spalt noch viel weiter aufwärts, vielleicht secundär bei fortwirkender Gewalt.

Soltermann, Elise, Hausirerin, 68 Jahre alt.

Anamnese vom 9. Januar 1895. Die 68-jährige Patientin war heute Mittag auf einer fast 2 Meter hohen Holztreppe mit Waschen beschäftigt. Sie verlor bei der Arbeit das Gleichgewicht und stürzte kopfüber die Treppe hinunter. Sie hielt dabei den rechten Arm gebeugt im Ellenbogengelenk vor den Kopf und traf so mit dem Ellenbogen in die Ecke zwischen den Treppenpfosten und Seitenbalken der Treppe auf. Sie war sofort ausser Stande, den rechten Arm zu bewegen, derselbe hing zunächst schlaff herab; ob sie denselben im Ellenbogengelenk activ beugen konnte, weiss sie nicht. Nachbarsleute zogen ihr den Kleiderärmel ab und brachten die Patientin, als sie einen Knochen durch die Haut hervorstehen sahen, sofort zum Arzte. Dieser legte einen antiseptischen Verband an, fixirte den Arm auf einer rechtwinkeligen Schiene und brachte die Patientin am Nachmittag in die chirurgische Klinik.

Patientin ist eine für ihr Alter sehr rüstige Person. Panniculus adiposus sehr stark entwickelt, Muskel- und Knochenbau kräftig. Gesichtsfarbe gesund. Herz nicht vergrössert. Herztöne rein und kräftig. Spitzenstoss gut zu fühlen. Puls kräftig und regelmässig. Arterienwand etwas derb. Lungen: Hier und da kleine feuchte Ronchi, sonst normal. Im Urin nichts Pathologisches.

Geistig ist Patientin, auch nach Aussage des Arztes, nicht ganz normal.

Status. Spontane Schmerzen in Ruhe nur gering.

Verhalten der vorbeiziehenden Nerven: Die Finger machen alle Bewegungen. Die Sensibilität ist in allen Gebieten völlig erhalten.

Digitized by Google

Verhalten der vorbeiziehenden Gefässe: Puls an der Radialis deutlich fühlbar.

Lage und Stellung der afficirten Extremität: Der Arm ist auf einer rechtwinkeligen Pappschiene fixirt.

Verhalten der Haut über der Fracturstelle: Keine Verfärbung der Haut. Etwa $1\frac{1}{2}$ cm oberhalb der Spitze des Ellenbogens ist die Haut perforirt und circa $\frac{1}{2}$ cm tief trichterförmig eingezogen. Im Grunde des Trichters ragt ein Knochensplitter von 3 mm vor.

Schwellung nur gering am Oberarm. Vorderarm ganz normal.

Verhalten der anstossenden Gelenke: Die Fractur geht deutlich in das Ellenbogengelenk hinein.

Active Bewegungen werden nicht mehr gemacht im Ellenbogengelenk.

Passive Bewegungen: Oberhalb der Condylen deutliche Beweglichkeit ad latus. Dabei sind die Condylen auch unter sich verschieblich.

Crepitation sehr ausgesprochen.

Palpation: Bei der Untersuchung des Ellenbogengelenkes fühlt man zunächst oberhalb der beiden Condylen eine abnorme Beweglichkeit. Man kann das untere Fragment nach vorn, hinten und seitlich gegen das obere verschieben.

Die Condylen sind gegen einander ebenfalls beweglich. Aus der Art der Reibung auf einander darf man auf mehrere Splitter schliessen. Das aus der Wunde hervorstehende Knochenstück gehört dem oberen Fragment an als frei beweglicher Splitter.

Das Radiusköpfchen ist normal beweglich, an seinem Platze; die Ulna ist unverletzt. Ob das obere Fragment nach vorn oder hinten abgewichen ist, lässt sich vorläufig nicht entscheiden bei dem starken Fettpolster und der Schwellung.

Die Schmerzen bei passiven Bewegungen sind auffallend gering.

Klinische Vorstellung vom 10. Januar 1895. Patient ist auf den Ellenbogen gefallen; man beobachtete, dass der Knochen durch die Haut hindurch gefahren war. Am linken Ellenbogen ein charakteristisches Bild: Schwellung; dabei die Haut über dem Olekranon gegen die Fracturstelle hineingezogen — das spricht für eine Durchstechungsfractur.

Patientin wird narkotisirt. Wenn man die Epicondylen in die Hand nimmt und die Humerusdiaphyse fixirt, so kann man die ersteren resp. das untere Ende des Humerus gegen das obere bewegen. Radiusköpfchen nicht deutlich zu fühlen, Bewegung desselben aber vollkommen frei. Bei jener abnormen Beweglichkeit ist die Diagnose zunächst sicher auf eine Fractur über den Condylen. Es frägt sich, ob noch eine Längsfractur hinzugekommen ist, ob man die beiden Condylen gegen einander verschieben und bewegen kann. Dieses ist der Fall. Es handelt sich also um eine T-Fractur. Es scheint noch ein Knochenstück abgesprengt zu sein.

Die T-Fracturen sind für die Heilung prognostisch sehr schlecht und wir denken das Gelenk zu eröffnen, um nachzusehen und die Fragmente event. zu fixiren.

Digitized by Google

Operation. 10. Januar 1895. Bromaethyl-Aether-Narkose.

Schnitt von der durchspiessten Stelle nach aussen etwa 3 cm lang. Der eingehende Finger fühlt ein freies Knochenstück, das entfernt wird. Es erweist sich als dem Humerusschaft angehörig, ist 2,5 cm lang und gut 1 cm breit. Das Interstitium zwischen äusserem Tricepsrande und Extensoren ist in der Länge von etwa 2 cm aufgerissen. Dort wird eingegangen. Um Einsicht zu gewinnen, muss der Triceps vom Olekranon, das ganz intact ist, losgelöst werden. Man stösst auf den Condylus externus und fühlt deutlich, dass oberhalb desselben eine Fractur quer in's Gelenk geht. Die Muskeln werden subperiostal abgetrennt und der Condylus mit Haken gefasst. Er ist jetzt frei beweglich und lässt sich

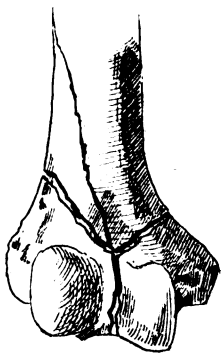

Fig. 89.

Y-Fractur des Ellenbogens mit Durchstechung der Haut hinten durch das obere Fragment. Diagnose durch Incision verificirt. Resection des Condylus externus, um die Bewegungen des Radiuskopfes frei zu halten, mit gutem Resultat.

herauswälzen und excidiren. Man sieht, dass die senkrechte Fracturlinie durch die Trochlea geht und ein Schrägspalt über den inneren Epicondylus herüber zum Innenrand des Humerus geht.

Nun fühlt man nach Entfernung eines weiteren, unregelmässigen, 2 cm langen schmalen Schaftsplitters, dass der Humerusschaft weit hinauf durch einen Längsbruch gespalten ist. Einige kleinere Knochensplitter können noch mit der Sequesterzange entfernt werden.

Da offenbar eine Zerschmetterung des unteren Humerusendes vorliegt, und eine Resection aller Theile ein Schlottergelenk zur Folge hätte, wird von einer solchen Abstand genommen und nach Sublimatspülung bloss die Haut genäht durch Knopfnähte. Jodoformgaze. Aseptischer Verband. Gypsverband in Beugestellung mit Zug an der Hand horizontal und am Vorderarm nach abwärts in der Richtung des Oberarmes und etwas nach oben.

Radius und Ulna mit Olekranon waren vollkommen intact.

Digitized by Google

10. Januar 1895. Abends, Temp. 37,2°. Puls 104. Hand nicht geschwollen. Sensibilität in derselben völlig erhalten. Patientin ist ausser einem Druckgefühl ohne alle Klagen.

Völlig reactionsloser Verlauf.

Patientin wird in dem ersten gefensterten Gypsverband nach Hause entlassen. Wunde völlig verheilt. Nähte liegen noch in reactionsloser Umgebung.

22. Februar 1895. Patientin wird wieder aufgenommen. Der Gypsverband wird entfernt. Der Arm lässt sich sofort ohne besondere Schmerzen circa 30° beugen und strecken. Pronation vollständig. Supination bis 90°. Die Nähte werden entfernt. Dieselben sind bis auf eine Naht absolut trocken und reactionslos.

Der Arm wird täglich massirt und activ und passiv bewegt.

3. März 1895. Patientin wird entlassen.

Patientin kann den Arm auf energisches Zureden ohne Schmerzen von 60°—120° bewegen. Sie kann die Hand an den Kopf bringen. Pronation vollständig. Supination bis circa 110°. Patientin ist aber zu beschränkt und zu ängstlich, den Arm zu üben. Sie hält ihn tagsüber unbeweglich oder bewegt ihn nur im Schultergelenk.

Nachstatus vom 12. Juli 1895. Patientin bewegt das linke Ellenbogengelenk activ ganz ordentlich und schmerzlos, ziemlich kräftig.

Extension activ 127°, passiv 155°.

Flexion activ 76°, passiv 50°.

Pronation und Supination activ 160°, ganz frei.

An der Aussenseite des Gelenkes eine bogenförmige, lineäre Narbe. Gelenk nicht geschwollen. Stellung des Vorderarmes eine vollkommen gute. Configuration des Gelenkes eine beinahe normale.

Beobachtung 31.

Fractura complicata humeri in Y-Form.

Resectio partialis cubiti mit Entfernung der beiden Fragmente, die circa 6 cm hoch sind. Vorderarmknochen intact. Triceps war bis auf einige Fasern am Olekranon quer durchrissen, offenbar durch das scharfe obere Fragment. Ueber dem Olekranon eine Risswunde der Haut.

Portner, Christian, 46 Jahre alt.

Aufnahme am 24. December 1885.

Patient fiel gestern Nachmittag circa 3 m vom Heuboden in die Tenne hinunter auf den rechten Ellenbogen und die rechte Schulter, und soll bei einer Drehung auf die linke Seite des Kopfes aufgeschlagen haben. Gerade nachher konnte er den rechten Arm im Ellenbogen nicht mehr bewegen und blutete stark aus einer Wunde an demselben. Er soll für

Digitized by Google

einige Momente bewusstlos gewesen sein, blutete nicht aus den Ohren, noch aus Nase oder Mund. Ein herbeigerufener Arzt spritzte die Wunde aus und entfernte mehrere Knochensplitter aus derselben, legte einen Nothverband an. Patient konnte in der letzten Nacht gar nicht schlafen wegen Schmerzen im Ellenbogen. Stuhl und Urin in Ordnung.

Anno 1878 hatte Patient Lungenentzündung, weiss aber nicht mehr, auf welcher Seite. Anno 1874 hatte er Knochenfrass im fünften Finger der rechten Hand.

Der Vater starb wahrscheinlich an Lungenphthisis, als Patient etwa 6 Monate zählte. Die Mutter starb an Gliedersucht.

Status vom 24. December 1895. Der rechte Ellenbogen, Oberarm und Schulter sind stark geschwollen. Ueber dem Olekranon findet sich eine gerissene, einen Winkel bildende Wunde von circa 4 cm Länge. Patient kann das Ellenbogengelenk activ nicht bewegen. Bei passiver Bewegung findet man sehr starke Crepitation gerade oberhalb der beiden Condylen

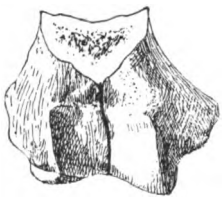

Fig. 90.

Y-Fractur des untern Humerusendes. Humerus von hinten gezeichnet. Der schräg nach hinten abfallende Verlauf der Bruchfläche ist deutlich.

des Humerus, dieselben sind abnorm beweglich; man findet eine Fracturlinie oberhalb derselben durch die ganze Dicke des Knochens, und eine zweite senkrecht auf die erste in das Ellenbogengelenk: Typische Y-Fractur. Am Radius und Ulna ist nichts Abnormes zu constatiren.

Auf dem Akromion starker blaurother Fleck. Die Bewegung im Schultergelenk ist normal. Aus der Wunde am Ellenbogen werden einzelne kleine Knochensplitter entfernt. Von derselben aus ist die Fractur in's Gelenk gut zu constatiren.

Es wird sofort die **Operation** ausgeführt.

Von der Wunde am Ellenbogen aus wird ein Z-Schnitt geführt: Man stösst auf die fracturirten Condylen, dieselben werden frei präparirt und herausgenommen, die scharfen Ränder am fracturirten Ende des Humerus mit Knochenscheere abgekneift.

3 Drains, darüber fortlaufende Naht mit in Jodoformpulver eingeriebener Seide.

Lagerung auf Resectionsschiene mit Gypsverband.

Guter Verlauf.

Digitized by Google

Nachstatus. 16. Februar 1887. Kann Landarbeit verrichten, aber nicht auf dem Beruf (Schuster) arbeiten. Die feinen Bewegungen können nicht gemacht werden, weil Patient zittert. Auch grosse Kraftanstrengung geht nicht ohne starke Ermüdung mit Ausnahme des Hebens von Lasten, das ohne alle Beschwerden möglich ist.

Hand und Finger können frei bewegt und gebraucht werden. Der Händedruck ist etwas schwächer als links.

Flexion im Ellenbogen: 70° mit wenig Kraft.

Extension: 170°.

Rotation: 90°.

Ellenbogen vernarbt und schmerzlos.

Patient ist sonst ganz wohl.

	(Krank)		
Umfang des Oberarmes	rechts =	$22^1/_3$	links = 27
„ „ Vorderarmes	rechts =	22	links = 25
Länge des Armes:	rechts =	47	links = 52
Akrom. proc. styl. ulnae	rechts =		links =

Beschreibung des Gelenkes. Die Gelenk-Verbindungen sind ziemlich schlaff. Man kann den Vorderarm gegen den Oberarm hin und her bewegen. Actives Krümmen und Strecken geht aber in einer einzigen Ebene ziemlich gut.

Der Vorderarm ist nach hinten und aussen subluxirt. In der Ellenbeuge fühlt man nach innen und vorne die konisch zulaufende Gelenkfläche des Oberarmes. Dieselbe ist sehr schmal, offenbar hat sich wenig oder kein periostaler Knochen neu gebildet. Olekranon und Radiusköpfchen deutlich zu fühlen, nicht mit einander verwachsen. An Stelle der Kapsel fühlt man stramme Züge, welche die Gelenkenden miteinander verbinden. Achselumfang rechts = 35, links = 39.

Nachstatus vom 3. December 1889. Patient kann Beugung und Streckung im Ellenbogen gut machen, aber es besteht ein Schlottergelenk.

4. December 1869. Ein kleiner Schleimbeutel innen vorn am Proc. cubitalis wird punctirt; es entleert sich hellgelbe Flüssigkeit. Compressivverband.

15. December. Da Patient keine Schmerzen mehr hatte, wurde von einer Auskratzung oder Exstirpation des Schleimbeutels, wie beabsichtigt war, abgesehen.

Patient verlässt das Spital.

6. Fractura diacondylica humeri.

Die Fractura diacondylica geht durch die Condylen hindurch in der Weise, dass die Fracturlinie unterhalb der Epicondylen verläuft, entlang dem Knorpelrand. Die Fracturlinie hat wie bei der Fractura supracondylica einen wesentlich queren Verlauf. In unseren Ex-

Digitized by Google

perimenten haben wir gezeigt, dass die Fractur wesentlich durch Compression des Humerus in der Richtung seiner Achse (vergl. Fig. 66 und 67), d. h. durch einen Druck und Stoss direct von unten her zu Stande kommt, sodass das Gelenkfragment abgedrückt wird. (Fall auf den Ellenbogen.) Dieses Abbiegen durch directen Druck kann auch durch Spannung der vorderen Kapselwand bewirkt werden bei Rückwärtsbewegung des Vorderarmes (Fall auf die Hand) und setzt eine verminderte Resistenz voraus. Wir haben sie desshalb am Lebenden, hauptsächlich bei jungen Kindern, im 2., 3. und 5. Jahre gesehen, wo die Verschmelzung der Knochenkerne der Trochlea und Diaphyse noch nicht eingetreten ist. Fall auf Ellenbogen oder auf die Hand kann Ursache sein.

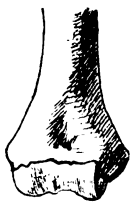

Fig. 91.

Fractura diacondylica humeri bei einem 11-jährigen Knaben durch Fall auf die Hand. Gleichzeitige Fractur am unteren Radiusende.

Besonders gut illustrirt eine unserer Beobachtungen bei einem 11-jährigen Knaben die Art und Weise des Zustandekommens, weil bei diesem nach Fall auf die Hand eine doppelte Radiusfractur gleichzeitig eingetreten war. Die Radiusfractur bedingte, dass der Stoss gegen das untere Humerusende sich auf beide Vorderarmknochen vertheilte und nicht bloss auf den Condylus externus einwirkte durch den Radius hindurch.

Die Fractura diacondylica kann sich auch combiniren mit Fractur der Epicondylen, sowohl des internus als externus (vergl. Fig. 66 und 67) als auch beider zugleich (vergl. Fig. 88 nach Beobachtung am Lebenden). Endlich, wie die gleiche Figur 88 zeigt, kann sie auch als T-Fractur (nicht als Y-Fractur wie die supracondylica) vorkommen. Als reine Form ist sie die einzige rein intracapsuläre Fractur des unteren Humerusendes. Sobald die Epicondylen mit abgebrochen sind, so liegt ein Antheil extracapsulär.

Digitized by Google

Dass die Diagnose der Fractura diacondylica als intracapsulär gelegener Verletzung besondere Schwierigkeiten haben muss, ist von vorneherein anzunehmen: Die **Symptome** sind zunächst diejenigen einer Gelenkcontusion mit Schmerzen und gestörter Function, Schwellung, Bluterguss in die Gelenkhöhle, Schmerzhaftigkeit bei Druck und bei passiven Bewegungen. Das Gelenk wird steif gehalten, active Bewegungen gar nicht gemacht. Der Umstand, dass es sich um Compressions- und nicht um Biegungsfractur handelt, bedingt, dass die Dislocation keine so bedeutende ist, wie bei der Mehrzahl der Fälle von Fractura supracondylica, abgesehen davon, dass die Kapsel eine erhebliche Abweichung des unteren Fragmentes verhindert.

Wie soll man nun dazu kommen, sagen zu können, es liegt eine Fractura diacondylica vor und nicht eine blosse Distorsion? Die Erscheinungen in 5 eigenen Fällen waren folgende: Zunächst bestehen Unterschiede gegenüber der Distorsion bezüglich der Bewegungen. Die Bewegungsstörung ist nicht so gleichmässig wie bei der Distorsion. Bei der Distorsion kann man gewöhnlich geringe Bewegungen ohne Schmerz ausführen. Bei der Fractur ist in den gewöhnlichen Fällen die Streckung freier als die Beugung, weil beim Beugen die Trochlea stärker an das obere Fragment angepresst wird, als bei der Streckung und dieses Anpressen Schmerz erzeugt.

Was aber schon viel wichtiger ist für die Diagnose auf Fractur ist zwar ein gewöhnliches Fracturzeichen, aber hier besonders werthvoll, weil es der Distorsion nicht zukommt, nämlich der Stossschmerz bei Heraufstossen des Vorderarmes gegen den Oberarm und zwar in gestreckter sowohl als gebeugter Stellung. Das kräftige Anpressen des Vorderarmes ohne irgend eine Bewegung ist sehr schmerzhaft. Bei der Distorsion wird durch Stoss von unten kein Schmerz verursacht. Das wichtigste Zeichen ist eine falsche Beweglichkeit nach zwei Richtungen: Einmal eine exquisite Verschieblichkeit des oberen Endes der Vorderarmknochen in Beugung gegen den an den Epicondylen gefassten Oberarm nach beiden Seiten. Dabei kann ein Knacken oder Crepitation als bedeutungsvoller Anhaltspunkt fühlbar werden. Andererseits kann falsche Beweglichkeit bestehen in der Richtung von vorne nach hinten, wenn man bei fixirtem Oberarm den Vorderarm vor- und rückwärts schiebt. Auch dabei knackt es gelegentlich. Trotz des

Digitized by Google

Erhaltenseins der Seiten-Bänder ist ein gewisser Grad von Ab- und Adduction im Gelenk möglich, weil der knöcherne Widerstand für die Seitenbewegung theilweise weggefallen ist. Endlich erscheint das Olekranon etwas emporgerückt gegen die Verbindungslinie der Epicondylen in Beugestellung. Es ist wünschenswerth, dass man sich in Narkose durch genaue Palpation, zumal auf der Rückfläche unterhalb des Epicondylus lateralis überzeugt, ob man die Kanten der Fracturlinie fühlt.

Was die **Behandlung** betrifft, so bedenke man, dass man es mit ganz jungen Kindern zu thun hat, wo die Anlegung von fixen Verbänden recht schwierig ist. Dann ist zu berücksichtigen, dass auf das untere Fragment mit dem Verband keine directe Einwirkung ausgeübt werden kann. Letztere beruht ganz allein auf dem Druck, den wir vermittelst der Gelenkkapsel ausüben können. Bei Flexionsfractur soll durch die gespannte vordere Kapselwand ein Druck ausgeübt werden Dieses kann am einfachsten durch einen Zug am gestreckten Arm erreicht werden. Bei Extensionsfractur dagegen ist ein Zug in der Richtung der Oberarmachse am rechtwinkelig gebeugten Vorderarm ebenso zweckmässig. Derselbe ist auch im ersteren Falle von günstiger Wirkung. Jedenfalls ist keine andere, als die Extensionsmethode hier als allgemein zulässiges Verfahren zu empfehlen.

In dem Falle eines 11-jährigen Knabens (4. November 1892) erreichten wir mit dieser Methode binnen 3 Wochen eine Heilung, bei welcher zur Zeit der Entlassung die active Bewegung 70^0—150^0 betrug. Die Fractur zeigte laut Palpation den Verlauf von Fig. 91. Die Ursache war Fall auf die Hände gewesen. Die Streckung war ziemlich frei, die Beugung rechts passiv kaum über den rechten Winkel möglich. An den Beziehungen von Epicondylen und Olekranonspitze war nichts Abnormes zu finden. Dagegen liess sich eine abnorme Abduction ausführen, weniger stark abnorme Adduction. Das Hauptsymptom war die starke Verschieblichkeit des Vorderarmes nach den Seiten, sodass dessen oberes Ende am Oberarm um 2 cm einwärts geschoben und wieder leicht an seine Stelle gebracht werden konnte.

Digitized by Google

7. Fractura rotulae partialis.

(Absprengungsfractur des Capitulum humeri nach neuer Nomenclatur.)

Es giebt eine zur Stunde noch kaum bekannte partielle Fractur der Rotula, deren Oberfläche betreffend, welche so constante Symptome zeigt, wenn man sie einmal kennen gelernt hat, dass man sie mit Sicherheit diagnosticiren kann. Freilich könnte man ihre Besprechung in das Gebiet der Distorsionen verweisen, weil sie vollständig intracapsulär liegt. Aber das ist auch bei der Fractura diacondylica der Fall und anderseits ist das Capitel des „Dérangement interne" der Gelenke noch so sehr der Aufklärung bedürftig, dass man gut thut, klare Bilder aus demselben auszuscheiden.

Fig. 92 *a* (von vorn).

Fig. 92 *b* (von der Seite).

Abgesprengtes Stück vom Condylus externus humeri bei **Fractura rotulae partialis.** Natürliche Grösse. Bei *b* sitzt rechts etwas Knochensubstanz auf.

Wir haben vielleicht zufällig einige recht prägnante Fälle der Affection gesehen und bevor wir eine allgemeine Schilderung geben, wollen wir unsere Casuistik kurz anführen. Wir wollen bloss einleitend unter Hinweis auf Fig. 92 anführen, dass es sich um Absprengung der Oberfläche des Condylus externus handelt, von welchem entweder bloss die knorpelige Hülle oder auch ein anhaftendes Knochenstück losgetrennt wird. Man könnte sie als Abschälungsfractur des Capitulum humeri oder, wie ich lieber sage, der Rotula am besten bezeichnen.

Beobachtung 32.

Absprengungs-Fractur am Condylus externus humeri

mit Dislocation des Knorpelüberzuges desselben nach der Rückseite durch Fall auf die Vola manus.

Digitized by Google

Alexander Niederhäuser, 19 Jahre alt.

Anamnese. 8. Februar 1889. Am 17. Januar 1889 fiel Patient vom Heustock, etwa 10 Fuss hoch herunter und berührte dabei mit den Volarflächen der Hände der nach vorne ausgestreckten Arme zuerst den Boden. Er spürte in Zeit von 10—15 Minuten einen Schmerz im linken Ellenbogengelenk, der aber nicht heftig war, sodass er noch weiter arbeiten konnte. Am nächsten Morgen ging Patient zu einem Arzt, der eine Einreibung verordnete und ihn nach 14 Tagen wieder bestellte. Der Arm war damals gar nicht angeschwollen, nur wenig schmerzhaft bei Bewegungen; die Beugung machte keine Schmerzen, dagegen bei Streckung war Schmerz vorhanden, und öfters spürte Patient ein Krachen im Gelenke.

14 Tage arbeitete Patient und hatte nicht viel Schmerzen; immer war die Streckung schmerzhafter als die Beugung. 14 Tage nach dem Fall war die radiale Seite des Ellenbogengelenkes geschwollen; über die Art der Schwellung weiss Patient nichts anzugeben; es sei roth gewesen; Patient hatte aber die Stelle gejodet.

Der Arzt, den er jetzt wieder aufsuchte, schickte ihn in's Spital, da er jetzt finde, dass etwas im Gelenk losgesprengt sei.

Sonst ist Patient stets gesund gewesen. Eine Schwester ist an der Auszehrung gestorben; sonst ist die Familie gesund.

Patient giebt nachträglich noch an, dass die innere Seite der Ellenbogengegend stets etwas hervorgeragt habe; ferner soll der linke Arm schon früher magerer als der rechte gewesen sein. Auch bestand vor der Verletzung ein Schmerz in der Ellenbeuge, der seitdem dort verschwunden ist.

Status praesens. 12. Februar 1889. Patient ist ein gesund aussehender, gut ernährter junger Mensch. Haut von normaler Beschaffenheit. Auf den Lungen und am Herzen nichts Besonderes nachzuweisen.

Patient klagt über zeitweise Schmerzen im linken Ellenbogengelenk.

Die linke Ellenbogengelenkgegend zeigt auf der dorsoradialen Seite eine mässige Anschwellung; die Haut darüber ein wenig geröthet, Temp. des Gelenks etwas erhöht gegen rechts. Beugung und Streckung werden activ gut gemacht, jedoch nicht so vollommen wie rechts. Flexion bis 55°. Extension bis 135°. Pronation links unbehindert; Supination geht bei festgehaltenem Humerus nur bis zur Hälfte der normalen Excursionsfähigkeit.

Bei der Inspection sieht man den Epicondylus internus ziemlich stark vorspringen und den Vorderarm mit seiner Längsachse einen nach aussen offenen Winkel von 165° bilden.

Die Palpation ergiebt Epicondylen und Olekranon in ihrer normalen Stellung zu einander; das Radiusköpfchen ebenfalls, bei Rotationsbewegungen ziemlich beweglich. Auf der Hinterfläche fühlt man an der Stelle der Anschwellung zwischen Ulna und Radius einen etwa haselnussgrossen, beweglichen Körper, der sich auf der Unterlage hin- und herbewegen lässt und dabei eine weiche Crepitation erzeugt.

Lungen und Herz zeigen keine Veränderung. Urin normal.

Digitized by Google

Klinische Besprechung. 12. Februar 1889. Es liegt eine Verletzung des linken Ellenbogens vor. Im Anfang waren keine Erscheinungen da.

Der linke Arm wird nicht ganz gestreckt: Pronation unbehindert, Supination beschränkt.

Flexion auf der rechten Seite (der gesunden) . . 52°.
„ „ „ linken „ . . . . . 60°.
Extension auf der kranken Seite . . . . . 155°.

Der Condylus internus links erscheint etwas breiter. Das Olekranon springt links nicht so deutlich vor als rechts.

Palpation: Radiusköpfchen normal beweglich, steht an normaler Stelle.

Fig. 93 *a* (von vorne).

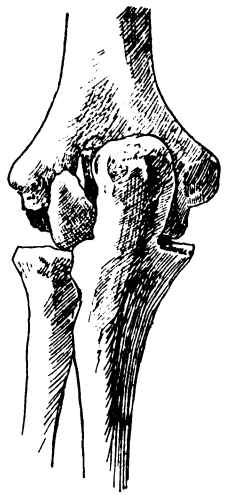

Fig. 93 *b* (von hinten).

a) Gelenk von vorne mit der knorpelentblössten Rotula.
b) Gelenk von hinten mit dem losgesprengten Stück an der lateralen Seite des Olekranons.

Man fühlt zwischen Radiusköpfchen und Olekranon ein crepitirendes, knochenhartes Fragment. Ein abgesprengter Epicondylus kann es nicht sein, denn man fühlt die beiden Epicondylen in normaler Form.

Es könnte eine partielle Fractur des Radiusköpfchens sein. Patient pronirt aber gut, bloss die Supination ist beschränkt. Ausserdem fühlt man den Radiuskopf überall normal.

Es müsste also die Absprengung gerade da liegen, wo wir den Radiuskopf nicht fühlen. Die Beschränkung der Supination lässt sich dadurch erklären, ebenso die Beschränkung der Streckung. Aber wir können direct nichts von der Fracturstelle fühlen. In Frage kommt noch der Processus coronoideus ulnae. Dann wäre aber eine Verschiebung der

Digitized by Google

Ulna nach hinten zu erwarten. Ausserdem ist es schwer zu erklären, wie das Fragment vom Processus coronoideus nach hinten käme, während es doch vom Brachialis internus nach vorne gezogen werden sollte.

Mangelnde Supination, verminderte Streckung, Winkel nach aussen sind hier vorhanden.

Es kommt selten vor, dass ein Stückchen vom Condylus externus abgesprengt wird; aber die Absprengung eines solchen Fragmentes, zwischen Radius und Olekranon gerutscht, würde alle Erscheinungen erklären.

Therapie. Die Störungen sind bedingt durch das abgesprengte Stück. Es muss also entfernt werden. Die Operation ergiebt das in Fig. 93 *a* und *b* von vorne und hinten dargestellte Verhältniss, die Oberfläche der Rotula ist abgesprengt und liegt nach aussen vom Olekranon in der Gelenklinie, hinter dem Radiusköpfchen.

Beobachtung 33.

Abschälungsfractur der Rotula.

Typische Erscheinungen einer Gelenkmaus im Ellenbogengelenk in Folge von Streckung bei Hebung einer Last, bei deren Absetzen ein „Klepfen", Schmerz und Unmöglichkeit völliger Streckung ohne Schwellung eintrat. Zustand seither gleich. Sonstige Bewegungen völlig frei. Als einzige Veränderung zwischen Radiusköpfchen und Olekranon unter dem Condylus externus ein eckiges Körperchen, bei Beugung zurücktretend, und wie mir scheint ein kleiner Defect am hinteren Umfang des Condylus externus fühlbar. Knarren bei Bewegungen. Es zeigt sich bei Incision, dass der Knorpelüberzug der Rotula abegsprengt ist und sich in die Gelenkspalte eingeklemmt hat. Es ist fraglich, obschon weder bei der Operation noch in der Anamnese irgend ein Anhaltspunkt, ob nicht der Knorpel schon pathologisch gelockert sein musste. Es ist die ganze schöne, glatte Knorpelfläche der Rotula, auf der concaven Seite rauh, uneben und mit wenigen Fetzen am Rande anhängend, sonst ganz gelöst. Die Kapsel muss den Knorpel bei der heftigen Streckung durch Hebung der Last gleichsam abgedrückt haben.

Vorher bestanden rheumatische Schmerzen in dem Gelenk.

Jöhr, Johann, 19 Jahre alt.

Aufnahme am 13. November 1890.

Anamnese. 14. November 1890. Schon seit dem 12. Jahre verspürte Patient von Zeit zu Zeit besonders beim Wetterwechsel

Digitized by Google

stechende Schmerzen, bald in einem oder beiden Schultergelenken oder im Ellenbogengelenke, ein- oder beiderseits, selten im Gelenke der Hände. Die Schmerzen haben einen stechenden Charakter, sind nicht continuirlich, sondern intermittirend und nur von kurzer Dauer (einige Stunden). Ein solcher Anfall dauert gewöhnlich 1—3 Tage. Ausdrücklich wird vom Patienten bemerkt, dass die Schmerzen bei Ruhe der Glieder lebhafter seien, als bei Bewegung derselben.

Diese Anfälle von Gliederschmerzen wiederholten sich bis in die neueste Zeit. Patient hat bis jetzt stets diese Schmerzen, da sie nicht sehr heftig auftreten, vernachlässigt und keine Mittel dagegen versucht.

Sonst war Patient stets gesund. Vor 14 Tagen nun trug er einige grosse Tuffsteine vom Keller des Hauses in ein höheres Stockwerk. Als er dieselben niederlegen wollte und dabei den linken Arm streckte, verspürte er im Momente der Streckung einen stechenden Schmerz zwischen Olekranon und Epicondylus externus humeri. Sobald die Streckung des Armes vollführt war, hörte der Schmerz auf. Im Momente der Streckung hörte Patient ein Knacken im Ellenbogengelenke.

Von diesem Vorfalle an konnte Patient seinen linken Arm im Ellenbogengelenke zwar noch ohne Schwierigkeit und Schmerz beugen aber strecken konnte er denselben nicht mehr völlig. Sobald die Streckung ihrem Ende nahte, erfuhr sie eine Hemmung im Gelenke und versuchte Patient dieselbe zu überwinden, so empfand er stechende Schmerzen. Die Streckung gelang nur, wenn Patient mit der rechten Hand einen Druck ausübte, auf die Stelle zwischen Olekranon und Epicondylus externus, wo sich ein hartes Knötchen fand, das er in's Gelenk hineindrücken musste, wobei er das bekannte knackende Geräusch hörte und einen stechenden Gelenkschmerz verspürte. War der Arm dann gestreckt worden auf diese Weise, so hörte der Schmerz auf und die Beugung gelang wieder ohne Schwierigkeit, doch bereitete die folgende Streckung wieder die alten Beschwerden und Hindernisse.

Im Laufe der folgenden Tage nun wurde dem Patienten die Streckung des Armes auch mit der angedeuteten Hülfe der rechten Hand schwieriger und zugleich schmerzhafter. Er consultirte daher einen Arzt und dieser machte die Streckung des Armes, ohne dem Patienten grosse Schmerzen zu bereiten, indem er kräftig die Stelle zwischen Olekranon und Epicondylus externus von hinten aussen nach vornen innen drückte. Der Arzt sandte den Patienten in's Inselspital zur Operation. Nach dieser Consultation des Arztes, die vor 10 Tagen stattfand, konnte Patient noch einmal mit der genannten Hülfe den Arm ohne zu heftige Schmerzen strecken. Dies war am selben Tage der Consultation. Seither wollte ihm die Streckung des linken Armes nicht mehr glücken, und zwar desshalb, weil er bisweilen das Knötchen nicht mehr fand, das sich stets zwischen Olekranon und Epicondylus externus emporhob oder weil er dasselbe, wenn er es fand, nicht mehr hineindrücken konnte, endlich weil ihm die Streckung zu schmerzhaft wurde. Patient hält daher seit etwa 10 Tagen den Arm stets in leichter Beugung.

Digitized by Google

Vater des Patienten starb am Knochenfrass des Kniegelenkes, der sich nach einer Operation am Knie auf das Ellenbogengelenk fortsetzte. Seine Geschwister, wie seine Mutter sind völlig gesund.

Status praesens vom 14. November 1890. Localstatus. Inspection: Lässt man den Patienten beide Arme in möglichst gestreckter Stellung, Dorsum der Hände nach oben, vorstrecken, so bemerkt man, dass der linke Arm ganz wenig gebeugt ist. Doch ist kaum eine Differenz der beiden Arme weder in ihrer Form, noch was die Farbe der Haut anlangt, zu beobachten.

Sieht man jedoch genauer zu, so bemerkt man, dass die etwa 2 cm lange und 1 cm breite Vertiefung, welche sich zwischen Condylus externus und Olekranon findet, links um die Hälfte verkleinert ist, indem ihr vorderer Theil durch eine schwache Erhebung ausgefüllt ist.

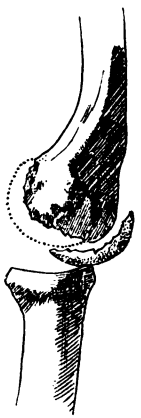

Fig. 94.

Absprengungsfractur der Rotula. Figur zeigt den Defect an der Rotula und die Lage des abgesprengten Theils in der Gelenklinie.

Palpation ergiebt an Stelle dieser letzteren Erhebung eine harte Resistenz, die auf starken Druck etwas empfindlich ist, aber schon bei schwächerem Druck bedeutend schmerzt, sobald zu gleicher Zeit Flexions- und Extensionsbewegungen des Vorderarmes passiv gemacht werden. Man fühlt dabei mit dem drückenden Finger deutliche Crepitation.

Sonst ist bei Ruhelage des Gelenkes keine Stelle des Ellenbogens druckempfindlich.

Bewegungen werden alle bis auf die Extension ohne Schwierigkeiten im Ellenbogengelenke ausgeführt. Letztere kann nicht ganz ausgeführt werden, weil ein Hemmniss im Gelenk dieselbe verhindert und weil Patient bei forcirter activer Streckung Schmerzen empfindet.

Maximale Streckung 173°.

Torsionsbewegungen des Vorderarmes ungehindert.

Digitized by Google

Sonst ergiebt die Palpation auch bei gleichzeitiger Bewegung des Vorderarmes keine weitere Veränderung oder Abnormität des linken Ellenbogengelenkes.

Allgemeinstatus. Patient ist von ziemlicher Grösse, von kräftigem Knochenbau und gut ausgebildeter Musculatur. Augen reagiren normal.

Die Untersuchung des übrigen Körpers ergiebt normale Verhältnisse.

Zu bemerken ist, dass Patient eine mässige Struma besitzt, dass das linke Fussgelenk bei Bewegungen hie und da knackt und bisweilen etwas schmerzt. Alle anderen Gelenke sind intact. Patient hat links Cubitaldrüsen.

Operationsbericht vom 28. November 1890. Narkose mit Chloroform-Aether. Incision über dem fühlbaren freien Gelenkkörper, etwas hinter dem Rande des Condylus externus humeri. Nach Eröffnung der Kapsel präsentirt sich ein abgerissenes Knorpelstück und bei der Inspection sieht man, dass es sich um eine Absprengung vom Condylus externus handelt; man überblickt den Knorpeldefect am Condylus externus. Es handelt sich um eine vielleicht durch proliferirende Arthritis vorbereitete Lösung des Knorpels, denn das etwa 20 Cts. grosse Stück zeigt selbst noch einige Unregelmässigkeiten und an der Knorpelfläche der Nachbarschaft zeigt sich ebenfalls eine zottige Excrescenz, die entfernt wird. Reinigung der Wunde mit sterilem Salzwasser; tiefe fortlaufende Naht. Verband mit steriler Gaze.

Beobachtung 34.

Absprengung des Knorpelüberzuges des Condylus externus humeri.

Stoss auf die Vola manus bei an eine Mauer angestemmtem Ellenbogen. Sehr charakteristische Störung, indem die Streckung bloss bis 135° geht und erst nach einiger Zeit mit einem Ruck weiter bis 165° geführt werden kann, wenn der vorgetretene Körper zurücktritt. Excision, Primaheilung. Patient bewegt schon nach 4 Tagen den Arm wieder.

Gugger, Rudolf, 17 Jahre alt.

Anamnese vom 21. Mai 1891. Patient soll als Kind nur Masern und Scharlach durchgemacht haben, sonst stets gesund gewesen sein. Eltern leben und sind gesund. Von 7 lebenden Geschwistern soll eins Gliedersucht haben, die anderen sollen gesund sein, 1 Schwester soll an Rhachitis gestorben sein, 1 Bruder wurde todt geboren. Mitte März dieses Jahres wurde Patient von einem Pferde, das er zu besorgen hatte, an eine Mauer gedrückt, und zwar so, dass Patient den rechten Ellenbogen an der Mauer auflehnte, während das Pferd, bei senkrecht zur Mauer stehendem

Digitized by Google

Vorderarm, auf die Vola der extendirten Hand drückte. Dabei will Patient in seinem rechten Ellenbogengelenk ein Knacken gehört und starken Schmerz verspürt haben. 14 Tage konnte Patient seinen Arm zur Arbeit nicht gebrauchen, wohl aber konnte er ihn im Ellenbogengelenk beugen; er hatte während dieser Zeit jedoch keine starken Schmerzen. Geschwollen soll die Ellenbogengegend nicht gewesen sein, nur nach einigen Tagen bläulich verfärbt.

Patient brauchte verschiedene Salben, die jedoch nichts halfen. Patient will während dieser Zeit nie plötzlich einen starken Schmerz verspürt haben, sondern nur beim Flectiren des Ellenbogens verspürt Patient hie und da Schmerzen. Beinahe bei jeder Flexion will Patient bemerkt haben, dass ihm auf der Aussenseite des rechten Ellenbogens ein Knochenstück hervorsteht, welches er unter Knacken wieder zurück in's Gelenk befördern kann.

Da Patient seine Arbeit als Hufschmied nicht verrichten kann, so wünscht er eine operative Entfernung dieses Knochens.

Status. 22. Mai 1891. Patient ist ein gut entwickelter kräftiger Junge.

Lungen: Lungenlebergrenze: 5. Rippe; überall Vesiculärathmen.

Herz: obere Grenze: 3. Rippe. Herztöne: rein.

Obere Extremitäten: Die Flexion und Extension werden an beiden Armen mit gleicher Kraft ausgeführt. Doch während links die Extension soweit gemacht wird, dass Oberarm und Vorderarmachse in der gleichen Ebene liegen, also 180°, ist dies rechts nur bis zu 165° möglich.

Bei beidseitiger Extension bildet, von der Vola aus gesehen, der linke Oberarm mit dem linken Vorderarm einen nach aussen offenen Winkel von 175°, während derselbe Winkel rechts nur 165° beträgt.

Links sind die Contouren des Ellenbogengelenkes und alle vorspringenden Knochen normal zu fühlen.

Die Distanz zwischen beiden Epicondyli humeri beträgt $6^1/_2$ cm.

Rechts sind die beiden Epicondylen, das Olekranon, ferner das Radiusköpfchen an normaler Stelle zu fühlen. Die Distanz zwischen beiden Epicondyli beträgt auch $6^1/_2$ cm. Zwischen dem Epicondylus externus humeri, dem Radiusköpfchen und dem Aussenrand des Olekranon ist die Einsenkung tiefer wie an der betreffenden Stelle am linken Arm. Auch scheint an der hinteren Fläche des Condylus externus ein kleines Knochenstückchen zu fehlen.

Verfärbungen der Haut sind keine vorhanden.

Bei Flexion des Armes im Ellenbogengelenk tritt hinter dem Radiusköpfchen ein kleiner Körper unter der Haut vor, der manchmal bei Extension von selbst zurück geht, meist aber durch directen Druck in's Gelenk befördert werden muss, damit die Extension möglich ist. Bei Druck verschwindet dieser Körper unter Knacken in's Gelenk. Wird der Körper nicht hineingedrückt und versucht, den Arm stark zu strecken, so empfindet Patient Schmerzen.

Digitized by Google

Localstatus (von Herrn Prof. *Kocher* aufgenommen). 25. Mai 1891. Beim spontanen wie passiven Strecken tritt an der unteren Fläche des Condylus externus humeri, zwischen diesem und dem hinteren oberen Umfang des Radiusköpfchens ein Körper zu Tage, sicht- und fühlbar, in der Ausdehnung von vorne nach hinten etwa 2 cm betragend, von oben nach unten (Dicke) 7—8 mm. Derselbe klemmt sich bei jeder Streckung ein, sodass die Streckung nicht über 135° ohne Schmerzen und starke Behinderung getrieben werden kann. Sobald der Körper zurückgetreten ist, geht die Streckung bis 165°. Der Körper schlüpft unter den scharfen Rand des Condylus externus hinter dem Radiusköpfchen in die Tiefe. Bei stark pronirtem Vorderarm lässt sich der Körper schwerer zurückdrücken, als bei Supination, wo leichter Druck ihn reponirt. Bei der Reposition weiche Crepitation hörbar. Man hat den Eindruck, wie wenn der Rand des Radiusköpfchens vom Condylus externus etwas weniger weit entfernt wäre wie links. Von Seitenbewegung ist nichts zu sehen, weil Streckung nicht vollständig. Pronation und Supination nicht gestört. Streckung nur an Stelle des Körpers schmerzhaft, wenn derselbe eingeklemmt. Kein Erguss im Gelenk, bei Bewegen kein Reiben. In Beugung steht das Radiusköpfchen mehr nach aussen oben und vorn als auf der anderen Seite. Im Uebrigen lässt sich am Radiusköpfchen nichts Abnormes fühlen.

Klinische Besprechung vom 26. Mai 1891. Patient kann seinen rechten Arm nicht strecken. Beugung lässt wenig zu wünschen übrig. Patient bleibt bei Streckung in einer gewissen Stellung still, macht eine kleine Seitenbewegung und streckt weiter. Er streckt zuerst bis 135°, dann 165°. Patient hat vor 2 Monaten ein Trauma erlitten. Es ist nur eine Bewegung, die Streckung gestört. Dies spricht gegen blosse Distorsion, Quetschung etc. Dieses Symptom deutet vielmehr auf ein abgesprengtes Stück. Am Condylus ist nichts nachzuweisen, am Olekranon auch nicht, am Radiusköpfchen auch nicht.

Die Symptome deuten auf eine Einklemmung eines Körpers zwischen beiden Gelenkflächen.

Bei Beugung tritt hinter dem Radiusköpfchen ein Vorsprung hervor, welcher bei Streckung manchmal von selbst wieder in's Gelenk schlüpft, manchmal jedoch stecken bleibt und die Streckung verhindert. Der Stoss, den Patient erhielt, war senkrecht auf die Vola der hyperextendirten Hand bei fixirtem und gebeugtem Ellenbogen.

Wenn ein Stück vom Olekranon abgedrückt wäre, so wäre dies vom Triceps in die Höhe gezogen, somit könnte sich nichts einklemmen. Eine Absprengung des Processus coronoideus ulnae ist unwahrscheinlich, weil Patient die Beugung mit voller Kraft ausführt.

Vom Radiusköpfchen könnte ein Stück abgesprengt sein. Das Radiusköpfchen steckt frei im Gelenk; ein Stück, das von ihm abgesprengt wird, ist also auch frei im Gelenk.

In diesem Falle ist aber kein Defect am Radiusköpfchen nachzuweisen. Bei einer solchen Absprengung wären auch die Rotationsbewegungen mehr gehindert, ferner ist die gute Flexionsbewegung auffällig.

Digitized by Google

Es bleibt somit nur die Annahme einer Absprengung eines Stückes vom Condylus externus humeri von der Gelenkfläche, eines Stückes Knorpel; dabei brauchen die äusseren Formen des Gelenkes nicht verändert zu sein.

Therapie. Entfernung des Stückes.

Operationsbericht vom 26. Mai 1891. Chloroform-Aether-Narkose. Antisepsis wie üblich. Durch Beugung des Vorderarmes und Pronation desselben wird nach Anlegung des Esmarch'schen Schlauches am elevirten Gliede, der freie Gelenkkörper an der Aussenseite des Ellenbogens oberhalb des Radiusköpfchens zum Vorspringen gebracht und in dieser Lage durch genaue Fixirung des Armes erhalten. Längsincision auf den pro-

Fig. 95 *a* (von der Seite).

Fig. 95 *b* (von der Rissseite).

Abgesprengtes Stück der Rotula bei **Fractura rotulae partialis.**

minirenden Knochen. Die Hautränder werden mit scharfen Haken auseinandergezogen. Incision der Gelenkkapsel auf dem Gelenkkörper, Fassen des letzteren, der sofort ganz von weissem Knorpel überzogen in der Oeffnung erscheint, mit 2 scharfen Häkchen, Extraction und Durchtrennung des ganz dünnen, bindfadendicken Stranges, der das eine Ende der Gelenkmaus in der Gelenkhöhle fixirt. Desinfection mit Sublimat und Salzwasser. Beim Auseinanderziehen des Wundrandes wird das völlig intacte Radiusköpfchen und die Abrissstelle am Condylus externus humeri deutlich sichtbar. Fortlaufende Seidennaht der Haut nach Verschluss der Kapselöffnung durch 2 Knopfnähte. Wismuthcollodialstreifen. Verticale Suspension des Armes.

Beobachtung 35.

Absprengung des Knorpelüberzugs der Rotula

am rechten Ellenbogengelenk, sodass derselbe als Gelenkmaus figurirt, in Streckung deutlich fühlbar, in Beugung zurücktretend, hauptsächlich die Streckung behindernd. Zug am Ellenbogengelenk als Ursache, schon 2 Jahre vorher Beschwerden (proliferirende Entzündung?) Der Defect mit abgerundeten Knorpelrändern ist bei der Operation vorne an der Rotula deutlich zu sehen, da diese hier eine ganz ebene Fläche zeigt. Das convex-

Digitized by Google

concave Knorpelstück (auf der Convexität ganz glatt) hängt noch mit einem Stiel am Rande der Gelenkfläche fest. Incision und Reposition führen zu guter Heilung.

Kohler, Rudolf, 14 Jahre alt.

Aufnahme am 6. Juni 1892.

Anamnese vom 6. Juni 1892. Patient, der bis im Frühjahr vor zwei Jahren stets gesund war, bemerkte damals, ohne dass er einen Grund anzugeben vermag, eine Functionsstörung seines rechten Ellenbogens. Bei Flexion des Vorderarmes trat bei einer gewissen Stellung des Vorderarmes ein intensiver Schmerz im Ellenbogen auf, der bei stärkerer Beugung sofort verschwand, ebenso soll die Extension eine Zeitlang zögernd, wie wenn ein Hinderniss überwunden werden müsste, dann aber plötzlich ganz leicht bis zu vollständiger Streckung vor sich gegangen sein. Rotation des Vorderarms war stets ganz frei. Schwellung und Röthung waren nie vorhanden, ebenso fehlte irgend welche Prominenz. Ein Geräusch bei Bewegungen im Ellenbogengelenk hat Patient nicht wahrgenommen. Eine Störung in den anderen Körpergelenken war nie vorhanden.

Zeitweise waren auch die Bewegungen im rechten Ellenbogengelenk völlig ungehemmt und schmerzlos, in Ruhelage des Gelenkes waren nie Beschwerden. Da die Schmerzen sich bei Eintreten kälterer Witterung steigerten, wurde die Affection für Gliedersucht gehalten, fleissig eingerieben, doch ohne jeden Erfolg. Immerhin konnte Patient bis dieses Frühjahr seine Arbeit ungestört versehen.

In den ersten Tagen des vergangenen Mai wollte Patient einen Schiebkarren heben, als er plötzlich einen heftigen Schmerz in seinem rechten Ellenbogen verspürte, zugleich ein Knacken hörte. Die Schmerzen liessen sofort nach, doch konnte Patient den Arm nicht mehr strecken, während die Flexion freier vor sich ging. Schwellung und Röthung bestanden nicht. Der consultirte Arzt diagnosticirte eine Absprengungsfractur und verordnete Salbenbehandlung. Nach acht Tagen schwoll das Gelenk bedeutend an, in Folge dessen Bewegungsbehinderung. Die Anschwellung ging spontan wieder zurück. Geräusche bei der Bewegung hat Patient nicht gehört, das Gefühl eines hin- und hergleitenden Körpers hatte er nicht. Der Junge sucht wegen verminderter Streckfähigkeit Spitalaufenthalt auf.

Die Mutter des Patienten starb an unbekannter Krankheit, der Vater und sechs Geschwister leben und sind gesund.

Hereditäre Belastung nicht nachweisbar.

Status vom 8. Juni 1892. Gutgebauter, kräftiger Junge.

Lunge: normal. Herz: normal. Stuhlgang und Diurese in Ordnung. Im Urin kein Albumin. Am Körper keine Zeichen von Rhachitis.

Der Junge beklagt sich über Bewegungsstörungen im rechten Ellenbogengelenk.

Digitized by Google

Alexander Niederhäuser, 19 Jahre alt.

Anamnese. 8. Februar 1889. Am 17. Januar 1889 fiel Patient vom Heustock, etwa 10 Fuss hoch herunter und berührte dabei mit den Volarflächen der Hände der nach vorne ausgestreckten Arme zuerst den Boden. Er spürte in Zeit von 10—15 Minuten einen Schmerz im linken Ellenbogengelenk, der aber nicht heftig war, sodass er noch weiter arbeiten konnte. Am nächsten Morgen ging Patient zu einem Arzt, der eine Einreibung verordnete und ihn nach 14 Tagen wieder bestellte. Der Arm war damals gar nicht angeschwollen, nur wenig schmerzhaft bei Bewegungen; die Beugung machte keine Schmerzen, dagegen bei Streckung war Schmerz vorhanden, und öfters spürte Patient ein Krachen im Gelenke.

14 Tage arbeitete Patient und hatte nicht viel Schmerzen; immer war die Streckung schmerzhafter als die Beugung. 14 Tage nach dem Fall war die radiale Seite des Ellenbogengelenkes geschwollen; über die Art der Schwellung weiss Patient nichts anzugeben; es sei roth gewesen; Patient hatte aber die Stelle gejodet.

Der Arzt, den er jetzt wieder aufsuchte, schickte ihn in's Spital, da er jetzt finde, dass etwas im Gelenk losgesprengt sei.

Sonst ist Patient stets gesund gewesen. Eine Schwester ist an der Auszehrung gestorben; sonst ist die Familie gesund.

Patient giebt nachträglich noch an, dass die innere Seite der Ellenbogengegend stets etwas hervorgeragt habe; ferner soll der linke Arm schon früher magerer als der rechte gewesen sein. Auch bestand vor der Verletzung ein Schmerz in der Ellenbeuge, der seitdem dort verschwunden ist.

Status praesens. 12. Februar 1889. Patient ist ein gesund aussehender, gut ernährter junger Mensch. Haut von normaler Beschaffenheit. Auf den Lungen und am Herzen nichts Besonderes nachzuweisen.

Patient klagt über zeitweise Schmerzen im linken Ellenbogengelenk.

Die linke Ellenbogengelenkgegend zeigt auf der dorsoradialen Seite eine mässige Anschwellung; die Haut darüber ein wenig geröthet, Temp. des Gelenks etwas erhöht gegen rechts. Beugung und Streckung werden activ gut gemacht, jedoch nicht so vollommen wie rechts. Flexion bis 55°. Extension bis 135°. Pronation links unbehindert; Supination geht bei festgehaltenem Humerus nur bis zur Hälfte der normalen Excursionsfähigkeit.

Bei der Inspection sieht man den Epicondylus internus ziemlich stark vorspringen und den Vorderarm mit seiner Längsachse einen nach aussen offenen Winkel von 165° bilden.

Die Palpation ergiebt Epicondylen und Olekranon in ihrer normalen Stellung zu einander; das Radiusköpfchen ebenfalls, bei Rotationsbewegungen ziemlich beweglich. Auf der Hinterfläche fühlt man an der Stelle der Anschwellung zwischen Ulna und Radius einen etwa haselnussgrossen, beweglichen Körper, der sich auf der Unterlage hin- und herbewegen lässt und dabei eine weiche Crepitation erzeugt.

Lungen und Herz zeigen keine Veränderung. Urin normal.

Digitized by Google

Klinische Besprechung. 12. Februar 1889. Es liegt eine Verletzung des linken Ellenbogens vor. Im Anfang waren keine Erscheinungen da.

Der linke Arm wird nicht ganz gestreckt: Pronation unbehindert, Supination beschränkt.

Flexion auf der rechten Seite (der gesunden) . . 52°.
„ „ „ linken „ . . . . . 60°.
Extension auf der kranken Seite . . . . . 155°.

Der Condylus internus links erscheint etwas breiter. Das Olekranon springt links nicht so deutlich vor als rechts.

Palpation: Radiusköpfchen normal beweglich, steht an normaler Stelle.

Fig. 93 *a* (von vorne).

Fig. 93 *b* (von hinten).

a) Gelenk von vorne mit der knorpelentblössten Rotula.
b) Gelenk von hinten mit dem losgesprengten Stück an der lateralen Seite des Olekranons.

Man fühlt zwischen Radiusköpfchen und Olekranon ein crepitirendes, knochenhartes Fragment. Ein abgesprengter Epicondylus kann es nicht sein, denn man fühlt die beiden Epicondylen in normaler Form.

Es könnte eine partielle Fractur des Radiusköpfchens sein. Patient pronirt aber gut, bloss die Supination ist beschränkt. Ausserdem fühlt man den Radiuskopf überall normal.

Es müsste also die Absprengung gerade da liegen, wo wir den Radiuskopf nicht fühlen. Die Beschränkung der Supination lässt sich dadurch erklären, ebenso die Beschränkung der Streckung. Aber wir können direct nichts von der Fracturstelle fühlen. In Frage kommt noch der Processus coronoideus ulnae. Dann wäre aber eine Verschiebung der

Digitized by Google

Ulna nach hinten zu erwarten. Ausserdem ist es schwer zu erklären, wie das Fragment vom Processus coronoideus nach hinten käme, während es doch vom Brachialis internus nach vorne gezogen werden sollte.

Mangelnde Supination, verminderte Streckung, Winkel nach aussen sind hier vorhanden.

Es kommt selten vor, dass ein Stückchen vom Condylus externus abgesprengt wird; aber die Absprengung eines solchen Fragmentes, zwischen Radius und Olekranon gerutscht, würde alle Erscheinungen erklären.

Therapie. Die Störungen sind bedingt durch das abgesprengte Stück. Es muss also entfernt werden. Die Operation ergiebt das in Fig. 93 *a* und *b* von vorne und hinten dargestellte Verhältniss, die Oberfläche der Rotula ist abgesprengt und liegt nach aussen vom Olekranon in der Gelenklinie, hinter dem Radiusköpfchen.

Beobachtung 33.

Abschälungsfractur der Rotula.

Typische Erscheinungen einer Gelenkmaus im Ellenbogengelenk in Folge von Streckung bei Hebung einer Last, bei deren Absetzen ein „Klepfen", Schmerz und Unmöglichkeit völliger Streckung ohne Schwellung eintrat. Zustand seither gleich. Sonstige Bewegungen völlig frei. Als einzige Veränderung zwischen Radiusköpfchen und Olekranon unter dem Condylus externus ein eckiges Körperchen, bei Beugung zurücktretend, und wie mir scheint ein kleiner Defect am hinteren Umfang des Condylus externus fühlbar. Knarren bei Bewegungen. Es zeigt sich bei Incision, dass der Knorpelüberzug der Rotula abegsprengt ist und sich in die Gelenkspalte eingeklemmt hat. Es ist fraglich, obschon weder bei der Operation noch in der Anamnese irgend ein Anhaltspunkt, ob nicht der Knorpel schon pathologisch gelockert sein musste. Es ist die ganze schöne, glatte Knorpelfläche der Rotula, auf der concaven Seite rauh, uneben und mit wenigen Fetzen am Rande anhängend, sonst ganz gelöst. Die Kapsel muss den Knorpel bei der heftigen Streckung durch Hebung der Last gleichsam abgedrückt haben.

Vorher bestanden rheumatische Schmerzen in dem Gelenk.

Jöhr, Johann, 19 Jahre alt.

Aufnahme am 13. November 1890.

Anamnese. 14. November 1890. Schon seit dem 12. Jahre verspürte Patient von Zeit zu Zeit besonders beim Wetterwechsel

Digitized by Google

stechende Schmerzen, bald in einem oder beiden Schultergelenken oder im Ellenbogengelenke, ein- oder beiderseits, selten im Gelenke der Hände. Die Schmerzen haben einen stechenden Charakter, sind nicht continuirlich, sondern intermittirend und nur von kurzer Dauer (einige Stunden). Ein solcher Anfall dauert gewöhnlich 1—3 Tage. Ausdrücklich wird vom Patienten bemerkt, dass die Schmerzen bei Ruhe der Glieder lebhafter seien, als bei Bewegung derselben.

Diese Anfälle von Gliederschmerzen wiederholten sich bis in die neueste Zeit. Patient hat bis jetzt stets diese Schmerzen, da sie nicht sehr heftig auftreten, vernachlässigt und keine Mittel dagegen versucht.

Sonst war Patient stets gesund. Vor 14 Tagen nun trug er einige grosse Tuffsteine vom Keller des Hauses in ein höheres Stockwerk. Als er dieselben niederlegen wollte und dabei den linken Arm streckte, verspürte er im Momente der Streckung einen stechenden Schmerz zwischen Olekranon und Epicondylus externus humeri. Sobald die Streckung des Armes vollführt war, hörte der Schmerz auf. Im Momente der Streckung hörte Patient ein Knacken im Ellenbogengelenke.

Von diesem Vorfalle an konnte Patient seinen linken Arm im Ellenbogengelenke zwar noch ohne Schwierigkeit und Schmerz beugen aber strecken konnte er denselben nicht mehr völlig. Sobald die Streckung ihrem Ende nahte, erfuhr sie eine Hemmung im Gelenke und versuchte Patient dieselbe zu überwinden, so empfand er stechende Schmerzen. Die Streckung gelang nur, wenn Patient mit der rechten Hand einen Druck ausübte, auf die Stelle zwischen Olekranon und Epicondylus externus, wo sich ein hartes Knötchen fand, das er in's Gelenk hineindrücken musste, wobei er das bekannte knackende Geräusch hörte und einen stechenden Gelenkschmerz verspürte. War der Arm dann gestreckt worden auf diese Weise, so hörte der Schmerz auf und die Beugung gelang wieder ohne Schwierigkeit, doch bereitete die folgende Streckung wieder die alten Beschwerden und Hindernisse.

Im Laufe der folgenden Tage nun wurde dem Patienten die Streckung des Armes auch mit der angedeuteten Hülfe der rechten Hand schwieriger und zugleich schmerzhafter. Er consultirte daher einen Arzt und dieser machte die Streckung des Armes, ohne dem Patienten grosse Schmerzen zu bereiten, indem er kräftig die Stelle zwischen Olekranon und Epicondylus externus von hinten aussen nach vornen innen drückte. Der Arzt sandte den Patienten in's Inselspital zur Operation. Nach dieser Consultation des Arztes, die vor 10 Tagen stattfand, konnte Patient noch einmal mit der genannten Hülfe den Arm ohne zu heftige Schmerzen strecken. Dies war am selben Tage der Consultation. Seither wollte ihm die Streckung des linken Armes nicht mehr glücken, und zwar desshalb, weil er bisweilen das Knötchen nicht mehr fand, das sich stets zwischen Olekranon und Epicondylus externus emporhob oder weil er dasselbe, wenn er es fand, nicht mehr hineindrücken konnte, endlich weil ihm die Streckung zu schmerzhaft wurde. Patient hält daher seit etwa 10 Tagen den Arm stets in leichter Beugung.

Digitized by Google

Vater des Patienten starb am Knochenfrass des Kniegelenkes, der sich nach einer Operation am Knie auf das Ellenbogengelenk fortsetzte.

Seine Geschwister, wie seine Mutter sind völlig gesund.

Status praesens vom 14. November 1890. Localstatus. Inspection: Lässt man den Patienten beide Arme in möglichst gestreckter Stellung, Dorsum der Hände nach oben, vorstrecken, so bemerkt man, dass der linke Arm ganz wenig gebeugt ist. Doch ist kaum eine Differenz der beiden Arme weder in ihrer Form, noch was die Farbe der Haut anlangt, zu beobachten.

Sieht man jedoch genauer zu, so bemerkt man, dass die etwa 2 cm lange und 1 cm breite Vertiefung, welche sich zwischen Condylus externus und Olekranon findet, links um die Hälfte verkleinert ist, indem ihr vorderer Theil durch eine schwache Erhebung ausgefüllt ist.

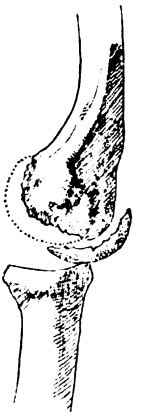

Fig. 94.

Absprengungsfractur der Rotula. Figur zeigt den Defect an der Rotula und die Lage des abgesprengten Theils in der Gelenklinie.

Palpation ergiebt an Stelle dieser letzteren Erhebung eine harte Resistenz, die auf starken Druck etwas empfindlich ist, aber schon bei schwächerem Druck bedeutend schmerzt, sobald zu gleicher Zeit Flexions- und Extensionsbewegungen des Vorderarmes passiv gemacht werden. Man fühlt dabei mit dem drückenden Finger deutliche Crepitation.

Sonst ist bei Ruhelage des Gelenkes keine Stelle des Ellenbogens druckempfindlich.

Bewegungen werden alle bis auf die Extension ohne Schwierigkeiten im Ellenbogengelenke ausgeführt. Letztere kann nicht ganz ausgeführt werden, weil ein Hemmniss im Gelenk dieselbe verhindert und weil Patient bei forcirter activer Streckung Schmerzen empfindet.

Maximale Streckung 173°.

Torsionsbewegungen des Vorderarmes ungehindert.

Digitized by Google

Sonst ergiebt die Palpation auch bei gleichzeitiger Bewegung des Vorderarmes keine weitere Veränderung oder Abnormität des linken Ellenbogengelenkes.

Allgemeinstatus. Patient ist von ziemlicher Grösse, von kräftigem Knochenbau und gut ausgebildeter Musculatur. Augen reagiren normal.

Die Untersuchung des übrigen Körpers ergiebt normale Verhältnisse.

Zu bemerken ist, dass Patient eine mässige Struma besitzt, dass das linke Fussgelenk bei Bewegungen hie und da knackt und bisweilen etwas schmerzt. Alle anderen Gelenke sind intact. Patient hat links Cubitaldrüsen.

Operationsbericht vom 28. November 1890. Narkose mit Chloroform-Aether. Incision über dem fühlbaren freien Gelenkkörper, etwas hinter dem Rande des Condylus externus humeri. Nach Eröffnung der Kapsel präsentirt sich ein abgerissenes Knorpelstück und bei der Inspection sieht man, dass es sich um eine Absprengung vom Condylus externus handelt; man überblickt den Knorpeldefect am Condylus externus. Es handelt sich um eine vielleicht durch proliferirende Arthritis vorbereitete Lösung des Knorpels, denn das etwa 20 Cts. grosse Stück zeigt selbst noch einige Unregelmässigkeiten und an der Knorpelfläche der Nachbarschaft zeigt sich ebenfalls eine zottige Excrescenz, die entfernt wird. Reinigung der Wunde mit sterilem Salzwasser; tiefe fortlaufende Naht. Verband mit steriler Gaze.

Beobachtung 34.

Absprengung des Knorpelüberzuges des Condylus externus humeri.

Stoss auf die Vola manus bei an eine Mauer angestemmtem Ellenbogen. Sehr charakteristische Störung, indem die Streckung bloss bis 135° geht und erst nach einiger Zeit mit einem Ruck weiter bis 165° geführt werden kann, wenn der vorgetretene Körper zurücktritt. Excision, Primaheilung. Patient bewegt schon nach 4 Tagen den Arm wieder.

Gugger, Rudolf, 17 Jahre alt.

Anamnese vom 21. Mai 1891. Patient soll als Kind nur Masern und Scharlach durchgemacht haben, sonst stets gesund gewesen sein. Eltern leben und sind gesund. Von 7 lebenden Geschwistern soll eins Gliedersucht haben, die anderen sollen gesund sein, 1 Schwester soll an Rhachitis gestorben sein, 1 Bruder wurde todt geboren. Mitte März dieses Jahres wurde Patient von einem Pferde, das er zu besorgen hatte, an eine Mauer gedrückt, und zwar so, dass Patient den rechten Ellenbogen an der Mauer auflehnte, während das Pferd, bei senkrecht zur Mauer stehendem

Digitized by Google

Vorderarm, auf die Vola der extendirten Hand drückte. Dabei will Patient in seinem rechten Ellenbogengelenk ein Knacken gehört und starken Schmerz verspürt haben. 14 Tage konnte Patient seinen Arm zur Arbeit nicht gebrauchen, wohl aber konnte er ihn im Ellenbogengelenk beugen; er hatte während dieser Zeit jedoch keine starken Schmerzen. Geschwollen soll die Ellenbogengegend nicht gewesen sein, nur nach einigen Tagen bläulich verfärbt.

Patient brauchte verschiedene Salben, die jedoch nichts halfen. Patient will während dieser Zeit nie plötzlich einen starken Schmerz verspürt haben, sondern nur beim Flectiren des Ellenbogens verspürt Patient hie und da Schmerzen. Beinahe bei jeder Flexion will Patient bemerkt haben, dass ihm auf der Aussenseite des rechten Ellenbogens ein Knochenstück hervorsteht, welches er unter Knacken wieder zurück in's Gelenk befördern kann.

Da Patient seine Arbeit als Hufschmied nicht verrichten kann, so wünscht er eine operative Entfernung dieses Knochens.

Status. 22. Mai 1891. Patient ist ein gut entwickelter kräftiger Junge.

Lungen: Lungenlebergrenze: 5. Rippe; überall Vesiculärathmen.

Herz: obere Grenze: 3. Rippe. Herztöne: rein.

Obere Extremitäten: Die Flexion und Extension werden an beiden Armen mit gleicher Kraft ausgeführt. Doch während links die Extension soweit gemacht wird, dass Oberarm und Vorderarmachse in der gleichen Ebene liegen, also 180°, ist dies rechts nur bis zu 165° möglich.

Bei beidseitiger Extension bildet, von der Vola aus gesehen, der linke Oberarm mit dem linken Vorderarm einen nach aussen offenen Winkel von 175°, während derselbe Winkel rechts nur 165° beträgt.

Links sind die Contouren des Ellenbogengelenkes und alle vorspringenden Knochen normal zu fühlen.

Die Distanz zwischen beiden Epicondyli humeri beträgt $6^1/_2$ cm.

Rechts sind die beiden Epicondylen, das Olekranon, ferner das Radiusköpfchen an normaler Stelle zu fühlen. Die Distanz zwischen beiden Epicondyli beträgt auch $6^1/_2$ cm. Zwischen dem Epicondylus externus humeri, dem Radiusköpfchen und dem Aussenrand des Olekranon ist die Einsenkung tiefer wie an der betreffenden Stelle am linken Arm. Auch scheint an der hinteren Fläche des Condylus externus ein kleines Knochenstückchen zu fehlen.

Verfärbungen der Haut sind keine vorhanden.

Bei Flexion des Armes im Ellenbogengelenk tritt hinter dem Radiusköpfchen ein kleiner Körper unter der Haut vor, der manchmal bei Extension von selbst zurück geht, meist aber durch directen Druck in's Gelenk befördert werden muss, damit die Extension möglich ist. Bei Druck verschwindet dieser Körper unter Knacken in's Gelenk. Wird der Körper nicht hineingedrückt und versucht, den Arm stark zu strecken, so empfindet Patient Schmerzen.

Digitized by Google

Localstatus (von Herrn Prof. *Kocher* aufgenommen). 25. Mai 1891. Beim spontanen wie passiven Strecken tritt an der unteren Fläche des Condylus externus humeri, zwischen diesem und dem hinteren oberen Umfang des Radiusköpfchens ein Körper zu Tage, sicht- und fühlbar, in der Ausdehnung von vorne nach hinten etwa 2 cm betragend, von oben nach unten (Dicke) 7—8 mm. Derselbe klemmt sich bei jeder Streckung ein, sodass die Streckung nicht über 135° ohne Schmerzen und starke Behinderung getrieben werden kann. Sobald der Körper zurückgetreten ist, geht die Streckung bis 165°. Der Körper schlüpft unter den scharfen Rand des Condylus externus hinter dem Radiusköpfchen in die Tiefe. Bei stark pronirtem Vorderarm lässt sich der Körper schwerer zurückdrücken, als bei Supination, wo leichter Druck ihn reponirt. Bei der Reposition weiche Crepitation hörbar. Man hat den Eindruck, wie wenn der Rand des Radiusköpfchens vom Condylus externus etwas weniger weit entfernt wäre wie links. Von Seitenbewegung ist nichts zu sehen, weil Streckung nicht vollständig. Pronation und Supination nicht gestört. Streckung nur an Stelle des Körpers schmerzhaft, wenn derselbe eingeklemmt. Kein Erguss im Gelenk, bei Bewegen kein Reiben. In Beugung steht das Radiusköpfchen mehr nach aussen oben und vorn als auf der anderen Seite. Im Uebrigen lässt sich am Radiusköpfchen nichts Abnormes fühlen.

Klinische Besprechung vom 26. Mai 1891. Patient kann seinen rechten Arm nicht strecken. Beugung lässt wenig zu wünschen übrig. Patient bleibt bei Streckung in einer gewissen Stellung still, macht eine kleine Seitenbewegung und streckt weiter. Er streckt zuerst bis 135°, dann 165°. Patient hat vor 2 Monaten ein Trauma erlitten. Es ist nur eine Bewegung, die Streckung gestört. Dies spricht gegen blosse Distorsion, Quetschung etc. Dieses Symptom deutet vielmehr auf ein abgesprengtes Stück. Am Condylus ist nichts nachzuweisen, am Olekranon auch nicht, am Radiusköpfchen auch nicht.

Die Symptome deuten auf eine Einklemmung eines Körpers zwischen beiden Gelenkflächen.

Bei Beugung tritt hinter dem Radiusköpfchen ein Vorsprung hervor, welcher bei Streckung manchmal von selbst wieder in's Gelenk schlüpft, manchmal jedoch stecken bleibt und die Streckung verhindert. Der Stoss, den Patient erhielt, war senkrecht auf die Vola der hyperextendirten Hand bei fixirtem und gebeugtem Ellenbogen.

Wenn ein Stück vom Olekranon abgedrückt wäre, so wäre dies vom Triceps in die Höhe gezogen, somit könnte sich nichts einklemmen. Eine Absprengung des Processus coronoideus ulnae ist unwahrscheinlich, weil Patient die Beugung mit voller Kraft ausführt.

Vom Radiusköpfchen könnte ein Stück abgesprengt sein. Das Radiusköpfchen steckt frei im Gelenk; ein Stück, das von ihm abgesprengt wird, ist also auch frei im Gelenk.

In diesem Falle ist aber kein Defect am Radiusköpfchen nachzuweisen. Bei einer solchen Absprengung wären auch die Rotationsbewegungen mehr gehindert, ferner ist die gute Flexionsbewegung auffällig.

Digitized by Google

Es bleibt somit nur die Annahme einer Absprengung eines Stückes vom Condylus externus humeri von der Gelenkfläche, eines Stückes Knorpel; dabei brauchen die äusseren Formen des Gelenkes nicht verändert zu sein.

Therapie. Entfernung des Stückes.

Operationsbericht vom 26. Mai 1891. Chloroform-Aether-Narkose. Antisepsis wie üblich. Durch Beugung des Vorderarmes und Pronation desselben wird nach Anlegung des Esmarch'schen Schlauches am elevirten Gliede, der freie Gelenkkörper an der Aussenseite des Ellenbogens oberhalb des Radiusköpfchens zum Vorspringen gebracht und in dieser Lage durch genaue Fixirung des Armes erhalten. Längsincision auf den pro-

Fig. 95 *a* (von der Seite).

Fig. 95 *b* (von der Rissseite).

Abgesprengtes Stück der Rotula bei **Fractura rotulae partialis.**

minirenden Knochen. Die Hautränder werden mit scharfen Haken auseinandergezogen. Incision der Gelenkkapsel auf dem Gelenkkörper, Fassen des letzteren, der sofort ganz von weissem Knorpel überzogen in der Oeffnung erscheint, mit 2 scharfen Häkchen, Extraction und Durchtrennung des ganz dünnen, bindfadendicken Stranges, der das eine Ende der Gelenkmaus in der Gelenkhöhle fixirt. Desinfection mit Sublimat und Salzwasser. Beim Auseinanderziehen des Wundrandes wird das völlig intacte Radiusköpfchen und die Abrissstelle am Condylus externus humeri deutlich sichtbar. Fortlaufende Seidennaht der Haut nach Verschluss der Kapselöffnung durch 2 Knopfnähte. Wismuthcollodialstreifen. Verticale Suspension des Armes.

Beobachtung 35.

Absprengung des Knorpelüberzugs der Rotula

am rechten Ellenbogengelenk, sodass derselbe als Gelenkmaus figurirt, in Streckung deutlich fühlbar, in Beugung zurücktretend, hauptsächlich die Streckung behindernd. Zug am Ellenbogengelenk als Ursache, schon 2 Jahre vorher Beschwerden (proliferirende Entzündung?) Der Defect mit abgerundeten Knorpelrändern ist bei der Operation vorne an der Rotula deutlich zu sehen, da diese hier eine ganz ebene Fläche zeigt. Das convex-

Digitized by Google

concave Knorpelstück (auf der Convexität ganz glatt) hängt noch mit einem Stiel am Rande der Gelenkfläche fest. Incision und Reposition führen zu guter Heilung.

Kohler, Rudolf, 14 Jahre alt.

Aufnahme am 6. Juni 1892.

Anamnese vom 6. Juni 1892. Patient, der bis im Frühjahr vor zwei Jahren stets gesund war, bemerkte damals, ohne dass er einen Grund anzugeben vermag, eine Functionsstörung seines rechten Ellenbogens. Bei Flexion des Vorderarmes trat bei einer gewissen Stellung des Vorderarmes ein intensiver Schmerz im Ellenbogen auf, der bei stärkerer Beugung sofort verschwand, ebenso soll die Extension eine Zeitlang zögernd, wie wenn ein Hinderniss überwunden werden müsste, dann aber plötzlich ganz leicht bis zu vollständiger Streckung vor sich gegangen sein. Rotation des Vorderarms war stets ganz frei. Schwellung und Röthung waren nie vorhanden, ebenso fehlte irgend welche Prominenz. Ein Geräusch bei Bewegungen im Ellenbogengelenk hat Patient nicht wahrgenommen. Eine Störung in den anderen Körpergelenken war nie vorhanden.

Zeitweise waren auch die Bewegungen im rechten Ellenbogengelenk völlig ungehemmt und schmerzlos, in Ruhelage des Gelenkes waren nie Beschwerden. Da die Schmerzen sich bei Eintreten kälterer Witterung steigerten, wurde die Affection für Gliedersucht gehalten, fleissig eingerieben, doch ohne jeden Erfolg. Immerhin konnte Patient bis dieses Frühjahr seine Arbeit ungestört versehen.

In den ersten Tagen des vergangenen Mai wollte Patient einen Schiebkarren heben, als er plötzlich einen heftigen Schmerz in seinem rechten Ellenbogen verspürte, zugleich ein Knacken hörte. Die Schmerzen liessen sofort nach, doch konnte Patient den Arm nicht mehr strecken, während die Flexion freier vor sich ging. Schwellung und Röthung bestanden nicht. Der consultirte Arzt diagnosticirte eine Absprengungsfractur und verordnete Salbenbehandlung. Nach acht Tagen schwoll das Gelenk bedeutend an, in Folge dessen Bewegungsbehinderung. Die Anschwellung ging spontan wieder zurück. Geräusche bei der Bewegung hat Patient nicht gehört, das Gefühl eines hin- und hergleitenden Körpers hatte er nicht. Der Junge sucht wegen verminderter Streckfähigkeit Spitalaufenthalt auf.

Die Mutter des Patienten starb an unbekannter Krankheit, der Vater und sechs Geschwister leben und sind gesund.

Hereditäre Belastung nicht nachweisbar.

Status vom 8. Juni 1892. Gutgebauter, kräftiger Junge.

Lunge: normal. Herz: normal. Stuhlgang und Diurese in Ordnung. Im Urin kein Albumin. Am Körper keine Zeichen von Rhachitis.

Der Junge beklagt sich über Bewegungsstörungen im rechten Ellenbogengelenk.

Digitized by Google

Extension activ: 145°. Versuche, stärker zu extendiren verursachen dem Patienten heftige Schmerzen.

Flexion activ: 50°. Extension passiv: 150°. Flexion passiv: 45°.

Bei raschen Bewegungen wird deutliches Knacken hörbar. Spontan absolut keine Schmerzen.

Die Gelenkkapsel ist nicht geschwellt, kein Erguss im Gelenk, Röthung der Haut besteht nicht.

Die Condylen des Humerus scheinen beide verdickt zu sein, am Condylus externus eine auf Druck schmerzhafte Stelle.

Zwischen Radiusköpfchen und Ulna eine halb haselnussgrosse, leicht bewegliche, auf Berührung schmerzhafte Gelenkmaus, deren zu palpirende Fläche halbkugelförmig gewölbt ist. Bei Bewegungen des Ellenbogens lässt sich die Mitbewegung der Gelenkmaus deutlich constatiren, ebenso dass die Bewegungsstörung auf einer Einklemmung derselben beruht, indem bei Extension des Armes der Körper unbeweglich wird, bei der Flexion aber völlig verschwindet.

In Mittelstellung ist der Gelenkkörper leicht beweglich.

Klinische Besprechung. 23. Juni 1892. Der Junge kommt einer Bewegungsstörung in seinem rechten Arme wegen. Die Extension beträgt nur etwa 140°, die Flexion 50°. Die Rotationsbewegungen des Vorderarms sind normal. Als Grund der Störung findet man eine Gelenkmaus, dieselbe ist zwischen Radiusköpfchen und Olekranon gelagert.

Bei Extension lässt sich constatiren, dass der Gelenkkörper fixirt wird, während bei stärkerer Flexion derselbe völlig verschwindet, bei Einnahme einer Mittelstellung lässt sich derselbe gut hin- und herschieben.

Anamnestisch wird angegeben, dass die Gelenkaffection seit Anfang Mai existirt, die Absprengungsfractur beim Heben einer nicht sehr schweren Last auftrat, sofortige Bewegungsstörung und momentan starken Schmerz zur Folge hatte. Der Junge hörte ein deutliches Knacken.

Die Absprengfracturen des Condylus externus sind selten. Im vorliegenden Fall könnte man eine Abreissung des Knorpels durch das Periost annehmen, da der Junge nichts von einer vorhergegangenen Erkrankung wissen will, sonst ist die Annahme einer Arthritis prolifera, wobei durch Wucherungsvorgänge Knorpelstücke abgelöst werden, d. h. vorerst noch in lockerer, bindegewebiger Verbindung stehen, dann bei leichten Traumen und Bewegungen sich loslösen, viel mehr gerechtfertigt. Der Junge giebt nach längerem Befragen an, dass seit zwei Jahren eine Functionsstörung seines rechten Ellenbogens bestanden habe, die als Gelenkrheumatismus angesprochen und behandelt wurde.

Operation. Esmarch'sche Einwickelung. Der Hautschnitt wird dem mittleren Drittel des Resectionsschnittes des Ellenbogengelenkes sec. *Kocher* entsprechend angelegt. Die Kapsel wird incidirt am vorderen Rande des M. anconaeus quartus. Die Gelenkmaus drängt sich in den Kapselriss und wird mit einem scharfen Häkchen gefasst und hervorgeholt. Sie entspricht der Kuppe der Rotula und ist mit einem Faden von Periost

Digitized by Google

noch mit dem Condylus externus im Zusammenhange. Die Rotula erscheint abgeflacht und etwas rauh. Fortlaufende Kapselnaht. Spülung der Wunde. Fortlaufende Hautnaht. Keine Drainage.

25. Juni 1892. Entfernung der Nähte, weder Röthung, noch Schwellung, noch Druckempfindlichkeit der Umgebung.

Collodialstreifen. Verband.

Das Allgemeinbefinden ist gut. Die Temperaturen sind seit der Operation stets normal.

30. Juni 1892. Patient wird entlassen. Das Allgemeinbefinden ist gut, Temperatur und Puls sind normal.

Die Operationswunde ist linear, tadellose Prima.

Schwellung oder Druckempfindlichkeit bestehen nicht. Activ werden alle Bewegungen im Ellenbogen völlig schmerzlos gemacht.

Bewegungen von Vorderarm, Hand und Finger sind normal.

Was nach der gegebenen Schilderung die Genese der Abrissfractur der Rotula anlangt, so ist ersichtlich, dass entweder ein Stoss von unten durch Fall auf die Hand oder kräftigen Druck von dieser her bei fixirtem Arm oder ein Zug an dem gestreckten Arm, wobei die Kapsel von vorne auf die Rotula angepresst wird, den Knorpelüberzug derselben abdrückt; die Aetiologie stimmt also mit derjenigen der Fractura condyli externi überein; vielleicht wird auch unter theilweiser Kapselabreissung am oberen, vorderen Umfang der Knorpelüberzug mit abgerissen, wenn z. B. der Verletzte eine schwere Last bei gestrecktem Arme heben will. Das Alter, in welchem wir die Verletzung trafen, ist das 14.—19. Jahr.

Es ist wahrscheinlich, dass gewöhnlich vorgängige Lockerung des Knorpels stattfindet, aber die Bedeutung des Trauma ist überwiegend und weil die Verletzung keineswegs selten ist, so scheint es zweckmässig, sie gleich hier anzureihen, umsomehr als sie etwas völlig Gesetzmässiges hat. Es wird der Knorpelüberzug der Rotula zum grössten Theil oder in toto wie eine Kappe abgehoben und regelmässig nach hinten verrückt. Es haftet ihm mehr oder weniger Knochensubstanz an (Fig. 92) oder auch gar keine (Fig. 95).

Die auf die Verletzung folgenden Erscheinungen können in plötzlichem Schmerz und Functionsstörung bestehen oder beides kann sich erst nach einiger Zeit einstellen. In solchen Fällen ist zu begreifen, dass die Diagnose nicht gestellt wird, da die Schwellung gering ist (die Abreissung von Knorpel führt nicht zu starker Blutung und bloss in's Gelenkinnere) und die Bewegung wenig

Digitized by Google

behindert oder bloss einseitig. So pflegt die Beugung ganz frei und bloss die Streckung schmerzhaft und behindert zu sein. In einzelnen Fällen nimmt der Patient bei Bewegung ein Krachen wahr.

Doch ist schon bald das Bild ein recht typisches. Der Arm wird in unvollständiger Streckung gehalten und der Vorderarm erscheint leicht abducirt, sodass der Epicondylus internus stark vorragt. Umgekehrt ragt das Olekranon weniger vor, weil dessen Vorsprung durch den nach hinten getretenen Körper markirt ist. Dagegen erweckt das Radiusköpfchen den Eindruck einer Luxation (weil es breiter erscheint in Folge Verkleinerung der Rotula); aber man überzeugt sich, dass es an normaler Stelle unter dem Condylus externus hin und her rotirt. Diese Untersuchung auf das Verhalten der Knochenvorsprünge ist leicht zu machen, weil kein stärkerer Gelenkerguss und keine Schwellung der Gelenkkapsel vorhanden sind.

Die Art der Bewegungsstörung ist recht charakteristisch. Alle Bewegungen sind frei mit Ausnahme der Streckung und Supination. Sobald diese beiden Bewegungen forcirt werden, sind sie schmerzhaft (weil das Radiusköpfchen an den Gelenkkörper anstösst). Die Streckung wird oft plötzlich gehemmt und kann auf einmal wieder frei gemacht werden. Wenn sie aber erzwungen wird, so ist sie sehr schmerzhaft. Die plötzlich gehemmte Streckung geht oft wieder, wenn hinten und über dem Radiusköpfchen ein Druck (auf den dislocirten Gelenkkörper) ausgeübt wird. Andere Bewegungsstörungen sind nicht vorhanden, auch keine Stellungsabweichung.

Die Diagnose beruht ausser auf dem charakteristischen Symptom einer oft mit plötzlichem Schmerz behinderten Streckung und Supination darauf, dass wir im Stande sind, das abgesprengte Knorpelstück zu fühlen, nämlich auf der Aussenseite und Rückseite der Gelenklinie zwischen Condylus externus und Radiusköpfchen in der Weise, dass bei Beugung nichts zu fühlen ist, weil bei der Beugung der Gelenkraum grösser wird, durch Erschlaffung der Kapsel, und das abgesprengte Stück in die Gelenkspalte hineinschlüpft. Wird aber der Arm gestreckt, so tritt über dem Rande des Radiusköpfchens das abgesprengte Stück als quere Leiste hervor. Wenn man darauf drückt, so kann man es in das Gelenk hineinschlüpfen machen, resp. es bei Beugung plötzlich verschwinden fühlen. Druck auf das Stück ist empfindlich.

Digitized by Google

Es bestehen also im Grossen und Ganzen die charakteristischen Erscheinungen einer Gelenkmaus; die charakteristische Lagerung derselben nach hinten in Verbindung mit den geschilderten, wenn auch nicht ohne Untersuchung in die Augen springenden Stellungsanomalieen und Bewegungsstörungen, lässt andere Formen von Dérangement interne ausschliessen und eine Diagnose machen, welche wir in unseren letzten Fällen mit Sicherheit stellten vor der Operation und jeweilen bestätigt fanden. Man hat sich vor Verwechslungen mit blosser localer Kapselschwellung durch Distorsion, aber namentlich mit Fracturen des Radiusköpfchens zu hüten; die Möglichkeit, den Rand des Radiusbecherchens deutlich, ja besonders deutlich durchzufühlen und der Nachweis des beweglichen Körpers hinten schützen genügend vor Verwechslungen.[1])

Zur Therapie brauchen wir nicht lang zu sein. Von einem Anheilen des abgesprengten Stückes kann kaum die Rede sein. Eine wirksame Therapie kann desshalb bloss in Excision von einem lateralen Schnitte aus bestehen. Mit einem scharfen Häkchen zieht man die abgesprengte Knorpelhaube nach Spaltung der Kapsel leicht heraus. Die Patienten entschliessen sich, wenn nicht primär, doch später leicht zu diesem Eingriff, weil die anhaltenden oder oft plötzlichen Schmerzen beim Strecken des Armes ihnen lästig fallen. Den letzten Fall haben wir gar nicht fixirt; er bewegte schon am Tage nach der Operation das Gelenk ganz ordentlich. Verband ist desshalb unnöthig.

---

[1]) Wir wollen erwähnen, dass wir vor Kurzem ganz dasselbe typische Bild gesehen haben, ohne dass ein Trauma nachweislich war.

Digitized by Google

Digitized by Google

BEITRÄGE

zur Kenntniss einiger

Praktisch wichtiger Fracturformen.

I. Die Fracturen am oberen Humerusende.
II. Die Fracturen am unteren Humerusende.
III. Die Fracturen am oberen Femurende.

Von

Dr. THEODOR KOCHER

Professor der chirurgischen Klinik
in Bern.

CARL SALLMANN
Verlagshandlung für Medicin und Naturwissenschaften
BASEL und LEIPZIG
1896.

Digitized by Google

Digitized by Google

III.

Die Fracturen

am

Oberen Femurende.

Digitized by Google

Digitized by Google

III.

Die Fracturen am oberen Femurende.

Es hat in die Lehre der Fracturen des oberen Femurendes eine gewisse Verwirrung gebracht, dass man sich gewöhnt hat, sie sämmtlich unter dem Namen der Schenkelhalsfracturen zusammenzufassen. Man spricht von intra- und extracapsulären, eingekeilten und nicht eingekeilten Schenkelhalsfracturen. Es ist daher nothwendig, dass man sich klar macht, was man unter Schenkelhals verstehen will. Das ist nicht so einfach, wie am Humerus, wo als anatomischer Hals von Jedermann die Einschnürung zwischen dem überknorpelten Kopf und der oberen Diaphysenanschwellung mit ihren Tubercula bezeichnet wird, also ein Theil, welcher vollkommen innerhalb der Kapsel liegt. An der Hüfte liegen die Verhältnisse anders. Hier geht die Hüftkapsel an der Vorderfläche des Halses bis zu der Linea intertrochanterica anterior,[1]) hinten aber nicht bis zu der Linea intertrochanterica posterior, sondern nur bis etwas über die Mitte der Distanz von dieser Linie und dem Rande des überknorpelten Kopfes. Die Kapsel kann also für die Grenzbestimmung nicht maassgebend sein. Vielmehr entspricht dem Begriff des Schenkelhalses der Knochentheil zwischen dem Knorpelrande des Kopfes und den beiden Trochanteren resp. vorne und hinten den diese Apophysen verbindenden Kanten, der Linea intertrochanterica und Crista intertrochanterica.

[1]) *Anmerkung.* Die Linea intertrochanterica anterior wird nach neuerer Nomenclatur einfach als Linea intertrochanterica, die Linea intertrochanterica posterior als Crista intertrochanterica bezeichnet (vergl. *His*, Anatomische Nomenclatur. 1895).

Digitized by Google

Fasst man die Sache so auf, so kann man allerdings zwischen intra- und extracapsulären Schenkelhalsfracturen nach gewöhnlicher Bezeichnung unterscheiden, muss aber *Senn* [1]) vollkommen Recht geben, wenn er behauptet, dass ein grosser Theil der Schenkelhalsfracturen gemischt sei, besonders in der Art, dass die Fracturlinie vorne intra- und hinten extracapsulär liege. In praxi liegt glücklicherweise die Sache einfacher und hat die gegebene Unterscheidung doch ihren Werth. Denn nach den eingehenden Untersuchungen von *v. Brunn* [2]) schlägt sich die Synovialis am Schenkelhalse empor bis zum Knorpelrand des Kopfes, sodass *v. Brunn* annimmt, dass sogar bei einer Epiphysentrennung (zwischen Epiphysenknorpel und Hals) die Integrität der Gelenkkapsel gewahrt bleiben könnte. Es haben demgemäss in praxi die gemischten Fracturen, welche auch nur theilweise extracapsulär verlaufen, die Bedeutung der rein extracapsulären Fracturen bezüglich Prognose und Therapie, denn die Art ihrer Heilung hängt von der Intactheit der ernährenden Periostalgefässe für das obere Fragment ab. Nur bei rein intracapsulären Fracturen ist die Blutzufuhr zu letzterem in hohem Grade beeinträchtigt, falls nicht Einkeilung besteht.

Unter diesen Umständen ist es nicht gerechtfertigt, die zwei grossen Gruppen von intra- und extracapsulären Fracturen als Hauptunterscheidung beizubehalten, weil dies einer Willkürzutheilung der gemischten Form Raum giebt. Das hat schon *Bigelow* [3]) gefühlt, als er statt der erwähnten üblichen Eintheilung die Unterscheidung von eingekeilten und nicht eingekeilten Fracturen des Schenkelhalses vorschlug. Nun kommt zwar die Einkeilung ganz speciell den extracapsulären Fracturen zu, ist aber hier nicht ausnahmlos vorhanden und kommt anderseits auch bei intracapsulären Fracturen vor.

Die unzweifelhaft in Bereich des Schenkelhalses fallenden Fracturen haben das Gemeinsame, dass sie alle oberhalb der Trochanteren liegen. Man kann desshalb zweckmässig dieselben in eine erste Gruppe:

---

[1]) *N. Senn.* Fractures of the neck of the femur. 1883.

[2]) *v. Brunn.* Verhältniss der Gelenkkapsel zu den Epiphysenlinien. Leipzig. 1881.

[3]) *Bigelow,* übersetzt von *Pochhammer.* Berlin. 1873. Mechanismus der Fracturen und Luxationen am Hüftgelenk.

Digitized by Google

A. Fracturae supratrochantericae

zusammenfassen, welche identisch sind mit den ächten Fracturae colli femoris und in dieser ersten Gruppe diejenigen Formen unterscheiden, welche sich diagnostisch am Lebenden trennen lassen und welche prognostisch und therapeutisch genügende Differenzpunkte darbieten, um eine scharfe Abtrennung zu rechtfertigen, nämlich:

1. Die Fractura colli femoris superior oder deutlicher subcapitalis (vergl. Fig. 96).

Bei dieser Fractur stösst ein Theil der Fracturlinie oder auch die ganze Länge derselben an den Kopf an und sie liegt in Folge dessen stets in toto intracapsulär. Zu ihr gehört als Varietät die seltene Fractura epiphysaria.

2. Die Fractura colli femoris intertrochanterica (vergl. Fig. 97 und 98).

Hier liegt die Fracturlinie im Bereich der Linea intertrochanterica unmittelbar oberhalb der Trochanterenmasse; sie liegt ganz oder theilweise extracapsulär, zählt aber praktisch durchaus der extracapsulären Fractur zu, wenn auch ein Theil der Fracturlinie in das Gelenk hineinläuft oder die Gelenkkapsel verletzt ist.

Diese beiden Formen von Fractura colli femoris sind den supratuberculären Fracturen des Humeruskopfes analog (vergl. Fig. 22 und 23), speciell denjenigen, welche der Linie des anatomischen Halses folgen und es ist bei der Ausdehnung des Schenkelhalses leicht verständlich, dass sie hier eine ungleich grössere praktische Bedeutung haben, als am Humerus, wo sie so völlig in den Hintergrund treten gegen die infratuberculären Formen.

Nun giebt es aber auch am oberen Femurende Fracturen, wie aus den unten gegebenen Abbildungen hervorgeht, welche noch weiter abwärts liegen. Dieselben haben mit dem oben definirten Schenkelhals nichts mehr zu thun. Man hat zwar auch für das obere Femurende die Bezeichnung eines anatomischen und chirurgischen Halses eingeführt. Aber wenn wir schon für den Humeruskopf unsere Bedenken geäussert haben, den vagen Begriff des chirurgischen Halses zur Fracturbezeichnung zu benützen, so finden wir hier noch viel weniger Grund, diese Bezeichnung zu verwenden. Will man dieselbe durchaus auch hier festhalten, so

Digitized by Google

kann nur eine ganz bestimmte Kategorie von Fracturen als solche des chirurgischen Halses bezeichnet werden, nämlich die unterhalb beider Trochanteren liegende: die Fractura subtrochanterica, das Analogon unserer Fractura subtubercularis am Humerus. Einfach die extracapsulären Fracturen in toto als solche des chirurgischen Halses den intracapsulären als des anatomischen Halses gegenüber zu stellen, wie dies in dem vortrefflichen Lehrbuch *Hoffa*'s geschieht, ist durchaus nicht zulässig: Sowohl unsere subcapitale als die intertrochantere Fractur sind solche des anatomischen Halses. Aber abgesehen von diesem Irrthum deckt der Begriff der Fractur des chirurgischen Halses, also der Fractura subtrochanterica noch nicht alle Fälle, bei welchen die Fracturlinie unterhalb der Trochanteren liegt, sondern es kommt noch eine sehr typische Fractur vor, die Fractur durch die Trochanterenmasse selber. Dieselbe ist das vollkommene Analogon, sowohl hinsichtlich der Genese als der Dislocationsverhältnisse mit der Fractura pertubercularis am Humerus und wir bezeichnen diese Fractur als pertrochanterica.[1])

Wir haben demgemäss in der 2. Gruppe folgende Hauptformen:

B. Fracturae infratrochantericae.

3. Fractura pertrochanterica (vergl. Fig. 99, 100 und 101).

4. Fractura subtrochanterica (Fig. 102 und 103) am oberen Humerusende. Nur sind die infratuberculären Fracturen vollständig im Vordergrund, am Schenkel dagegen die supratrochanteren Formen die erheblich wichtigeren und häufigeren.

Die genannten vier Fracturformen lassen sich nicht bloss an Präparaten, wie wir zeigen werden, sehr gut charakterisiren, sondern lassen sich auch klinisch auseinanderhalten, während die Unterscheidung zwischen intra- und extracapsulären, eingekeilten und nicht eingekeilten, trotz der langen Tabellen über differentialdiagnostische Anhaltspunkte niemals eine durchschlagende sein kann

[1]) Der Name diatrochanterica würde besser passen, da das Wort Trochanter aus dem Griechischen stammt, aber die Zusätze inter- und subtrochanterica sind schon so allgemein angenommen, dass eine lateinische Combination kein Bedenken hat.

Digitized by Google

Tafel I.

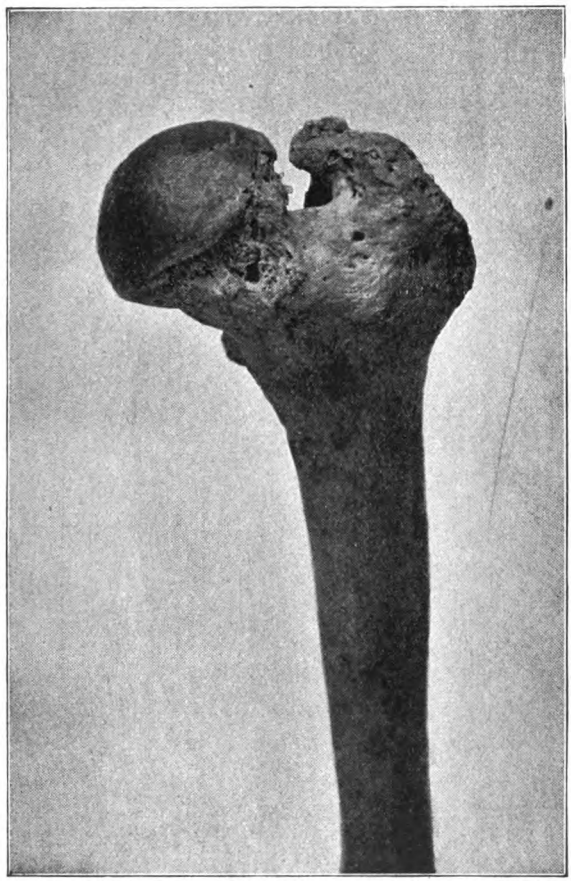

Fig. 96.

Fractura colli femoris subcapitalis rotatoria. (Intracapsuläre Auswärtsrotationsfractur, knöchern geheilt). **Eigenes Präparat.**

Digitized by Google

Digitized by Google

Tafel II.

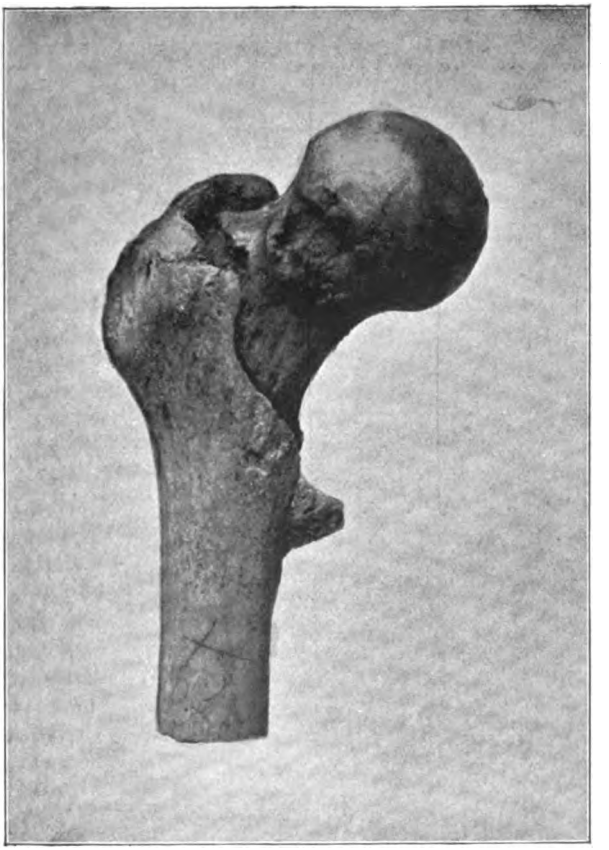

Fig. 97.

Fractura colli femoris intertrochanterica abducta. (Extracapsuläre Schenkelhalsfractur mit Einkeilung und Abduction.) [Präparat aus der pathol.-anatomischen Sammlung in Bern.

Digitized by Google

Digitized by Google

Tafel III.



Fig. 98.

Fractura colli femoris intertrochanterica adducta. (Zum Theil intracapsuläre Adductionsfractur mit Einkeilung.) Präparat aus der Sammlung von Prof. *Langhans*, Bern.

Digitized by Google

Digitized by Google

Tafel IV.

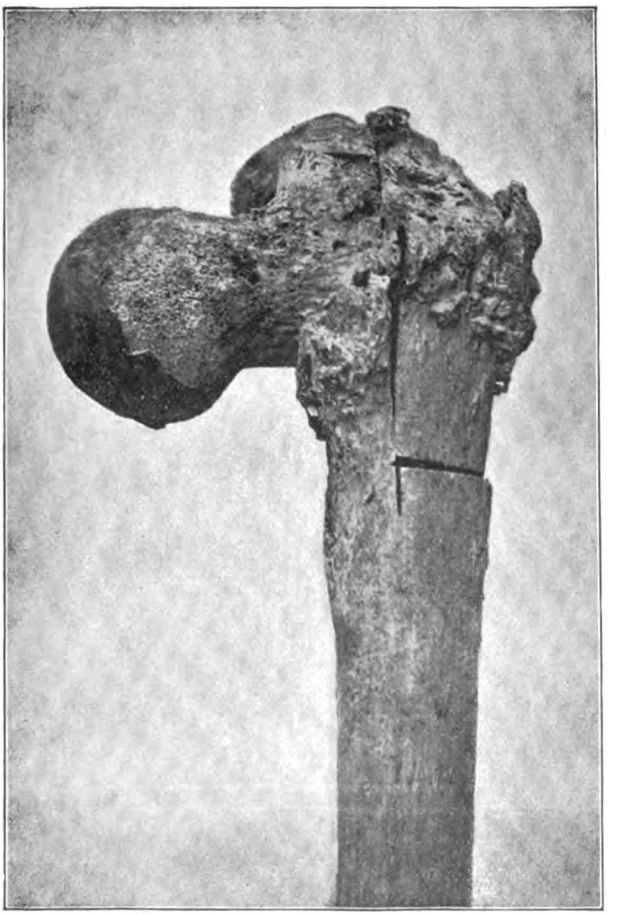

Fig. 99.

Fractura pertrochanterica extensa. (Extensionsfractur durch die Trochanterenmasse in Folge Abriss durch das Lig. Bertini beim Rückwärtsfallen). Fracturlinie geht schräg von aussen und vorne nach innen und hinten abwärts. Präparat der pathologisch-anatomischen Sammlung Bern.

Digitized by Google

Digitized by Google

Tafel V.

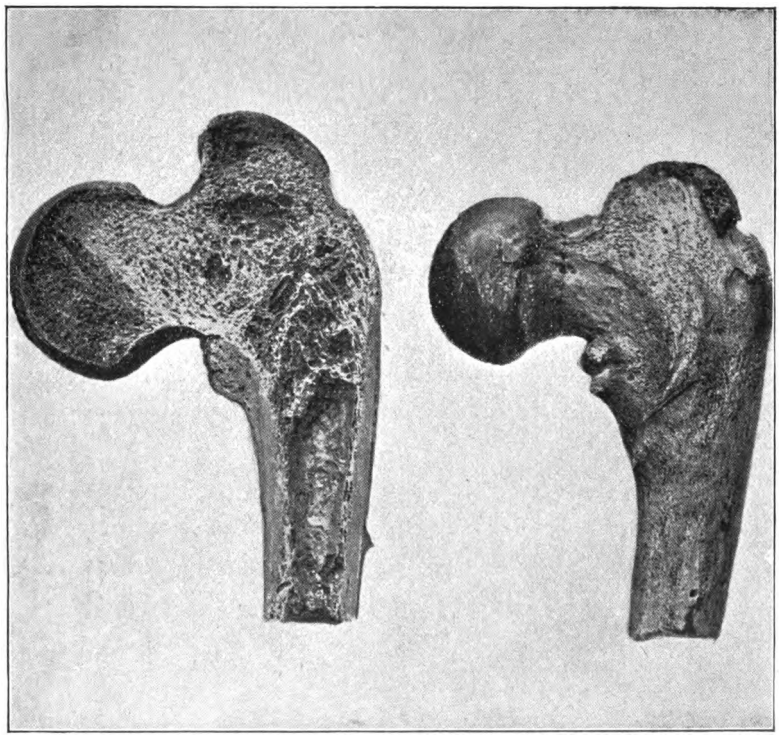

a *b*

Fig. 100.

Fractura pertrochanterica adducta. (Adductionsfractur durch die Trochanterenmasse in Folge von Abriss durch das Lig. Bertini bei Seitwärtsfallen nach der anderen Seite.) Fracturlinie schräg von vorne und aussen nach hinten und innen abwärts. Präparat aus der patholog.-anatomischen Sammlung Bern.

Digitized by Google

Digitized by Google

Tafel VI.

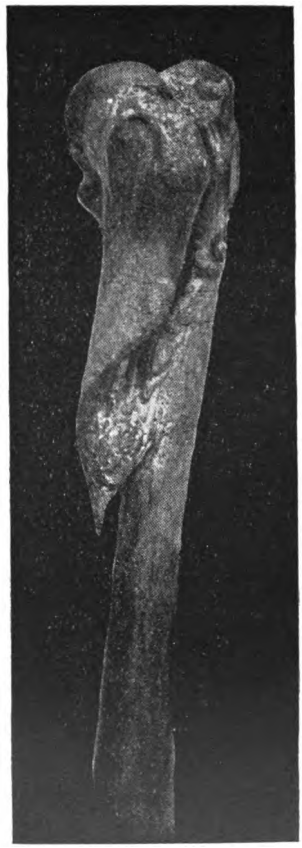

Fig. 101.

Fractura pertrochantero-diaphysaria obliqua per rotationem. (Rotationsfractur durch die Trochantermasse und das obere Diaphysendrittel.) Präparat der Berner Sammlung.

Digitized by Google

Digitized by Google

aus den früher angeführten Gründen des häufigen Vorkommens gemischter Formen.

Wir haben endlich zur Vervollständigung der Zahl typischer Fracturen noch der Y-Fracturen zu gedenken, welche wir auch am Humeruskopf angetroffen haben. An letzterer Stelle haben wir namentlich die Fractur des anatomischen Halses mit der Fractura pertubercularis combinirt getroffen, aber auch die per- und subtubercularis combiniren sich zu einer Y- oder <-Form. Ebenso am Schenkelhals. Bei Fractura colli femoris intertrochanterica kann Einkeilung des Halses in die Trochanterenmasse

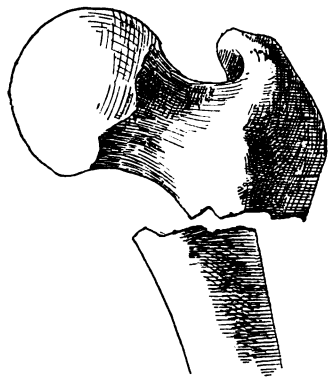

Fig. 102.

Fractura femoris subtrochanterica abducta (Abductionsfractur unter den Trochanteren). Nach einer bei einer Autopsie aufgenommenen Skizze.

den grossen Trochanter absprengen und es entsteht die Y-Fractur oder es verbindet sich die Fractura pertrochanterica mit der subtrochanterica zu einer <-Fractur. Der Vollständigkeit halber sei erwähnt, dass auch eine isolirte Fractur des Trochanter major vorkommt, aber viel seltener als die analoge Fractur des Tuberculum majus, meist bloss durch directe Gewalt.

Es ist unnütz, nochmals hervorzuheben, dass mit dieser Eintheilung nicht alle Vorkommnisse erschöpft sein sollen, aber dieselbe schliesst alle typischen und für den Kliniker praktisch wichtigen Formen ein.

Wir haben also noch die zwei weiteren Fracturen hinzu zu fügen:

Digitized by Google

5. Combinirte Fracturen mit dem Haupttypus der Y-Fractur.

6. Fractur des Trochanter major.

Weitere Fracturformen anatomisch zu unterscheiden, hat einen praktischen Nutzen nicht mehr. Dagegen haben wir schon am Humeruskopf gesehen, dass sich für die einzelnen Formen praktisch bedeutungsvolle Varietäten ableiten lassen aus der Aetiologie, in-

Fig. 103.

Fractura femoris subtrochanterica extensa (Extensions-Fractur unter den Trochanteren). Nach einem Präparat bei Autopsie (vergl. hiezu Photogramm Fig. 131). Das obere Fragment ist in sehr starker Flexionsstellung. Zu Beobachtung 48.

sofern als je nach der Ursache die Abweichung der Fragmente eine sehr verschiedene sein kann bei genau derselben Bruchlinie. Und da die Art der Abweichung für Diagnose und Prognose ihre grosse Bedeutung hat, so halten wir das aetiologische Princip zur Erklärung der Unterabtheilungen auch hier fest und geben in dem folgenden Schema eine Uebersicht der häufigsten Varietäten unter den oben genannten wichtigeren Hauptformen. Stets ist dabei die Stellung des peripheren Fragmentes, wie dies für die Luxationen üblich ist, für die Wahl des Namens maassgebend.

Digitized by Google

Aetiologie der Fracturen des oberen Femurendes.

Wir haben bei den Fracturen am oberen Humerusende hervorgehoben, dass das vorgerückte Alter überwiegend oft von denselben betroffen wird, während am unteren Humerusende die Fracturen der grossen Mehrzahl nach Kinder betreffen. Immerhin zeigten wir, dass auch am oberen Humerusende die häufigste Fracturform, nämlich die Fractura pertubercularis in der Varietät der Fractura epiphysaria im Wachsthumsalter eine grosse Rolle spielt.

Für das obere Femurende tritt das höhere Alter noch ungleich mehr in den Vordergrund. Die Schenkelhalsfracturen bei jüngeren Leuten bilden die Ausnahme und dies gilt hier selbst für die Fractura epiphysaria. Man wird sehen, dass mit einem halben Dutzend Ausnahmen, welche wir genauer schildern werden, alle unsere Fracturen am oberen Femurende jenseits der 50er Jahre vorgekommen sind.

Altersveränderungen sind hier also maassgebend. Das beweisen auch die Experimente. Mein früherer Assistent, Dr. *Lardy*[1]) in Constantinopel, hat gezeigt, wie andere Experimentatoren vor ihm, dass es sehr schwer und nur mit grosser Gewalt gelingt, eine Schenkelhalsfractur zu erzeugen bei jungen Menschen, während es bei alten Leuten sehr leicht geht.

Dies beruht auf der Veränderung, welche man kurzweg als senile Osteoporose oder senile Osteomalacie des oberen Femurendes bezeichnet, auf Atrophie der harten Theile des Knochensystems, der Knochenbälkchen. Was die senile Osteoporose zu bedeuten hat, ist noch nicht über allen Zweifel erhaben. Soviel ist sicher, dass die histologischen Vorgänge der Osteomalacie denjenigen der senilen Osteoporose nahe verwandt sind. Darüber haben uns Untersuchungen von *Ribbert* und von *v. Recklinghausen* belehrt. Es handelt sich, wie sich *v. Recklinghausen* vielleicht nicht ganz glücklich ausdrückt, um atrophirende Entzündung. Entzündungsvorgänge sind allerdings sehr wenig ausgesprochen; wesentlich sind Circulationsstörungen mit Erkrankung der Gefässwände verantwortlich zu machen. Von einem gewissen Alter an bieten die Gefässwände die Veränderungen der Sklerose. Diese hat zur Folge

[1]) *Edmond Lardy.* Thèse inaugurale. Genève. 1886.

Digitized by Google

Anaemie und venöse Stauungen mit Resorption der Kalksalze *(Ribbert)*, die eine wesentliche Rolle spielt bei der Widerstandsverminderung der Knochenbälkchen; danach erfolgt Schwund der letzteren, hie und da gleichzeitig mit hypertrophischen Vorgängen und Knochenneubildung. Die Knochenbälkchen gehen stellenweise soweit zu Grunde, dass eigentliche Höhlen entstehen. Die Atrophie ist die Erklärung für das leichte Zustandekommen der Fracturen am oberen Femurende. zumal wenn sie die Gebilde betrifft, welche als specielle Stütze des Schenkelhalses dienen. Eine solche Stütze ist neben dem Adam'schen Bogen der sog. Schenkelsporn von *Merkel* (Bigelow's Septum).

Die Corticalis auf der Adductionsseite des Schenkels ist sehr entwickelt und geht in der Form des Adam'schen Bogens bis zum Kopfe heran. Von demselben löst sich ein System nach der oberen Fläche des Schenkelkopfes aufstrebender Bälkchen ab. Welche grosse Bedeutung diese in der Corticalis zusammengepressten und nach oben auseinander strahlenden Druckbälkchen für die Resistenz des Knochens haben, ist auf Grund von *Culman*'s Berechnungen von *H. Meyer* und *J. Wolf* zur Genüge bewiesen worden. Aber ausser dieser Stütze, welche die Corticalis der Adductionsseite und die von ihr ausgehenden Bälkchen in der Richtung der Drucklinien leisten, ist noch eine Fortsetzung und Ausstrahlung der lateralen Corticalis auf der Abductionsseite zu beachten, und ihre Atrophie ist von Bedeutung für das Zustandekommen von Fracturen. Die Fortsetzung dieser lateralen Corticalis in den Hals ist der Schenkelsporn. Schnitte durch das obere Femurende zeigen, dass die Bälkchen, welche von der lateralen und hinteren Corticalis ausstrahlen, ungefähr parallel dem Adam'schen Bogen und der vorderen Corticalis des Halses in die hintere und obere Wand des letztern sich fortsetzen, in der Weise, dass der Trochanter major und der Trochanter minor gleichsam abgeschnitten werden und die Diaphysencortalis eine ununterbrochene gebogene Röhre bildet bis in den Kopf hinein. Auf gewissen Schnitten erscheinen desshalb die beiden Trochanteren als richtige Apophysen der bogenförmig in den Kopf fortgesetzten Corticalis aufgesetzt. Wir geben als Illustration hiezu in Fig. 104—109 eine Schnittserie, welche Dr. *Lardy* für die Klinik gefertigt hat. Fig. 104 und 105 sind Horizontalschnitte unmittelbar unter und durch den untersten Theil des Halses und zeigen den zwischen kleinem

Digitized by Google

Tafel VII.

Fig. 104.

Fig. 105.

Fig. 106.

Fig. 107.

Fig. 108.

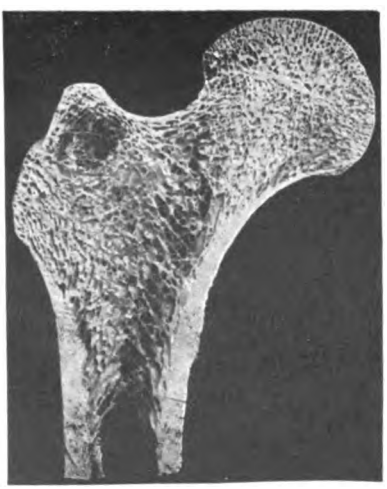

Fig. 109.

Digitized by Google

Digitized by Google

Trochanter und Spongiosa hinziehenden Schenkelsporn sehr schön; ebenso die beiden Sagittalschnitte durch die Basis des kleinen Trochanter (Fig. 106 und 107). Fig. 108 dagegen zeigt den bogenförmigen Zug, welcher von der lateralen Corticalis in die hintere und obere Wand des Schenkelhalses heraufzieht, auf einem Frontalschliff, welcher noch einen Theil der hinteren Corticalis bestehen gelassen hat. Das sind die Zugbälkchen des Schenkelhalses. Fig. 109 zeigt den Adam'schen Corticalisbogen an der medialen Seite.

Die Atrophie dieses Schenkelsporns und der vorher erwähnten Druckbalken des Adam'schen Bogens ist es, welche das häufige Vorkommen der Schenkelhalsfracturen bei alten Leuten erklärt, im Gegensatz zu jüngeren Individuen.

In Zusammenhang mit dieser Osteoporose wird der Winkel zwischen Schenkeldiaphyse und Schenkelhals bei alten Leuten ein kleinerer, als in jüngeren Jahren. Dieser Winkel beträgt bei letzteren, d. h. unter normalen Verhältnissen, 127°; wenn osteoporotische und osteomalacische Vorgänge stattfinden, sinkt der Schenkelhals allmälig abwärts, wie neben anderen Autoren neuestens noch *Lauenstein* gezeigt hat. Der Winkel kann zu einem rechten sich verkleinern und in dieser Stellungsveränderung liegt eine sehr erhebliche Disposition für das Zustandekommen der Fracturen, weil der Hebelarm, auf welchen die Gewalt (Becken oder Femurdiaphyse) einwirkt, ein viel längerer geworden ist.

Das wichtigste Moment für die Aetiologie beruht also auf einer anatomischen Disposition.

Wir wollen nun an Hand unserer eigenen Experimente, angestellt unter Mithülfe von Dr. *Lardy*, zeigen, wie man Fracturen des Schenkelhalses erzeugen kann und an der Hand unserer eigenen und der Berner pathologisch-anatomischen Sammlung, welche Professor *Langhans* gütigst zu unserer Verfügung gestellt hat, wie die Fracturen in Wirklichkeit, d. h. bei Einwirkung von Traumen auf den lebenden Menschen bei bestehender Disposition beschaffen sind.

Was die Zahl der von uns beobachteten Fälle betrifft, so haben wir genügend genaue Krankengeschichten über 25 Fracturae intertrochantericae und pertrochantericae, 10 Fracturae colli femoris subcapitales, 5 Fracturae subtrochantericae.

Digitized by Google

Wir können leider in unserem klinischen Material die Gruppe der Fractura inter- und pertrochanterica nicht scharf auseinanderhalten, aber die erstere ist unbedingt die viel häufigere im Gegensatz zum Humerus, wo wir die Fractura pertubercularis für die Hauptform erklärt haben.

1. Die Fractura colli femoris subcapitalis,

also die rein intracapsuläre Form, haben wir 10 Mal notirt. Unter diesen 10 Fällen sind 2 unter 50 Jahren; Einkeilung ist nur 1 Mal erwähnt. Dagegen kommen bemerkenswerther Weise 6 Frauen auf die 10 Fälle. Für die intracapsulären Fälle ist demgemäss die senile Osteoporose noch mehr maassgebend gegenüber Trauma, als dies schon bei der intertrochanteren Fractur der Fall ist. Eine directe Gewalteinwirkung auf den Trochanter ist vorwiegende Ursache. Allein hier ist nicht sowohl der Widerstand der harten Corticalis des Halses gegenüber der Spongiosa maassgebend, als es der Widerstand der Pfanne an ihrem medialen und gelegentlich oberen Umfang ist, welcher den Kopf an der Verschiebung hindert, während der Hals einwärts verschoben wird. Allerdings bohrt sich auch hier einestheils die hintere und dann die untere Corticalis des Halses in die Spongiosa des Kopfes ein; es handelt sich also um eine Compressionsfractur. Maassgebend für die Stelle des Zustandekommens ist die stärkere Osteoporose an der Grenze von Kopf und Hals bei subcapitalen Fracturen. Daher findet man auch intracapsuläre Fracturen als Folge von Stoss von unten vom Fuss, Knie oder von aussen her. Dass unter Voraussetzung des letzterwähnten disponirenden Momentes auch das Anstemmen des Schenkelhalses am Pfannenrande und des Kopfes an dem gespannten Lig. Bertini bei Rotation eine Rolle für die Genese der intracapsulären Fractur spielt (speciell bei Auswärtsrotation), ist nach den Experimenten an der Leiche, die wir gleich anfügen, nicht zu bezweifeln.

2. Die Fractura colli femoris intertrochanterica

ist der Hauptrepräsentant der Fracturen des oberen Femurendes. Mit Ausnahme von 3 Fällen sind alle unsere hiehergehörigen

Digitized by Google

Patienten über 50 Jahre; die Zahl der Frauen ist 6; sie steht also im Hintergrund gegenüber derjenigen der Männer. Mit Ausnahme der veralteten und daher nach dieser Richtung nicht mehr sicher verwerthbaren Fälle sind alle zugleich eingekeilte Fracturen. In dieser Hinsicht stimmen unsere Beobachtungen mit *Bigelow*'s eingekeilten Fracturen. Endlich ist mit einer einzigen Ausnahme, ein junges Individuum betreffend, die Ursache dieser Fractur ein Fall auf den Trochanter major, also eine Gewalt, die durch Druck vom Trochanter major her einwirkt. Es handelt sich also wesentlich um eine Compressionsfractur durch Stoss von aussen, sodass die harte Corticalis des Halses in die Spongiosa der Trochanterenmasse hineingetrieben wird. Dass dabei zugleich eine Knickung stattfindet, geht daraus hervor, dass mit seltener Ausnahme der Trochantertheil zugleich eine Auswärtsdrehung erfährt, wobei die hintere Corticalis des Halses tiefer als die vordere sich in die Spongiosa der Trochanteren einbohrt (Auswärtsrotationsfractur). Nach meinen Beobachtungen an frischen Fällen möchte ich annehmen, dass oft primär zugleich der Winkel zwischen Hals und Diaphyse durch den Stoss gegen den Trochanter major vergrössert wird und die obere Corticalis des Halses in die Spongiosa der Trochanteren sich einbohrt (Abductionsfractur), während die untere Corticalis zerrissen wird und deren Einbohrung erst secundär (durch Muskelzug oder Belastung des Beins) stattfindet. Indess ist auch das primäre Vorkommen letzterer Form der Einkeilung (mit Adductionsstellung) bei Stoss nach oben, wenn zuerst die äussere Fläche des Oberschenkels den Boden berührt, nicht ausgeschlossen. Seltener ist es ein Fall auf Fuss oder Knie, welcher die Fractur herbeiführt.

3. Fractura pertrochanterica.

Was die Fractura pertrochanterica anbelangt, so ist bei dieser der Widerstand der Bänder der maassgebende Factor für die Wirkung eines Trauma, im besonderen der Widerstand des ausserordentlich starken Ligamentum iliofemorale (Bertini). Sie entsteht also in ganz analoger Weise, wie die Fractura pertubercularis, wo wir auch das Festhalten der Tubercula durch die starken Kapselbänder und speciell das Ligamentum coraco-humerale bei

Digitized by Google

Verschiebung der Diaphyse durch Stoss oder heftige Bewegung als Ursache der Fractur kennen lernten. Sie ist Riss-Knickungsfractur.

So kann die Fractura pertrochanterica entstehen sowohl durch einen Stoss von unten, als von vorne und hinten; in besonders prägnanter Weise aber entsteht die Fractur durch forcirte Bewegung beim Hintenüberfallen (Hyperextension) oder bei Fall auf die entgegengesetzte Körperseite (Rotation) und

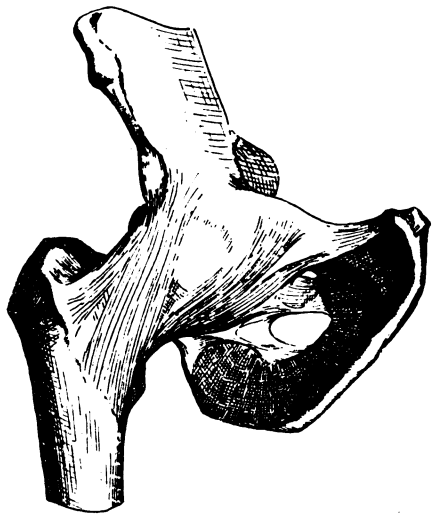

Fig. 110.

Hüftgelenk von vorne in Streckstellung zur Demonstration des **Ligamentum ilio-femorale**, welches mit den beiden Schenkeln gemeinsam von der Spina. a. inf. ilii entspringt und sich in Y-Form an die Linea obliqua femoris ansetzt. Von ihm getrennt durch die glatte Rückfläche der Bursa iliopsoica das **Ligamentum pubo-femorale**, in der Figur nach rechts.

Earle, besonders aber *Linhart* und *Riedinger* und später *Stetter*, haben auf diese interessante Ursache der Schenkelhalsfracturen aufmerksam gemacht, wobei ein Patient auf die rechte Seite fallen kann und den linken Schenkelhals brechen oder umgekehrt.

Bei Hyperextension spannt sich der mediale Schenkel des Lig. Bertini (*Bigelow*'s Y-band) und reisst gleichsam den Schenkelhals unterhalb der Linea intertrochanterica anterior, an welche er sich ansetzt, ab und bewirkt eine nach hinten schräg abfallende

Digitized by Google

Fractur; bei Auswärtsrotation und Adduction (Fall auf die entgegengesetzte Seite) hat der laterale Schenkel des Y-bandes dieselbe Wirkung. Die Berner Sammlung besitzt Präparate von Fractura pertrochanterica in Form von Spiralfracturen (vergl. Fig. 101), welche in dieser Weise bloss durch Rotation entstehen können, speciell durch Auswärtsrotation. Es ist klar, dass auch hier die Spannung der Kapsel und der Bänder die Hauptrolle spielt.

4. Fractura subtrochanterica.

Die Fractura subtrochanterica ist Biegungs- oder Rotationsfractur. Wenn bei Fall nicht der Trochanter, sondern die Diaphyse des Femur unterhalb der Trochanteren auf unebenen Boden aufschlägt, so entsteht eine wesentlich quere Fractur. Durch Rotation entstehen langgezogene Spiralbrüche, welche in der Diaphyse beginnend, bis unterhalb, oder auch in die Trochantermasse, ja sogar bis in den Schenkelhals hinein verlaufen. Die Fractur kann aber auch durch Fall auf die Füsse zu Stande kommen, wie wir sie bei einem 43-jährigen Manne sahen, der vom Heuwagen senkrecht auf die Füsse bei gestreckten Beinen heruntergefallen war.

Sehen wir uns nun die Präparate an, welche wir durch

Experimente

an trockenen und feuchten Knochen gewonnen haben, so finden sich an rein intracapsulären Schenkelhalsfracturen 3 Fälle (Fig. 111 *a* und *b*, 112 *a* und *b*, 113 *a* und *b*). Fig. 111 *a* und *b* zeigt (wie die anderen Experimente stets in Vorder- und Hinteransicht) eine Schrägfractur, wie sie durch Schlag auf den Femurkopf von oben mit einem eisernen Hammer zu Stande gebracht ist. Die Fractur geht oben vom Rande des Kopfes aus und verläuft schräg abwärts bis zur Linea intertrochanterica anterior, liegt also in ganzer Ausdehnung innerhalb der Kapsel. Diese schräge Linie ist nach *Hamilton* die gewöhnliche bei intracapsulären Fracturen, und intracapsuläre Fractur durch

Digitized by Google



Fig. 121.

Fractura colli femoris subcapitalis obliqua durch Schlag auf den Kopf in der Richtung des Pfeils. Fall auf die Kniee oder Füsse.

Digitized by Google

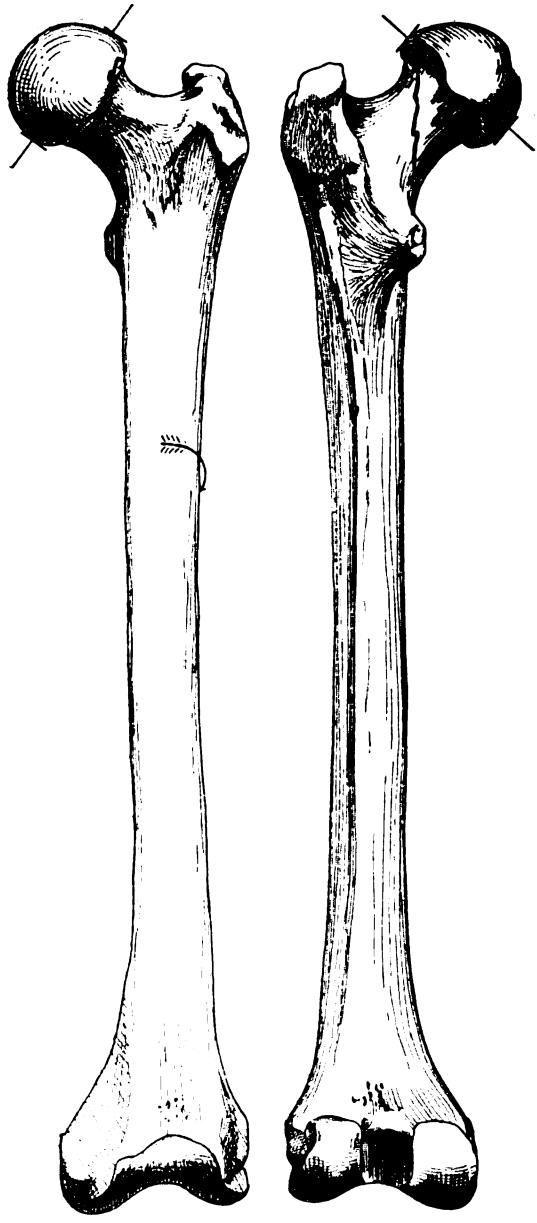

a. Fig. 112. *b.*

Fractura colli femoris subcapitalis rotatoria durch forcirte Auswärtsrotation bei fixirtem Kopf (in der Pfeilrichtung).

Digitized by Google

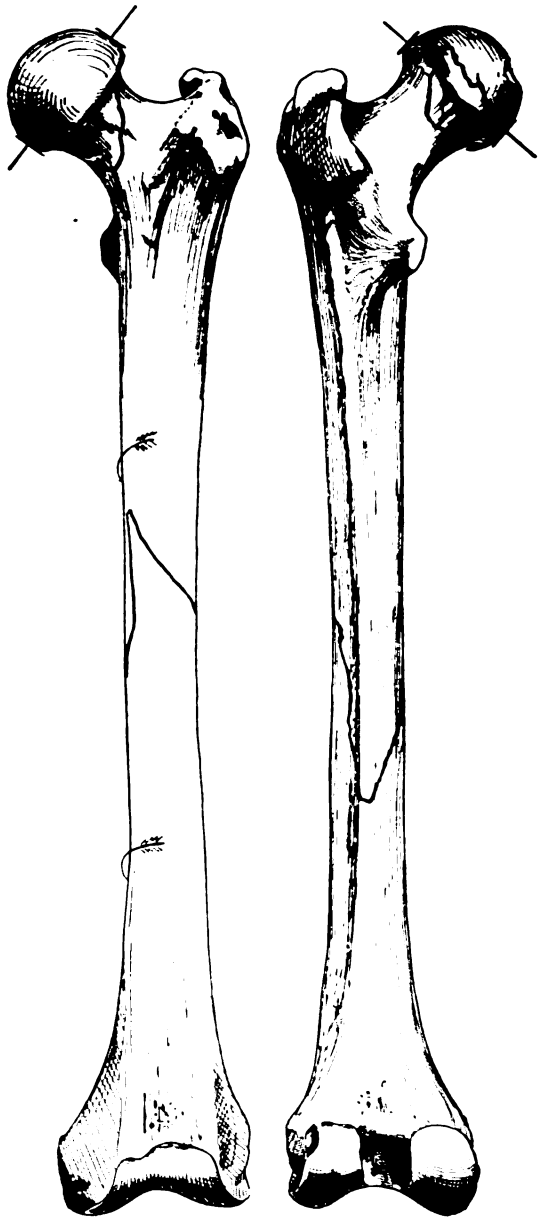

a. Fig. 113. *b.*

Fractura colli femoris subcapitalis rotatoria durch forcirte Einwärtsrotation bei fixirtem Kopf.

Digitized by Google

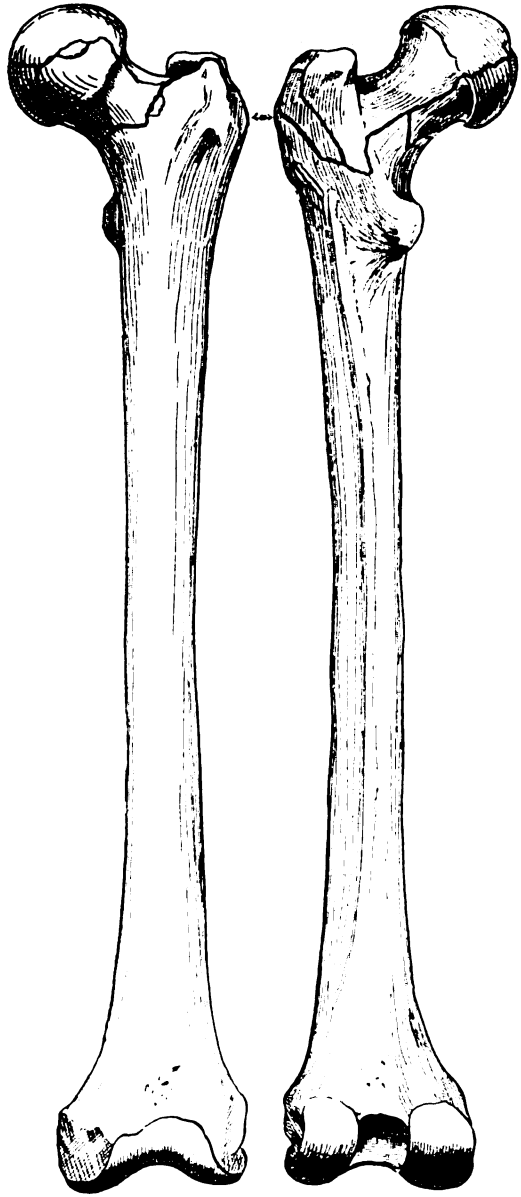

a. Fig. 114. *b.*

Fractura colli femoris subcapitalis mit **Fractura pertrochanterica** durch Schlag mit einem eisernen Hammer auf den Trochanter major (◀ ▶). Y-Fractur.

Digitized by Google

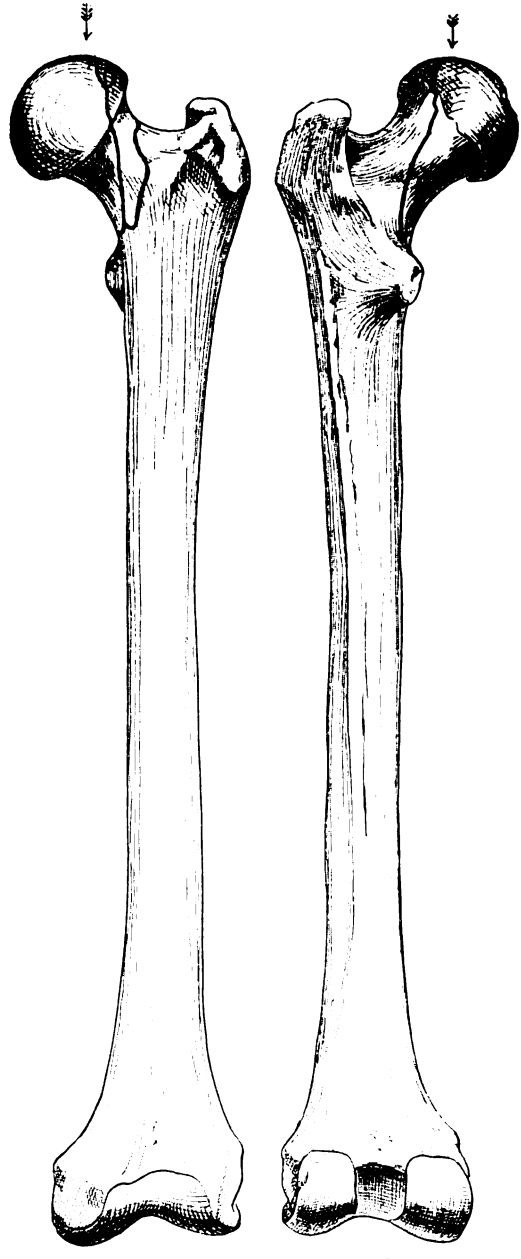

a. Fig. 111. *b.*

Fractura colli femoris subcapitalis obliqua durch Schlag auf den Kopf in der Richtung des Pfeils (→ Fall auf Kniee oder Füsse).

Digitized by Google

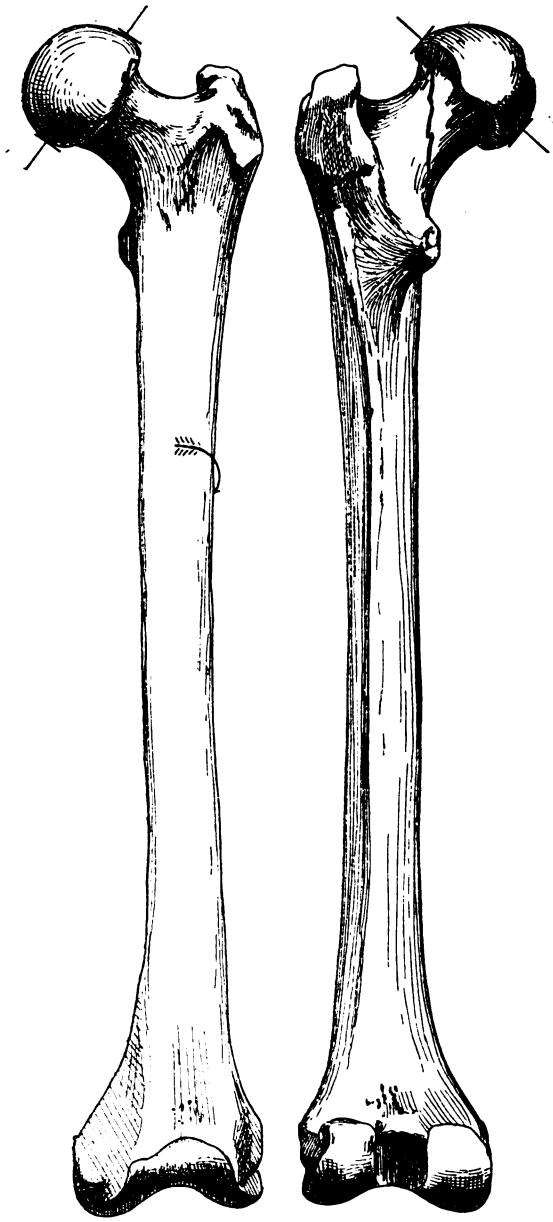

a. Fig. 112. *b.*

Fractura colli femoris subcapitalis rotatoria durch forcirte Auswärtsrotation bei fixirtem Kopf (in der Pfeilrichtung).

Digitized by Google

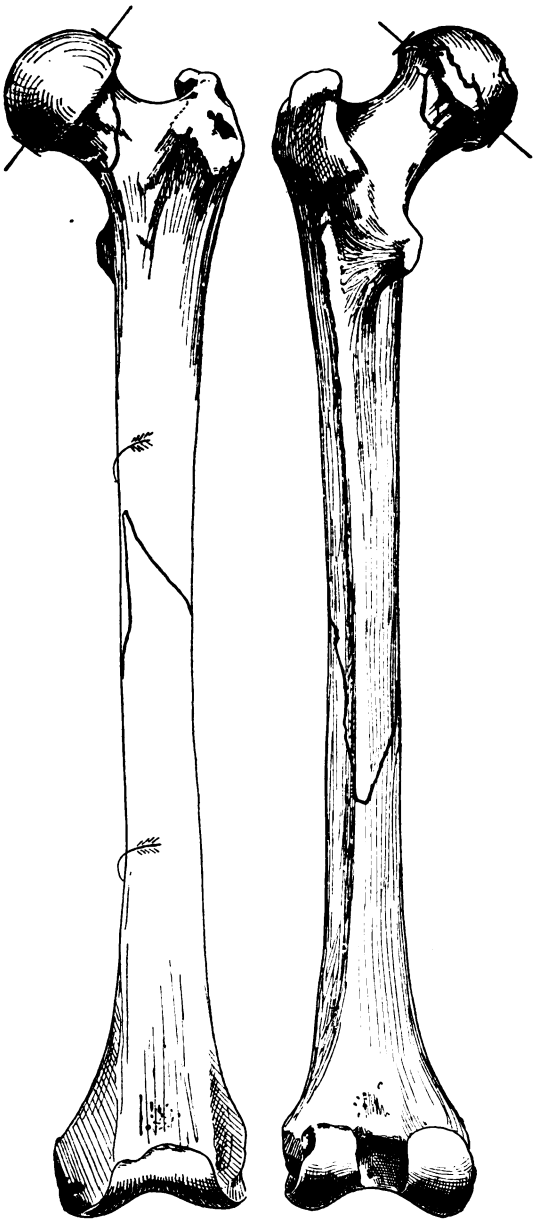

a. Fig. 113. *b.*

Fractura colli femoris subcapitalis rotatoria durch forcirte Einwärtsrotation bei fixirtem Kopf.

Digitized by Google

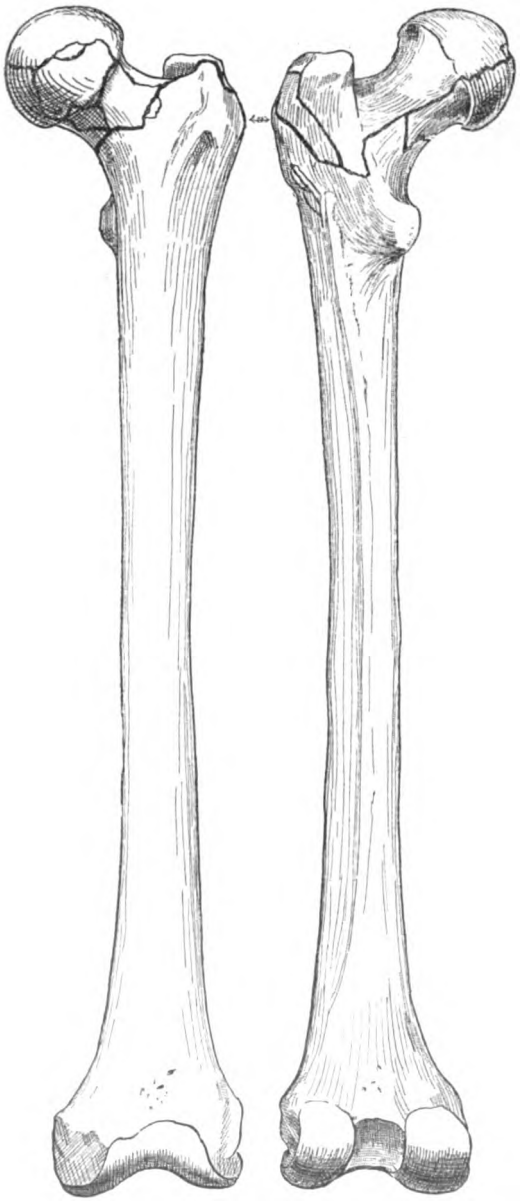

a. Fig. 114. *b.*

Fractura colli femoris subcapitalis mit **Fractura pertrochanterica** durch Schlag mit einem eisernen Hammer auf den Trochanter major (◀◀ ▶▶). **Y-Fractur.**

Digitized by Google

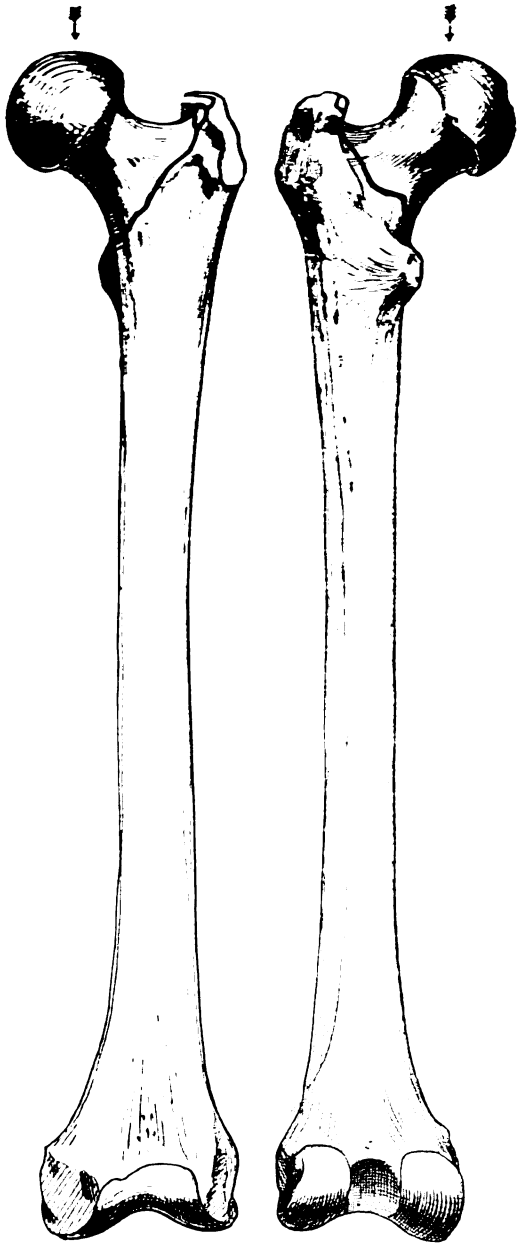

a. Fig. 115. *b.*

Fractura colli femoris intertrochanterica durch Schlag mit dem Hammer auf den Femurkopf von oben her. Typische Form der extracapsulären Schenkelhalsfractur.

Digitized by Google

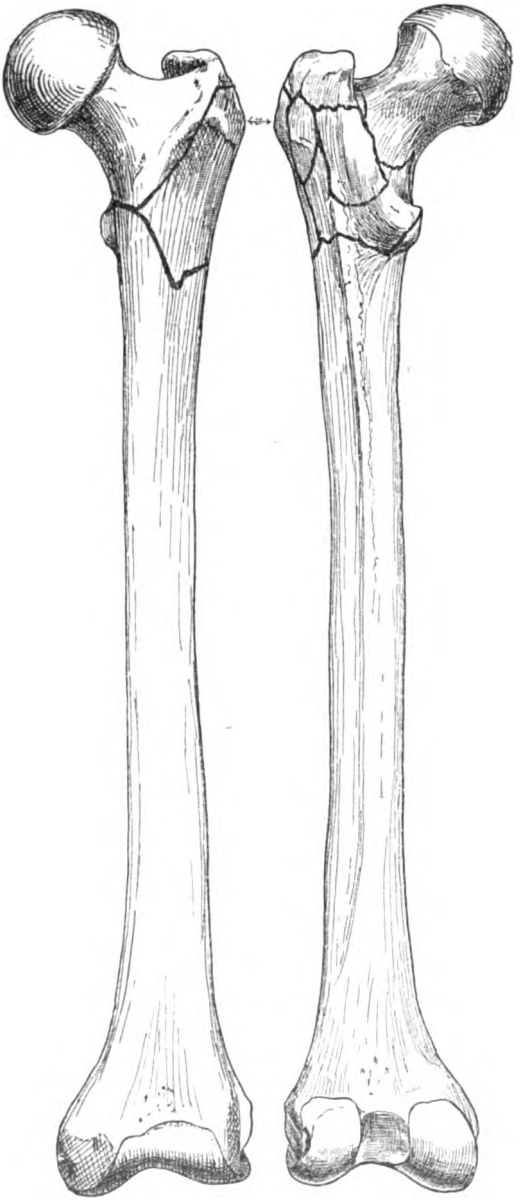

a. Fig. 116. *b.*

Fractura pertrochanterica durch Fall einer 54 Pfund schweren eisernen Kugel auf den Trochanter major von aussen her; zugleich Fractura subtrochanterica, also Y-Fractur.

Digitized by Google

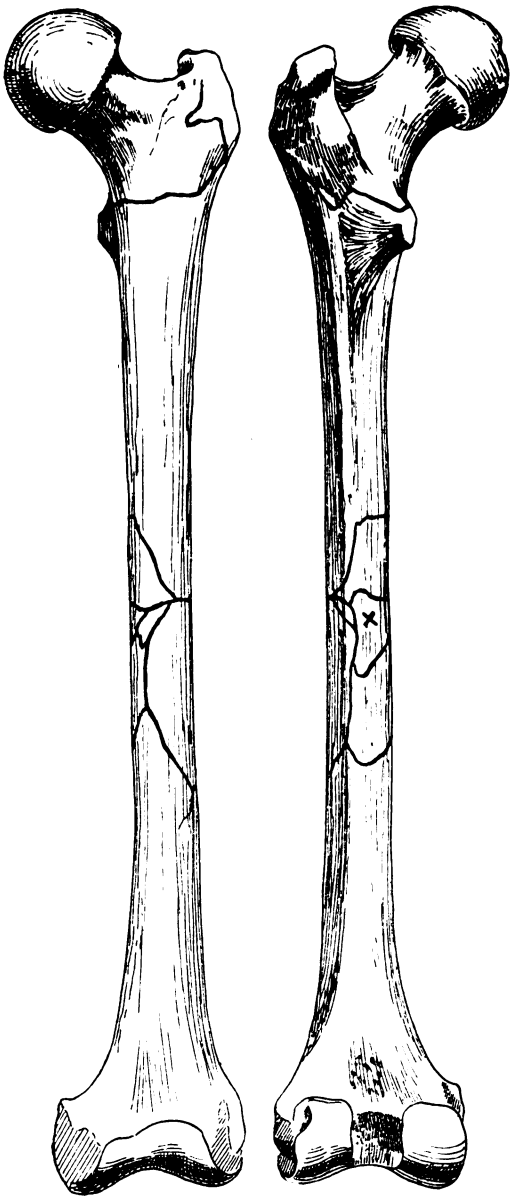

a. Fig. 117. *b.*

Fractura subtrochanterica, reine Biegungsfractur durch Druck mit einer eisernen Stange auf die Mitte der Diaphyse hinten (×) bei aufliegendem oberen und unteren Ende.

Digitized by Google

eine Gewalteinwirkung in der Achse der Femurdiaphyse, z. B. durch Fall auf Kniee oder Füsse, ist allgemein anerkannt. Auch in Fig. 112 und 113 handelt es sich um Schrägfracturen, aber in der Weise, dass die Fracturebene nicht in der Sagittalebene liegt, sondern sich der Frontalebene nähert. Die Fracturen sind zu Stande gebracht durch forcirte Rotation des Knochens bei fixirtem Kopf. Bei Auswärtsrotation läuft die Fracturlinie vom vorderen Umfang des Kopfes rück-, ab- und auswärts auf den Schenkelhals. Umgekehrt bei der Einwärtsrotation liegt das untere Ende der Fractur auf der Vorderfläche des Halses, das obere am hinteren Rande des Kopfes. Dass durch forcirte Drehung nach aussen (oder innen) intracapsuläre Abknickung des Schenkelhalses vorkommt, haben wir oben schon hervorgehoben.

Eine Combinationsform stellt Fig. 114 dar, theilweise (vorne) intra-, theilweise extracapsulär (hinten). Sie ist durch Schlag mit einem eisernen Hammer auf den grossen Trochanter zu Wege gebracht und durch theilweise Zertrümmerung und Längsspaltung des Kopfes in einer Weise complicirt, wie dies bei alten Individuen in der Regel nicht vorkommt.

Die Fractura intertrochanterica ist durch einen schönen typischen Fall repräsentirt, bloss ist derselbe in ungewöhnlicher Weise zu Wege gebracht, durch Schlag mit einem eisernen Hammer auf den Femurkopf von oben (Fig. 115). Es ist ein ganz reiner Fall extracapsulärer Schenkelhalsfractur. Die gewöhnliche Ursache der Fractura intertrochanterica, nämlich Stoss von aussen, hat in Fig. 116 eine Fractura pertrochanterica zu Stande gebracht. Hier läuft die Fracturlinie nahe den Lineae intertrochantericae und in deren Richtung herunter. Fall einer 54 Pfd. schweren Kugel auf den Trochanter major stellt die einwirkende Gewalt dar. Allein die Fractur ist nicht rein, sondern mit einer Fractura subtrochanterica quer unter dem Trochanter minor combinirt und mit theilweiser Splitterung der Trochanteren, also eine **Y**- oder **L**-Fractur.

Fig. 117 stellt eine Fractura subtrochanterica dar, allerdings mit Verlauf der wesentlich queren Fracturlinie durch den kleinen Trochanter hindurch, also noch das Gebiet der Fractura pertrochanterica streifend. Sie ist durch Biegung in Folge indirect einwirkender Gewalt herbeigeführt, indem eine schwere

Digitized by Google

Kugel auf die Mitte der Hinterfläche der Femurdiaphyse bei aufgestützten Enden auffiel, also Biegungsfractur wie gewöhnlich. Die Diaphyse ist an der Einwirkungsstelle der Gewalt gebrochen.

Bevor wir nunmehr die einzelnen Fracturen eingehend in ihrer klinischen Erscheinung besprechen, wollen wir aus unserer Casuistik einige prägnante Typen herausheben.

Beobachtung 36.

Fractura colli femoris subcapitalis.

Nach 8 Monaten (trotz Behandlung) erscheint bei der Operation die Fracturstelle noch ganz frisch, ohne irgend welche Heilungsvorgänge und die Symptome der Auswärtsrotation, Verkürzung (4 cm) und völliger Functionsstörung sind ebenfalls wie bei frischer Fractur, ebenso der Schmerz beim Stoss von aussen und unten, selbst die Crepitation fehlt nicht. Operation mit Zurechtschneiden des unteren Fragmentes und Entfernung des Kopfes. Der Bruch ist zackig, wesentlich quer. Am Mark Andeutungen von Granulationswucherungen, an der Corticalis des Halses einige Knochenstalaktiten. Kapsel nicht eingerissen, verdickt mit vascularisirten, bindegewebigen Wucherungen. Lig. teres vascularisirt und infiltrirt, leicht zu zerreissen.

S., Marie, 42 Jahre alt.

Aufnahme am 30. October 1885.

Anamnese. Patientin fiel am 8. April 1885 von einem kleinen, umgelegten Stuhl circa $1^1/_2$ m hoch herunter rücklings auf die rechte Seite auf einen Ziegelsteinboden. Sie fühlte sofort heftige Schmerzen in der rechten Hüfte und konnte desshalb nicht aufstehen. Als man sie aufgehoben, konnte sie das rechte Bein gar nicht bewegen und nicht darauf stehen; sie hatte unterhalb der rechten Seite das Gefühl, als ob ein Knochensplitter sich einstemmen würde und fühlte stechende Schmerzen. Nach einigen Tagen, nachdem sie in ein Spital gebracht worden, bemerkte sie, dass der rechte Oberschenkelknochen höher und weiter hinten stehe, als der linke, zugleich nahm sie etwa handbreit unterhalb der Spina anterior superior eine ziemliche Verdickung wahr. Die Aerzte im Spital constatirten eine Verkürzung des Beines um circa $2^1/_2$ cm. Patientin wurde in eine Drahtschiene gelegt. Nachdem sie 4 Wochen darin gelegen, war das Bein $3—3^1/_2$ cm kürzer als das linke und sie bekam, indem die Verkürzung auf einem Streckapparat vollständig ausgeglichen wurde,

Digitized by Google

einen Gypsgürtelverband ohne bleibende Extension. Nach weiteren 4 Wochen wurde derselbe entfernt und Patientin sollte marschiren. Es war ihr aber wegen der Schmerzen im Hüftgelenk und wegen Steifigkeit in den Knieen nicht möglich; das Hüftgelenk war nicht steif. Sie konnte auf einem Lehnstuhle, wenn sie sich mehr auf der gesunden Seite hielt, ganz ordentlich sitzen, indem sie den rechten Oberschenkel und den rechten Unterschenkel je bis ungefähr zu einem rechten Winkel flectirte. Wenn Patientin im Bett aufsitzen wollte, so bekam sie stechende Schmerzen unterhalb der Leiste und das angegebene Gefühl eines sich anstemmenden Splitters. Lange Zeit hatte Patientin Nachts im Bett starke Schmerzen in der Hüfte und erst allmälig nahmen sie ab; nach und nach glich sich auch die Vertiefung unterhalb der rechten Spina aus und das Gefühl von einem Splitter verschwand. Patientin kann aber bis jetzt noch nicht gehen wegen starker Schmerzen in der rechten Hüfte beim Versuch zu stehen.

Vor 20 Jahren bekam Patientin rheumatische Anwandlungen in den Händen und in der rechten Schulter; nach mehrmaligen Curen in Baden besserten sich dieselben bedeutend. Im Jahre 1877 trat aber die gleiche Affection auch in den Füssen und Knieen auf und Patientin hat seitdem halbsteife Kniee. Acuten fieberhaften Gelenkrheumatismus; Herzklopfen hat sie nie gehabt. Vor etwa 20 Jahren bekam sie einmal die Gesichtsrose, sonst war sie nie krank.

Status. Sehr fettreiche Person von ziemlich starker Anaemie. Sie kann allein ohne Krücken nicht stehen noch gehen. Im Bett liegt das rechte Bein in starker Auswärtsrotation, sodass der äussere Fussrand beinahe auf dem Bett aufliegt; das Bein ist dabei ziemlich gestreckt. Es erscheint bedeutend verkürzt und in der oberen Glutaealgegend hängt die Haut in ziemlich grosser Falte herunter. Die Distanz

von	Spin. ant. sup.	—	Malleol. int.	beträgt	rechts	86	cm,	links	90	cm
„	„	„	„	—	„ ext.	„	„	89	„	„	91½ „
„	„	„	„	—	Troch. major	„	„	10	„	„	12 „
„	Troch. maj.	—	Tuberc. pub.	rechts und links							24½ cm.

Sämmtliche active Bewegungen sind sehr beschränkt. Flexion des Oberschenkels geschieht um circa 30°. Adduction und Abduction nur um wenige Grade, ebenso die Einwärtsrotation. Wenn Patientin das Bein im Bette anders lagern will, so thut sie es mit Hülfe der Hände.

Passive Bewegungen. Heben des Oberschenkels geht bis 45°, ist dann aber ziemlich schmerzhaft, weiterem Versuch steht ein ziemlich starker Widerstand in der Gelenkgegend entgegen und er verursacht heftige Schmerzen. Bei der Abduction geht schon nach wenigen Graden das Becken mit, die Adduction kann ziemlich weit über die Mittellinie hinaus gemacht werden. Rotation nach innen ist nicht ganz bis zur Geradstellung des Fusses möglich. Auswärtsrotation ganz leicht bis zum Aufliegen des äusseren Fussrandes auf das Bett. Bei der Bewegung fühlt man innerhalb vom rechten Trochanter deutliche Crepitation. Der Trochanter geht bei den Bewegungen ganz deutlich mit. Der Schenkelkopf ist

Digitized by Google

nirgends zu fühlen. Patientin kann im Bette nicht aufrecht sitzen, ohne dass sie das rechte Bein über dasselbe herunter hängen lässt. Die Wirbelsäule ist gerade.

Thorax kräftig gebaut. Herzstoss im V. Intercostalraum, etwas ausserhalb der Papillarlinie wenig kräftig. Herzdämpfung vom linken Sternalrand bis ausserhalb der linken Papillarlinie, III. Rippe — V. Intercostalraum. Ueber den Lungen Sonorität und Vesiculärathmen. Herztöne leise, I. Mitral- und Aortaton sehr verlängert, übrige Töne rein. Abdomen nicht aufgeschwollen, in der Magengegend sehr empfindlich; kein Tumor. Kein Unterleibsorgan zu fühlen. Leberdämpfung bis zum Rand des Rippenbogens. Milzdämpfung normal. Hinten normaler Lungenbefund.

Zunge rein. Radialpuls ziemlich klein und schwach. Beide Kniegelenke sind dicker als normal, Gelenkgruben wölben sich vor, doch kein Schwappen der Patella. Kapsel bedeutend verdickt. Bewegung in den Gelenken beschränkt, ohne Schmerzen, nicht ganz bis zur Flexion im rechten Winkel gehend; leichte Crepitation im Gelenk beiderseitig. Wenig Schmerzen bei Druck. Auch die Bewegung im rechten Schultergelenk ist durch Schmerzen gehemmt, man fühlt Crepitation. Die Köpfchen der Metacarpi II und III der rechten Hand sind verdickt, die Haut darüber ist geröthet, Bewegung ist nicht gehemmt.

Auch die Köpfchen der Metacarpi III und IV links sind etwas verdickt, weniger als rechts. Patientin fühlt starke Spannung in den Kiefergelenken, sie kann den Mund nur soweit öffnen, dass die Zähne eben fassen — 3 cm von einander abstehen. Sie hat jedoch keine Schmerzen beim Kauen und Sprechen, wie es früher der Fall gewesen. (Arthrit. deform.) Urin normal.

Musculatur des Oberschenkels, namentlich Quadriceps, atrophisch.

Schenkelhals bedeutend verdickt. Crepitation sehr exquisit hörbar. Am Trochanter selber keine Verdickung.

Operation am 1. December 1885. Chloroformnarkose mit 0,015 ° Morph. mur. Patientin ist sehr unruhig. Puls zeitweise klein.

Schnitt nach *Kocher* im stumpfen Winkel vom Darmbein schief abwärts auf den Trochanter, von da auf dem Femur durch Haut, Fett und Musculatur. Die Muskelansätze am Trochanter werden subperiostal abgelöst, das Periost durch einen Schnitt auf der Länge des Femur gespalten und von da ringsum gelöst. Die Kapsel wird eröffnet; $1^1/_2$—2 cm medianwärts vor der Linea intertrochanterica posterior stösst man auf die Fractur, die ziemlich parallel der letzteren verläuft. Nachdem der Trochanter major mit Messer und Raspatorium ringsum losgelöst, wird er mit der Stichsäge abgesägt, sodass der kleine Trochanter erhalten wird. Mit einiger Mühe wird dann der abgebrochene Kopf mit dem Raspatorium herausgehebelt.

Die Wunde wird mit Sublimat 1 ‰ irrigirt, 2 Drains an Schiebern eingelegt, die Wunde durch tiefe Catgut- und oberflächliche fortlaufende Seidennaht geschlossen.

Digitized by Google

Jodoformgaze um die Drains, Sublimatgaze, Waldwollekissen. Heftpflasterextension mit kurzer Volkmann'scher Schiene.

Der Bruch erscheint noch ganz frisch. Der Kopf ist nach unten geknickt. Das Lig. teres ist am Kopf abgerissen.

Fig. 118.

Fractura colli femoris subcapitalis non sanata nach 8 Monaten. Ansicht von oben zur Demonstration der Auswärtsrotation. Vergleiche die Vorderansicht zu demselben Falle Fig. 137.

18. Januar 1886. Die Wunde ist geheilt. Patientin wird aus der Extension genommen und nur über Nacht mit einer solchen am Unterschenkel und nur 5 Pfund versehen.

25. Januar 1886. Patientin steht auf und macht an Krücken Gehversuche, die noch sehr mühsam und unbeholfen sind. Patientin klagt über etwas Schmerzen in der rechten Hüfte, doch nicht bedeutend. Kein Fieber.

4. Febrar 1886. Patientin geht an Krücken ganz ordentlich und ohne Schmerzen, hat sich bedeutend erholt und sieht weit besser aus. Sie wird entlassen.

Nachstatus vom 15. Juni 1887. Kommt zum Zeigen. Stellung des Beines eine ziemlich normale. Active Bewegungen nach allen Seiten nur in geringem Grade möglich. Der Trochanter ist unterhalb der Spina nach hinten davon zu fühlen, also offenbar nach oben gerutscht. Das rechte Bein ist etwas atrophisch. Patientin geht nur mit Krücken. Hat in der letzten Zeit noch eine schwere Krankheit überstanden, sodass sie geschwächt ist und anaemisch aussieht. Aussicht auf Besserung des Beinstatus liegt vor.

Am 29. Juni 1894 erstattete Dr. *Ganguillet* in Burgdorf folgenden Bericht:

Patientin giebt an, die erste Zeit nach der Operation etwas kräftiger geworden zu sein, seit mehreren Jahren sei aber ihr Zustand gleich wie heute, nur dass sie öfters, so auch letzten Winter, an chronischem Gelenkrheumatismus litt, in Knieen, Händen und Ellenbogen (Hände und Finger zeigen die charakteristische Veränderung der Arthritis deformans). Rechter Oberschenkel bedeutend verkürzt (6 cm) gegenüber links.

Digitized by Google

Beide untere Extremitäten, besonders aber die rechte, von starken fibrillären Zuckungen beständig bewegt. Umfang beider Beine fast gleich, der rechte Unterschenkel und Fuss etwas ödematös geschwollen. Musculatur der rechten unteren Extremität ziemlich atrophisch. Die Atrophie ist aber mit Ausnahme der rechten Gesässgegend nicht so auffällig, weil durch starke Fettentwickelung compensirt, resp. maskirt. Passive Bewegungen im rechten Hüftgelenk gehen leicht und schmerzlos; nur passive Rotation des Beines nach aussen etwas schmerzhaft. Man hat den Eindruck eines Schlottergelenkes, das ziemlich schlaff ist und leicht hin und her bewegt werden kann. Active Bewegungen dagegen sehr schwach und mühsam. Muskelkraft bei Widerstandsbewegungen rechts ganz bedeutend geringer als links.

Druckempfindlichkeit im Bereich des Hüftgelenks nicht vorhanden. Die Narbe des ausgeführten Resectionsschnittes ganz weiss und schmerzlos ohne irgend welche Verdickungen. Patientin kann auf dem rechten Beine nicht stehen, sondern muss dazu eine Krücke unter der linken Achsel zu Hülfe nehmen. Ebenso bedarf sie einer Krücke zum Gehen. Spontan und durch blosse Contraction der Oberschenkelmuskeln bringt sie den rechten Fuss nicht einmal ganz vor die Spitze des linken beim Gehen, und muss desshalb, um besser vorwärts zu kommen, das rechte Bein sammt der ganzen rechten Körperhälfte nach vorwärts schleudern.

Spontane Schmerzen hat Patientin in der Gegend der rechten Hüfte nicht, es sei denn nach längerem Herumgehen.

Beobachtung 37.

Fractura colli femoris subcapitalis (intracapsulär)

durch heftigen Fall von einer Bühne herunter auf das rechtwinkelig gebogene Knie, mit typischen Erscheinungen sofortiger Functionsstörung bezüglich Hebung des Beines in seiner Totalität, aber relativ gute Rotationsfähigkeit und einige Flexionsmöglichkeit. Relativ wenig Schmerzen, sodass Patient schon nach 8 Tagen wieder den Versuch machte, aufzustehen. Dagegen bestand von Anfang an Auswärtsrotation, Verkürzung und exquisit die Möglichkeit, den Schenkel herauf- und herabzustossen.

In 6 Wochen war durch regelrechte Behandlung mit starker Extension in guter Stellung puncto Auswärtsrotation und der oben erwähnten Beweglichkeit und der Functionsstörung nicht die geringste Besserung eingetreten, wesshalb die durch die Operation völlig bestätigte Annahme gemacht wurde, dass das Gelenkfragment vom Lig. teres nicht Ernährungsmaterial genug erhalte zur Callusbildung. Ergo Resection für indicirt erachtet. Die Resection bestätigt die Diagnose und Erklärung der Nichtheilung

Digitized by Google

vollkommen. Die Kapsel ist nicht zerrissen, kein periarticulärer Bluterguss; im Gelenk blutig seröse Flüssigkeit. Der Kopf ist genau zwischen Hals und Kopf am Knorpelrand abgebrochen und das Kopffragment sitzt ganz schön in der Pfanne, durch das starke Lig. teres daselbst ganz fest gehalten. Die Bruchflächen sind aber durch eine Schicht weisslichgelben, derben Bindegewebes abgeglättet, welche fast wie ein Epiphysenknorpel aussieht; von Callus-wucherung gar keine Spur vorhanden. Das Gelenkfragment wird resecirt, weil es das Eindringen und Postofassen des oberen Hals-randes in der Pfanne unmöglich macht.

Auffällig war die Verkürzung von 4 cm! Recht deutlich war der Bogen, welchen der Trochanter beschrieb und die Möglichkeit, den Trochanter major zu umgreifen, ohne eine Schwellung zu fühlen.

Weibel, Ludwig, 43 Jahre alt.

Aufnahme am 15. März 1894.

Anamnese vom 15. März 1894. Patient hat vor circa 20 Jahren Pleuritis durchgemacht; seither will er stets gesund gewesen sein. Mutter des Patienten starb an nicht näher zu bestimmender Affection der Genitalien; Vater lebt und ist gesund. Frau des Patienten an Phthise gestorben, ebenso eine Tochter; ein anderes Kind an Hirnentzündung; eines an unbekannter Krankheit, ein 4. lebt und soll gesund sein.

Für Lues sind keinerlei Anhaltspunkte. Patient ist Alkoholiker.

Der gesunde Patient fiel anfangs März (am 7. März 1894) aus einer Höhe von circa 12 Fuss von einer Bühne auf harten Tennboden in der Weise, dass er nach vorne hin direct auf die rechtwinkelig gebeugten Kniee aufschlug und zwar überwiegend stark auf das rechte Knie; er spürte sofort heftige Schmerzen in der Kniegelenkgegend und vermochte weder zu stehen noch zu gehen: er blieb hülflos liegen; dazu gesellten sich am folgenden Tage heftige Schmerzen über der Vorderfläche des Oberschenkels, sowie über der Hüftgegend seitlich. Patient bemerkte im Trigonum femorale Bildung einer prall elastischen, auf Druck schmerzhaften Anschwellung. Bewegungen des Beines, das deutliche Auswärtsrotation zeigte, waren der Schmerzen wegen nicht möglich; erst nach circa 7 Tagen versuchte Patient sich wieder auf die Beine zu stellen und er will dies auch momentan zu Stande gebracht haben; immerhin ging er unter starken Schmerzen mit Stock etwas herum, doch hatte er keine Macht über sein Bein, das stets die Tendenz hatte, nach rückwärts zu fallen.

Aerztliche Behandlung hat nicht stattgefunden.

Patient wird als Nothfall hierher gebracht.

Status vom 16. März 1894. (Prof. *Kocher*): Schenkelhalsfractur. Patient zeigt neben Quetschungserscheinungen im rechten

Digitized by Google

Kniegelenk eine deutliche Anschwellung der oberen $^2/_3$ des Oberschenkels, am stärksten in der Leistengegend unterhalb des Lig. Pouparti. Das rechte Bein ist in einem Winkel von bloss 20° gegen die Senkrechte, also sehr leicht medianwärts rotirt. Dabei 4 cm Verkürzung. Das Bein wird bis zur senkrechten Stellung activ einwärts rotirt und mindestens ebenso stark wie das linke activ auswärts rotirt. Dabei beschreibt der Trochanter ganz deutlich einen kleinen Bogen. Das Bein wird bis zu einem kleinen Winkel von circa 65°, von der Horizontalen an gerechnet, activ kräftig flectirt und wiederum gestreckt; dagegen ist die Hebung des gestreckten Beines absolut unmöglich. Bei passiver Rotation ist deutlich, dass der Trochanter einen Bogen beschreibt; derselbe lässt sich etwa 2 cm herunterziehen und wiederum hinaufstossen. Bei Rotationsbewegungen und bei Flexion ist ein deutliches Knacken vorhanden; besonders in Flexionsstellung kann man sehr leicht den Trochanter herunter- und hinaufstossen. Die Aussenfläche des Trochanter bietet nichts Besonderes und Abnormes ausser leichter ödematöser Infiltration der Weichtheile. Auch von vorne und hinten kann man den Trochanter noch umgreifen, ohne etwas Besonderes daran wahrzunehmen. Die Spitze ist vollkommen frei. Nur in der Gegend des Trigonum inguinale ist eine unregelmässige derbe Schwellung, wie von einem stark spannenden Bluterguss in der Tiefe, namentlich unter der Iliopsoas- und Sartorius-Wulst deutlich. Art. femoralis wird von der Schwellung emporgehoben.

Die starke Verkürzung und relative Schmerzlosigkeit im Bereich des Gelenkes und die freie Bewegung würde für eine Fractura intertrochanterica sprechen, ebenso die starke Anschwellung. Dagegen erscheint auffällig der Trochanter umgreifbar und concentrirt sich die Schwellung nur auf das Hüftgelenk.

Therapie. Extensionsgewicht 25 Pfd.

Klinische Besprechung. Machte nach 8 Tagen schon wieder Gehversuche. Es handelt sich also nicht um eine gewöhnliche Fract. colli femoris.

Bei Fall auf das Knie (wie er hier vorliegt) handelt es sich gegewöhnlich um Fract. colli fem., in seltenen Fällen um Fract. pertrochanterica.

Das Marschiren des Patienten unmittelbar nach dem Unfall ist wohl auf den Umstand zurückzuführen, dass er Alkoholiker ist.

Trotz regelrechter Behandlung im Spital (Belastung mit 25 Pfd.) ist die Functionsstörung gegenwärtig noch erheblich.

Das rechte Bein hat 79 cm Länge, das linke Bein 83 cm; das kranke ist also um 4 cm verkürzt; der Fuss ist stark auswärts rotirt. Die Fractur ist trotz der richtigen Behandlung noch nicht geheilt. Es kann sich um osteomalacischen Process oder um Störung der Ernährung handeln oder es kann eine Fractur sein, die erfahrungsgemäss überhaupt schlecht heilt; besonders die intra-

Digitized by Google

Tafel VIII.

Fig. 119.

Fractura colli femoris subcapitalis. Keine Heilung. 10 Wochen nach dem Trauma exstirpirter Kopf.

Digitized by Google

Digitized by Google

capsuläre, bei der das obere Fragment sehr schlecht durchblutet und folglich mangelhaft ernährt wird (nur durch die Gefässe des Lig. teres). Von anderen Fracturen kommt noch die Fractur des hinteren Pfannenumfanges in Betracht. Diese wäre aber eher ausgeheilt als eine Fractura colli femoris.

Operation am 8. Mai 1894. Morph.-Chloroform-Aether.

Gewöhnlicher hinterer Resectionswinkelschnitt. Eingehen durch den Glut. maxim. zwischen Glut. medius vorne und Pyriformis hinten auf die Kapsel. Eröffnung derselben, wobei seröse Flüssigkeit zu Tage tritt. Dann Flexion und Adduction des Femur; dabei zeigt es sich, dass das Caput femoris abgebrochen ist. Es hängt nur noch an dem stark entwickelten Lig. teres und wird erst nach etwas mühsamem Durchtrennen des letzteren frei, sodass es entfernt werden kann (vgl. Fig. 119).

Die Bruchfläche ist am oberen Fragment leicht concav. Von Heilung ist keine Spur vorhanden. Diese Fläche ist zum Theil rauh und knöchern, zum Theil von einer compacten Knochenschicht bedeckt (Reibung am unteren Fragment?) Nach Entfernung des Fragmentes wird die Wunde ausgespült und mit Sublimat ausgetupft; dann die Kapsel und darüber die Musculatur durch Catgut-Etagennähte geschlossen, nach Einführung eines Drain von einer besonderen Oeffnung. Jodoform in die Tiefe der Wunde. Hautnaht mit Seide. Verband mit Jodoformgaze. Sofortiger Extensionsverband in Extension und Abduction. 10 kg Gewicht.

Klinische Notiz vom 10. Mai 1894. Patient ist vorgestern operirt worden und dabei wurde der Femurkopf entfernt; ein Annageln war nicht zu besorgen, weil am Kopf nicht Angriff zu bekommen war, und weil sich zeigte, dass während der 6 Wochen Extensionsbehandlung absolut keine Heilungstendenz sich geltend gemacht hatte.

Es zeigt denn auch das Präparat absolut keine Spur von Callusbildung infolge totaler Ablösung des proximalen Fragmentes und daheriger ausschliesslicher Ernährung durch das Lig. teres, die zur Callusbildung nicht genügte. Nekrose zeigt die Fläche absolut nicht makroskopisch, sie ist einfach durch den Einfluss des unteren Fragmentes etwas abgeglättet und anaemisch.

Es bestand eine wirkliche intraarticuläre Pseudarthrose.

Patient wird ein gut bewegliches, wenn auch nicht so kräftiges Gelenk bekommen.

19. März 1895. Patient nach Hause entlassen. Marschirt mit Unterstützung von 2 Stöcken. Nur mit einem Stock geht er sehr mühsam und mangelhaft einige Schritte.

Verkürzung des Beines 4—5 cm. Trochanterspitze ebensoviel über der R. N.-Linie. Hüftgelenk auf Druck nirgends schmerzhaft. Wunde zu einer lineären Narbe vollkommen verheilt, keine Fistel. Activ flectirt Patient im Hüftgelenk bis zu 45°.

Digitized by Google

Beobachtung 38.

Fractura colli femoris subcapitalis

mit Einkeilung. Wir hatten eine Fractura colli femoris mit Einkeilung diagnosticirt, wie ganz richtig, aber die gewöhnliche Form angenommen, d. h. die intertrochanterica an der Basis des Halses. Es zeigte sich aber, dass eine subcapitalis vorlag, mit Einkeilung des hinteren Umfanges des Halses in den Kopf und dass nach 8 Wochen eher Resorption als irgend eine Spur von Heilung eingetreten war, als Patient an den Folgen seiner Altersdemenz zu Grunde gegangen war. Der Hals zeigte vorne noch eine Länge von 2 cm, hinten von 3 cm.

Wüthrich, Johann, 79 Jahre alt.

Aufnahme am 29. April 1895.

Anamnese vom 29. April 1895. Vor 2 Tagen wollte der etwas demente Patient etwas vom Boden aufheben. Dabei verlor er aber, wie schon öfters, die Besinnung und er fiel unter den Tisch, wo er von seinen Wirthsleuten in ganz verdrehter Stellung aufgefunden wurde. Er konnte nicht mehr auf sein linkes Bein stehen und wurde zu Bette gebracht. Von da an bis jetzt habe er constant unter dem Ligamentum Pouparti Schmerzen in der Tiefe gehabt.

Patient erbrach nicht, hatte aber mehrmals Gefühl von Ekel. Der Appetit sei gering gewesen, doch habe er immer noch gegessen.

Seit mehreren Jahren will der demente Patient im linken Scarpa'schen Dreieck Morgens eine apfelgrosse Geschwulst beobachtet haben, welche während des Tages immer zurückgegangen sei und nie Schmerzen gemacht habe.

Status vom 29. April. Patient zeigt keine Paresen und keine Sensibilitätsstörungen. Die Pupillen reagiren gut. Die Mundwinkel stehen gleich hoch, die Zunge wird gerade herausgestreckt, keine Sprachstörungen.

Reflexe der unteren Extremitäten beiderseits gleich stark.

Arterien atheromatös, am Herz keine besonderen Geräusche.

Spontane Schmerzen im Dreieck unter dem Poupart'schen Bande, zwischen dem Rectus femoris und den M. adductores von wechselnder Intensität.

Verhalten der vorbeiziehenden Nerven: Keine Sensibilitätsstörungen.

Die Bewegungen sind im Fusse ganz gut erhalten, im Knie wegen der starken Schmerzen, im Hüftgelenke etwas behindert.

Verhalten der vorbeiziehenden Gefässe: Keine Störungen.

Digitized by Google

Lage und Stellung der afficirten Extremität: Das linke Bein ist in toto etwas nach aussen gedreht.

Verhalten der Haut über der Fracturstelle: Nichts Bemerkenswerthes.

Verhalten der anstossenden Gelenke: Erguss nicht constatirbar.

Active Bewegungen: Im linken Hüftgelenk ist noch etwas Hebung des Beines möglich, die Auswärts- und Einwärtsrotation ist ganz behindert, die Abduction der Schmerzen halber ganz unmöglich.

Passive Bewegungen: Die Rotation und Abduction ist nicht möglich, da Patient sofort lebhafte Schmerzen äussert und seine Muskeln stark spannt.

Keine falsche Beweglichkeit constatirbar.

Crepitation: Keine.

Längenverhältnisse: Von der Spina ant. sup. des Os ilei bis zum Malleolus externus auf beiden Seiten 90,5 cm.

Palpation: Bei der Palpation kann zunächst keine Veränderung wahrgenommen werden. Beim Eindrücken im Triangulum Scarpae und besonders beim Eindrücken hinter dem Trochanter major Schmerzen. Rotationen sind wegen der Schmerzen nicht möglich.

Schmerzhaftigkeit bei Druck auf die Fracturstelle, Eindrücken hinter dem Trochanter major, Druck auf den Trochanter ist im Triangulum Scarpae in der Tiefe schmerzhaft; in der Längsachse nur bei starkem Stoss; bei Rotation sehr intensiv.

Klinische Vorstellung. 30. April 1895. Bei der Inspection sieht man in der linken Leistengegend eine leichte Vorwölbung. Wichtiger ist die Auswärtsrotation des linken Beines im ganzen und eine geringe Verkürzung.

Bei alten Leuten kann ein ganz unbedeutendes Trauma eine Fractur am Bein hervorrufen, und zwar besonders am Schenkelhalse, wo durch senile Vorgänge die Resistenz vermindert wird.

In diesem Falle haben wir als Zeichen nur eine geringe Auswärtsrotation und wahrscheinlich eine Verkürzung. Diese ist in Wahrheit äusserst gering.

Zur Feststellung der Diagnose sucht man zuerst den Schmerz an der Fracturstelle. Er hat Schmerzen beim Eindrücken auf den Schenkelhals von vorne und hinter dem Trochanter. Druck auf den Trochanter ist gar nicht schmerzhaft, folglich ist die Fractur eingekeilt.

Genügen alle diese Symptome, um eine Diagnose zu sichern? Ein capitales Zeichen ist die Crepitation und die falsche Beweglichkeit, welche bei einer eingekeilten Fractur nicht vorhanden zu sein brauchen.

Ziehen wir noch die Anamnese in Betracht, dass Patient früher ordentlich gehen konnte, und die erwähnten Symptome, so müssen wir bei dem 79-jährigen Patienten eine Fractura colli femoris annehmen. Dazu kommt noch eine Verdickung des Schenkelhalses.

Therapeutisch ist es von Vortheil, dass die Fragmente eingekeilt sind. Es ist da keine Besserstellung zu bewirken.

Digitized by Google

Da hier eine Fractur des eigentlichen Schenkelhalses vorliegt, so können wir es mit zwei Arten zu thun haben, einer intracapsulären und einer extracupsulären. Die intracapsuläre ist prognostisch viel schlimmer.

Da der Trochanter ganz normal ist, die Schwellung und Schmerzhaftigkeit aber ganz nahe an die Oberfläche des Trochanter kommt, so muss eine Fractura intertrochanterica sowie Fractura colli femoris extracapsularis angenommen werden. Durch allzugrosse therapeutische Bemühungen würde mehr geschadet. Patient bekommt eine Kapsel mit einem leichten Zug und wird so ruhig gehalten, möglichst bald soll er aber wieder aufgelassen werden.

Heftpflasterextension in der Richtung des Oberschenkelhalses, während durch eine quere Extension mittelst Bindenzuges seitwärts gezogen wird.

Längsextension . . . . 2 Pfund.
Querextension . . . . 5 „

1. Mai. Patient fühlt sich wohl im Verband. An beiden Extensionen werden 5 Pfund angehängt.

2. Mai. Patient hat Nachts den Verband arg verwüstet. Es wird eine neue stärkere Kapsel angelegt und die Bindentouren etwas stärker angezogen.

4. Mai. Patient war letzte Nacht wieder sehr unruhig, indem er durch Hallucinationen gequält zu sein schien. Der Verband ist aber noch ganz gut.

5. Mai. Hat gestern Abend 2 Mal 1,0 Chloralhydrat bekommen; er war darauf ganz ruhig.

Abends wieder 2 Mal 1,0 Chloralhydrat mit sehr gutem Effect.

6. Mai. War den ganzen Tag ruhig, bekommt desshalb Abends nichts. Nachts ganz ruhig.

8. Mai. War gestern Abend um 10 Uhr wieder ganz unruhig, er warf immer die Decken weg. Nach 2 Mal 1,0 Chloralhydrat dauerte die Unruhe doch bis zum Morgen an. Bekommt Abends 2 Mal 1,0 Chloral.

12. Mai. Verbandwechsel wegen eines ganz kleinen Decubitus an der kleinen Zehe. Abends 2 Mal 1,0 Choral.

21. Mai. Patient war in letzter Zeit noch immer zeitweise unruhig. Heute steht er zum ersten Male auf. Er klagt aber über intensive Schmerzen im linken Hüftgelenk.

27. Mai. Patient stand seither nicht mehr auf. Im Anfang war er wieder ziemlich aufgeregt. Jetzt ist er wieder sehr viel ruhiger, nachdem er einmal auf einem Bodenbette hatte übernachten müssen.

Dagegen hat Patient jetzt einen Anfang von Decubitus, den er sich durch Schmieren und auch durch häufiges Kratzen auf dem Kreuzbein zugezogen hat.

3. Juni. Nachmittags wird beim Wechseln des Leintuches bemerkt, dass die rechte Hüfte stark geschwollen und geröthet ist. Temperatur 39,5°. Der Rand des Erysipels wird mit Collodium bestrichen.

Digitized by Google

Tafel IX.

Fig. 120.

Fractura colli femoris subcapitalis mit starker Zertrümmerung des Halses, klinisch die Erscheinungen der Fractura intertrochanterica darbietend, weil der Kopf direct der Trochantermasse aufsitzt und der hintere Umfang des Halses in die Spongiosa des Kopfes eingekeilt ist. **(Joh. Wüthrich.)**

Digitized by Google

Digitized by Google

4. Juni. Das Erysipel hat nur an einer etwa 5 cm breiten Stelle über dem Lig. Pouparti Fortschritte gemacht, da Patient dort das Collodium weggekratzt hat.

6. Juni. Das Erysipel ist stationär geblieben. Dagegen hat sich ein Abscess oben hinten am Os ilei gebildet. Derselbe wird punctirt. Er enthält Staphylokokken.

7. Juni. Hat sich spontan eröffnet und secernirt sehr stark.

18. Juni. Am Decubitus hat sich ein neues etwa 5 Frs.-Stück grosses, ganz weisses Hautstück abgerissen.

22. Juni. Patient wird immer schwächer, ist dement. Sprachstörungen. Schlucken für feste Speisen nicht möglich. Expectoration schlecht.

23. Juni. Patient röchelt heute den ganzen Vormittag. Nachmittag wird er immer schwächer. Tod $5^1/_4$ Uhr. Keine Excitation. Hatte um 4 Uhr 40,4° und 132 Pulse.

Die Section ergab den in der Ueberschrift und Zeichnung (Fig. 120) wiedergegebenen Befund neben Atherom und Endocarditis.

Beobachtung 39.

Fractura colli femoris subcapitalis

zwischen Kopf und Hals durch Fall auf die Hüfte vor $^3/_4$ Jahr. Obschon Patientin nach 9 Wochen aufzustehen versuchte, hat sie sich seither nie auf das Bein mehr stützen, auch nicht ohne Schmerzen sitzen können, die Hüfte konnte sie nicht mehr bewegen. Die zunehmenden Schmerzen, welche in letzter Zeit den Charakter einer heftigen Ischias angenommen haben, veranlassen sie zum Eintritt in's Spital.

Die Untersuchung ergiebt, abgesehen von Schwellung der Weichtheile ganz die Verhältnisse wie bei frischer Fractura colli femoris.

Operation mit hinterem Hüftresectionsschnitt nach *Kocher* zeigt eine vollkommen ungeheilte Fractur zwischen Schenkelhals und Kopf, vorne und oben an den Knorpelrand reichend, hinten und unten 1 cm von demselben entfernt. Bruchfläche glatt aber unregelmässig, von speckig derbem Bindegewebe unregelmässig bedeckt. Peripher gehen die sich auf den Schenkelhals zurückschlagenden Kapselfasern über die Fragmente herüber bis an den Kopf heran, mit Ausnahme der Oberfläche, wo sie zerrissen sind und doch haben die Fasern nicht genügt, eine Callusproduction zu bewirken; auch am Hals ist gar nichts von Callus zu bemerken, die Fractur ist eine frische, abgesehen von theilweiser bindege-

Digitized by Google

webiger Bedeckung der Bruchflächen. Der Kopf sitzt schön in der Pfanne, der Knorpel ist wenig verändert, das Lig. teres lässt sich leicht vom Kopf abreissen beim Heraushebeln des Kopfes.

Die hinteren Muskeln am Trochanter werden nicht abgetrennt, bloss an der oberen Fläche etwas gelöst und durch den Meissel eine Linie zwischen Trochanter und Hals an der oberen Fläche gebildet, welche in den hinteren Umfang des Pfannenrandes hineinpasst und hier den Hals sehr gut festhält. Kopf wird entfernt. Gypsverband in Abduction mit Einwärtsrotation; Doppelhose.

Müller, Elise, 44 Jahre alt.

Aufnahme am 28. Februar 1895.

Anamnese vom 2. März 1895. Der Vater der 44-jährigen Patientin fiel im Feldzuge, die Mutter starb an unbekannter Krankheit, sie hat viel an Wassersucht gelitten. Patientin machte vor 20 Jahren das „Nervenfieber" durch, sonst war sie nie wesentlich krank. Am 19. Juni wollte Patientin schnell über eine Wiese gehen, sie trat dabei in ein Loch und fiel auf ihre rechte Hüfte. Sie verspürte sofort einen stechenden Schmerz in derselben, richtete sich auf und versuchte zu stehen. Sie brach aber sofort wieder zusammen, weil ihr rechtes Bein ohne alle Kraft war. Sie blieb ohne jede Hülfe angeblich 8 Tage auf der Wiese liegen. Das Bein war in Hüfte und Kniegelenk flectirt und soweit nach aussen rotirt, dass der äussere Fussrand auflag. Patientin hatte starke Schmerzen in der rechten Hüfte, diese schwoll stark an. Patientin wurde in verschiedenen Spitälern mit Streckverbänden behandelt. Die Schmerzen und Schwellung liessen schnell nach. Neun Wochen nach dem Unfalle versuchte sie mit Krücken zu gehen, sie hatte aber im rechten Bein ein ausgesprochenes Gefühl von Kraftlosigkeit, das sie bis heute noch nicht verlassen hat. Patientin war niemals im Stande, mit dem rechten Bein aufzutreten oder dasselbe im Hüftgelenk zu bewegen. Patientin kann seit der Zeit nur mit Mühe sitzen, weil sie das Bein nicht gehörig bewegen kann und weil sie beim Sitzen starke Schmerzen in der Hüfte verspürt. Diese Schmerzen traten vom Tage des ersten Gebrauches auf und haben die Patientin seither niemals verlassen. Der Charakter derselben war ein verschiedener. Ein Mal waren es locale Schmerzen, die in der Hüfte bei Bewegungen des Beines sei es bei Gehversuchen, sei es beim Sitzen, auftraten. Dann waren es lancinirende Schmerzen, die manchmal beim Gehen, aber häufiger unabhängig vom Gehen, im Liegen auftraten. Die Schmerzen begannen stets in der Glutaealgegend, strahlten von da an der Hinterseite des Oberschenkels nach dem Knie zu aus und verliefen vom Knie an der Aussenseite der Wade herab bis zum äusseren Knöchel. Den Fuss berührten dieselben niemals, wohl aber strahlten sie nach der Innenseite des Kniees aus. Patientin giebt an, dass diese Schmerzen anfallsweise

Digitized by Google

Tafel X.

Fig. 121.

Fractura colli femoris subcapitalis. Kopf, der nach $^3/_4$ Jahr aus dem Gelenk entfernt wurde. (Müller Elise, 44 Jahre.)

Digitized by Google

Digitized by Google

ohne äussere Ursache besonders Nachts auftreten. Sie hat Nachts häufig 4—6 Anfälle, die jedesmal $^1/_2$ Stunde dauern. Der Patientin ist es aufgefallen, dass das rechte Bein während der Anfälle mit dicken Schweisstropfen bedeckt war. Die Schmerzen in der Hüfte sollen zugenommen haben die letzte Zeit, sodass Patientin meist zu Bette lag, oder sich doch nur mühsam auf Krücken umherschleppte. Sie wünscht desshalb dringend klinische Hülfe.

Status nach Herrn Prof. *Kocher*. 4. März 1895. Patientin liegt mit der rechten Hüfte etwas emporgezogen. Dieselbe erscheint etwas breiter in der Trochanterengegend als die linke. Der rechte Fuss ist mehr nach aussen rotirt als der andere und um 3 cm verkürzt. Der Unterschenkel ist dünner als der andere und zwar um 2 cm. Ebenso der Oberschenkel. Das Bein kann gestreckt aus der Rückenlage nicht gehoben werden. Nur das Knie wird bis etwa 145° gebeugt. Einwärtsrotation sehr beschränkt. Auswärtsrotation wie auf der anderen Seite. Bei der Palpation ergiebt sich, dass der Trochanter höher steht als links. Die Entfernung von der Spitze des Trochanter bis zum Malleol ext. ist beiderseits gleich.

Passiv ist die Einwärtsrotation über das Normale zu machen, ebenso eine etwas übernormale Auswärtsrotation. Dabei fühlt man eine leichte Crepitation.

Die Gegend des Hüftgelenkkopfes bietet beiderseits dieselbe Resistenz. Man hat entschieden den Eindruck, als ob der Trochanter auf der rechten Seite einen weniger grossen Bogen beschreibt als links. Man kann den Trochanter an seiner Spitze umfassen, ohne etwas Abnormes daran zu fühlen. Bei der Einwärtsrotation tritt hinter dem Trochanter eine leichte Hervorwölbung hervor. Bei gebeugtem Knie ist die Crepitation bei der Rotation noch stärker. In dieser Lage überzeugt man sich, dass der Kopf hinten nirgends vorsteht und besonders bei der Einwärtsrotation nicht nach hinten gebracht werden kann.

Beim Herunterziehen und Heraufstossen überzeugt man sich, dass der Trochanter ca. 2 cm auf- und abgeht.

Operation. 11. März 1895. Dampf-Sublimatantisepsis-Seide. Chloroform-Aether-Narkose.

Typischer hinterer Resectionsschnitt nach *Kocher*. Nach Freilegung der Trochanterspitze sieht man bei Bewegungen nur die letztere sich drehen, während der Schenkelhals, den man fühlt, keine Bewegungen ausführt. Nach Eröffnung der Gelenkkapsel findet man, wie zu erwarten war, dass nur geringe fibröse Verwachsungen vorhanden sind, die sich sehr leicht mit dem Messer trennen lassen. Nach Einführung eines starken Elevatorium kann der abgebrochene Kopf ohne Weiteres herausgehebelt werden. Wie das Präparat (Fig. 121) zeigt, war die Fractur rein intracapsulär. Es war nicht nöthig die Rotatoren abzulösen, da man sonst Raum genug hatte. Die angelegten Schieber werden abgedreht, keine unterbunden. Nach Spülung der Wundhöhle mit 1‰ Sublimat, werden zwei

Digitized by Google

Jodoformgazetampons eingeführt und nach aussen geleitet, der eine gegen die Basis des Trochanter zu, der andere in den obersten Theil der Wundhöhle. Vorher wurde der Hals durch Abmeisselung vom Trochanter noch etwas verlängert, dann in die Pfanne eingeführt. Fünf tiefe Nähte, fortlaufende Hautnaht. Neben die Jodoformgazen werden noch 5 cm lange Drains eingeführt. Aseptischer Verband. Gypsverband mit Einschluss des Beckens, der ganzen rechten Extremität, der linken bis oberhalb des Kniees.

25. März. Alle Nähte entfernt. Wunde pp. geheilt. Nirgends schmerzhaft.

2. April. Patientin noch immer im Gypsverband; klagt über Druck im Kreuz. Ueber dem Trochanter eine kleine schmerzhafte Stelle, an der sonst nichts weiter nachzuweisen ist.

12. April. Patientin aus dem Gypsverband herausgenommen. Bein in vollkommen guter Stellung. Leichte Flexions-Abduction activ möglich, passiv etwas stärker, ohne Schmerzhaftigkeit.

4. Mai. Patientin geht allein mit 2 Krücken.

11. Mai. Patientin kann auch mit einer Krücke gehen; klagt aber etwas über Schmerzen in der operirten Hüfte.

16. Mai. Patientin in's Asyl Wartenheim entlassen.

Marschirt, wenn sie auf der einen Seite gestützt wird und sie sich selbst mit der anderen Hand auf den Oberschenkel stützt, langsam aber ganz ordentlich.

Verkürzung des rechten Beines 2,5—3 cm (74—74,5/77 cm).

Flexion resp. Erheben des Beines von der Unterlage activ unmöglich, gelingt nur bei Unterstützung der Ferse.

Passiv geht die Flexion 50—60° und wird bei dieser Ausdehnung stark schmerzhaft.

Rotation nach innen ca. 30° möglich, nach aussen fast null.

Abduction passiv ohne Verschiebung des Beckens ca. 20°. Activ kommt das Becken von Anfang an mit. Adduction activ fast null.

Das Bein wird in sehr leichter Einwärtsrotation gehalten. Die ganze Gegend unterhalb des Lig. Pouparti sehr druckempfindlich, besonders im mittleren Theil. Ebenso ist Druck von hinten innerhalb vom Trochanter sehr schmerzhaft, nicht so sehr Druck auf den Trochanter.

Beobachtung 40.

Fractura colli femoris subcapitalis in Form traumatischer Epiphyseolysis durch Fall auf den Trochanter major. Typische Erscheinungen der Fractura colli femoris intracapsularis mit sofortiger totaler und anhaltender Functionsstörung, Auswärtsrotation (stark), leichter Adduction, Verkürzung um $2^1/_2$ cm, Leistenschmerz, ohne Schwellung und Bluterguss, heftige Schmerzen bei passiven Bewegungsversuchen. Deutlich fühlbare Knochenkante bei Rota-

Digitized by Google

tion vorne am Schenkelhals. Da die Diagnose exact gestellt werden konnte, so wurde, sobald die Erlaubniss erwirkt war, (nach 3 Wochen) die Entfernung des Caput femoris vom hinteren Resectionsschnitt aus vorgenommen und die Diagnose verificirt.

Fig. 122 giebt über die charakteristische Auswärtsrotationsstellung der Fragmente zu einander Aufschluss, genau wie bei der sogenannten Charnierfractur der Erwachsenen. Die scharfe Kante des Halses ragt $1—1^1/_2$ cm vor, der Kopf nach hinten gedreht und abwärts gebogen, im unteren Theil erweicht[1]), sodass sich der

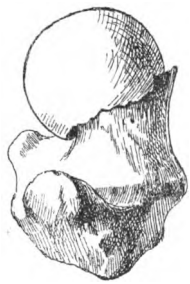

Fig. 122.

Oberes Femurende von oben gesehen (Streit, Marie, 16 J. alt) zur Demonstration der Auswärtsrotation und Einkeilung. **Fractura colli femoris subcapitalis** in Form traumatischer Epiphyseolysis durch Fall auf den Trochanter major. Exacte Diagnose möglich, daher Excision des Kopfes 1. II. 89. Zu Beobachtung 40.

gut erhaltene Knorpel eindrücken liess. Trennung zwischen der Epiphysenlinie, welche am Kopfe sitzt und der etwas höckerigen abgeglätteten Spongiosa des Halses. Das Lig. teres gelockert und gequollen, liess sich leicht zerreissen; ca. $2^1/_2$ cm blieben am Kopfe hängen.

Maria Streit, 16 Jahre alt.

Aufnahme am 7. Januar 1889.

Anamnese. 9. Januar 1889. Am 5. Januar gegen Abend fiel Patientin auf glatter Strasse und kam mit der rechten Seite auf den Boden zu liegen. Sie bezeichnete den grossen Trochanter als die Stelle, die aufgetroffen sei. Patientin konnte nicht auf die Füsse stehen, wegen

[1]) Ich mache auf eine analoge, von uns beschriebene Erweichung aufmerksam bei Coxa vara.

Digitized by Google

starker Schmerzen, die sie alsdann in dem äusseren Theil der rechten Leistengegend verspürte. Sie wurde desshalb nach Hause transportirt. Von Schwellung nahm man an dem Abend nichts wahr: die Palpation der ganzen Hüftgegend soll nicht schmerzhaft gewesen sein; nur die Bewegung, active und passive, bereiteten dem Mädchen überaus starke Schmerzen, die aber ausschliesslich in der rechten Leistengegend wahrgenommen wurden.

Am nächsten Morgen wurde ein Arzt gerufen, der erklärte, dass vorne in der Hüftgelenkgegend ein Band zerrissen sei und die Aufnahme in's Spital empfahl.

Patientin giebt noch an, dass sie im Moment, wo sie das rechte Bein auf den Boden stellen wollte, eine Art Krachen im rechten Hüftgelenk gespürt habe, als wenn das ausgerenkte Hüftgelenk eingerenkt würde. Seitdem ist der Status derselbe geblieben: die Berührung ist nie schmerzhaft gewesen: dagegen jede Bewegung hat ihr an der bezeichneten Stelle heftige Schmerzen gemacht.

Seit gestern hat Patientin auch bei Ruhelage, besonders wenn sie längere Zeit eine und dieselbe Lage eingenommen hat, Schmerzen, die von der Leistengegend nach unten auf der vorderen und inneren Fläche des Beines bis zum Fuss ausstrahlen.

Sonst ist Patientin ganz gesund gewesen. Sie hat Scharlachfieber, Rötheln und Keuchhusten gehabt. Vater, Schwester und 2 Brüder sind an der Auszehrung gestorben. Die Mutter leidet an Krampfanfällen.

Patientin selbst leidet viel an Kopf- und Magenschmerzen. Menses sind noch nicht aufgetreten.

Status praesens. 14. Januar 1889. Das rechte Bein steht in leichter Auswärtsrotation, vollkommener Streckung und wird etwa um 3 cm in die Höhe gezogen. Dem Maasse nach beträgt die Verkürzung 1 cm.

Das Mädchen erklärt auf Geheiss, das Bein zu heben, dass es dazu nicht im Stande sei, weil es sonst Schmerzen habe.

Beim Versuch dazu tritt am Poupart'schen Band, etwas ausserhalb der Mitte, eine leichte Vorwölbung auf. Activ kann nur eine ganz leichte Auswärtsrotation gemacht werden; keine Einwärtsrotation. Weder Ab- noch Adduction ist möglich: nur eine leichte Annäherung an das andere Bein wird gemacht.

Das Knie wird nur unter gleichzeitiger Hebung des Beckens gebogen.

Die Wirbelsäule ruht auf.

Kräftiger Druck vom Trochanter her und von unten erregt keinen Schmerz.

Auch wenn das Mädchen ruhig liegt, besteht die früher erwähnte Anschwellung, ungefähr der Gegend des Schenkelhalses entsprechend.

Der Trochanter lässt sich leicht umgreifen, ist nicht verdickt. Die Arterie ist nicht abgehoben. Dagegen fühlt man an Stelle der Anschwellung ganz deutlich einen sehr harten Widerstand, der sich in die Quere etwas ausdehnt und sich mehr wie ein Fragment einer Fractur als wie eine Kopfwölbung anfühlt.

Digitized by Google

Der Trochanter steht nach der Aussenseite in normaler Weise vor. Von Hautverfärbung und Bluterguss ist gar nichts wahrzunehmen.

Dem Maasse nach von Trochanterspitze zu Spina il. ant. sup. scheint das obere Femurende etwas emporgerückt zu sein (1,5 cm).

Auswärtsrotation des rechten Fusses: 42°.

Klinische Besprechung. 22. Januar 1889. Fall auf den grossen Trochanter ist die häufigste Ursache der Schenkelhalsfractur. Allein gegen dieselbe spricht das Alter der Patientin.

Der Schmerz in der äusseren Leistengegend ist charakteristisch für Schenkelhalsfractur. Ebenso die starke Schmerzhaftigkeit bei geringster Bewegung. Der Mangel von Schwellung ist erklärt durch die tiefe Lage des Gelenkes.

Die Anfangserscheinungen sind dieselben geblieben.

Wäre es eine Distorsion, so müsste das Mädchen, jetzt nach 17 Tagen Ruhe, bedeutend besser sein.

Länge des rechten Beines von Spina mall. . . . . 84,75.
„ linken „ „ „ „ . . . . 86,5.
Bei genau gleicher Lage der beiden Beine, rechts: 84,5.
„ „ „ „ „ „ „ links: 86,5.

Wird die Stellung ganz genau gleich gerichtet mit Coxankylometer, so erhält man rechts sogar 87 cm. Etwa handbreit unter Spina il. ant. sup. ist etwas Schwellung vorhanden.

Status der Bewegungen derselbe wie am 14. Januar 1889. Auswärtsrotation geht activ bis 150°.

Druck auf den Hüftgelenkkopf von vorne thut nicht weh; dagegen Druck auf die etwas angeschwollene Parthie.

Anpressen von aussen schmerzhaft; von unten nicht.

Das ist nicht das Bild einer 17-tägigen Distorsion: wenn es aber eine Fractur ist, so müsste es der seltene Fall einer Schenkelhalsfractur bei einem jugendlichen Individuum sein.

Die Luxatio iliaca lässt sich ohne weiteres ausschliessen. Ebenso die infracotyloidea; die supracotyloidea und pubica kommen noch in Frage.

In Narkose fühlt man in der Hüftgelenkgegend bei Rotation ein Krachen. Fühlt man nach der Stelle, wo der Kopf bei Luxatio supracotyloidea und pubica sein müsste, so steht er da nicht, sondern in der Pfanne.

Auch fühlt man bei tiefem Eindrücken die Spitze eines Fragmentes. Gefühlt wird die scharfe Kante zwischen Kopf und Hals.

Es liegt danach am nächsten anzunehmen, dass das Mädchen die seltene Fractur des Schenkelhalses hat, wie sie bei jugendlichen Individuen vorkommt, nämlich mit der Besonderheit, dass hier die Epiphysenlinie Sitz der Fractur ist: eine traumatische Epiphysen-Lösung.

Bei jüngeren Leuten gelingt es experimentell eher, den Pfannenrand zu brechen als den Schenkelhals; hier ist aber nichts zu finden von einer Beckenfractur.

Digitized by Google

Therapie. Wenn eine intracapsuläre Fractur mit Sicherheit diagnosticirt ist, so ist die Chance der Heilung eine geringe. Hier könnte man einen Nagel eintreiben. Allein auch dann ist die Heilung nicht sicher.

Die Epiphysen-Lösungen machen sich so, dass die Epiphysenlinie am Kopftheil ist; es kann daraus ein Stillstand des Wachsthums resultiren.

Wenn hier also eine intracapsuläre Fractur vorliegt, mit wenig Chance zur Heilung (schlechte Ernährung des Kopfes) und der Gewissheit des Wachsthumsstillstandes, so werden mit der Resection des Kopfes die günstigsten Verhältnisse geschaffen.

Bei diesem Mädchen ist noch hervorzuheben, dass nämlich der Knochen vielleicht doch nicht ganz intact ist. Das Mädchen will schon 2 Monate vorher gefallen sein (auf den Rücken) und seit der Zeit ein wenig hinken.

Das ist noch vollends bestimmend, die Operation vorzunehmen.

Operation. 1. Februar 1889. Antisepsis wie laut Formular von 1888. Narkose mit Aether.

Schnitt parallel mit den Fasern des Glut. max. in der Nähe des oberen Randes, aber ohne dieselben zu erreichen.

Spaltung der Aponeurose bis auf den grossen Trochanter und partielle Ablösung derselben. Subperiostale Ablösung der Sehne des Obturator um Licht zu gewinnen. Der Kopf lässt sich nach Incision der Kapsel sehen. Eine Zerreissung des Periostes und eine Fracturlinie ist beim ersten Anblick nicht zu erkennen, sofort sieht man aber, dass der Hals hinten sehr verkürzt ist. Der Kopf lässt sich leicht luxiren und man erkennt nun eine Epiphysenfractur mit Einkeilung des Halses in die hintere Hälfte des Kopfes. Der Kopf sitzt ziemlich fest auf, ist aber etwas erweicht.

Mit einem Elevator lässt sich das Kopffragment mit Leichtigkeit entfernen (vergl. Fig. 122).

Starkes Vorspringen des Halses nach vorne vor dem Kopf, wie es angenommen war, entsprechend der Auswärtsrotation.

Reposition des Halses in die Pfanne, ohne weitere Eingriffe als Excision von 2 Splittern.

Annäherung der Sehne des Obturator und des Glut. max. am Trochanter. Drainage.

Tiefe Nähte. Compressivverband.

Nach der Reposition des Halses zeigt der Trochanter noch normale Bewegungen, ist um ca. 2 cm entfernt von der Pfanne.

Extension von 6 Pfund an jedem Bein.

2. Februar. Patientin befindet sich wohl. Die tiefen Nähte und Drains werden entfernt. Wunde schön.

3. Februar. Entfernung der fortlaufenden Naht. Prima. Collodial-Wismuth-Streifen. Das Bein in sehr guter Stellung.

4. Februar. Patientin befindet sich wohl.

Digitized by Google

13. Februar. Patientin darf versuchen, das Knie zu beugen, sich im Gesäss aufzuheben und zu sitzen. Sie klagt noch über Schmerzen bei allen Bewegungen.

28. Februar. Heute wird die Extension entfernt. Das rechte Bein ist magerer als das linke. Patientin macht mässig gute Bewegungen im rechten Knie- und Hüftgelenk. Sie soll sich fleissig im Sitzen üben und in allen Bewegungen des Hüftgelenkes. Das Kniegelenk thut ihr in Folge des langen Stillhaltens noch weh.

5. März. Patientin steht auf und geht an Krücken herum. Sie ist blass, hat wenig Appetit.

23. März. Entlassungsstatus. Patientin sieht wohler aus, wie vor einigen Wochen; sie fühlt sich auch wieder kräftig. Das rechte Bein ist in schöner Stellung: leicht abducirt, vollkommen gestreckt. Die Resectionsnarbe schön lineär; keine Spur von Empfindlichkeit an derselben.

Das rechte Bein wird von der Unterlage ohne erhebliches Zögern emporgehoben; das Becken geht dabei mit; im Hüftgelenk besteht functionelle Ankylose. Heraufstossen von unten ist nicht schmerzhaft.

Länge rechts von Spina il. ant. sup.—Mall. ext. . . .	86,0 cm.
„ links „ „ „ „ „ „ „ . . .	84,0 „
Umfang des rechten Oberschenkels in der Mitte . .	43,0 „
„ „ linken „ „ „ „ . .	43,5 „

Beobachtung 41.

Fractura colli femoris subcapitalis in Form traumatischer Epiphyseolysis, vor 4 Jahren zu Stande gekommen. Heilung ist nicht eingetreten. Luxationsstellung. Das obere Fragment, d. h. der Kopf

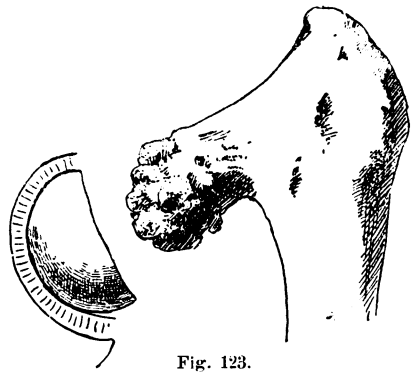

Fig. 123.

Alte **Fractura colli femoris subcapitalis** in Form traumatischer Epiphyseolysis nach 4 Jahren operirt. Der Hals hat eine ganz veränderte Richtung angenommen, geht schräg abwärts und zeigt an seinem Ende eine höckerige Knochenwucherung, wie ein kleiner Kopf mit Bindegewebsknorpel überzogen. Der Kopf sitzt bindegewebig verwachsen, stark verdünnt in der Pfanne fest. (Nobs, Anna, 14 J.) Zu Beobachtung 41.

Digitized by Google

findet sich, wie gewöhnlich bei Epiphyseolysis, verkleinert in Bindegewebe eingebettet in der Pfanne, noch beweglich gegen letztere, aber so stramm verwachsen, dass er bloss mit dem scharfen Löffel ausgehöhlt wird. Der Hals hat eine starke Biegung abwärts angenommen und zeigt am Ende unregelmässige, mit Faserknorpel bedeckte, warzige, knollige Wucherungen (Fig. 123). Es wird der Kopf zurechtgeschnitten und in die Pfanne gebracht und in Abductions- und Einwärtsrotationsstellung in Gypsverband fixirt.

Nobs, Anna, 14 Jahre alt.

Aufnahme am 10. Juni 1895.

Anamnese vom 11. Juni 1895. Der Vater der Patientin lebt und ist gesund, abgesehen von einem jeden Winter wiederkehrenden Husten mit starkem Auswurf. Die Mutter lebt, sie soll hie und da ein lahmes Bein haben, weil ihr ab und zu über dem Knöchel etwas aufbricht, sonst sei sie gesund. Patient hat 5 Geschwister. Die älteste 15-jährige Schwester leidet an Drüsen, die übrigen Geschwister sollen vollkommen gesund sein.

Patientin war bis zum 11. Jahre vollkommen gesund, hatte nie Drüsen oder Eiterungen. Sie hat in dieser Zeit einzig die Rötheln durchgemacht.

Im Juni 1891, als Patientin mit Kirschenpflücken beschäftigt war und sich auf der Leiter umkehren wollte, verlor sie den Stand und stürzte nach der rechten Seite 25 Sprossen hoch auf den trockenen Grasboden mit der rechten Seite, angeblich nur mit Hüfte und Beinen aufschlagend. Patientin konnte nicht selbst aufstehen, als sie aber auf die Beine gestellt war, konnte sie noch einige Meter weit gehen, hatte dabei aber starke Schmerzen in der Hüfte, sodass man sie nach Hause tragen musste. Im Bette konnte Patientin das rechte Bein nicht bewegen, es lag stark auswärts gedreht neben dem gesunden Beine. Der herbeigerufene Arzt constatirte einen Beinbruch und schickte das Mädchen nach Aarberg in's Spital. Dort bekam Patientin einige Tage eine Eisblase aufgelegt, am 4. oder 5. Tage wurde ein Gypsverband mit gleichzeitiger Gewichtsextension angelegt, in dem sie 6 Wochen lag. Eine Woche nach Abnahme des Verbandes konnte Patientin mit 2 Stöcken herumgehen, erst nach einigen Monaten konnte sie auch diese weglegen, hinkte aber stark. Schmerzen hatte Patientin nur bei feuchter Witterung an einer beschränkten Stelle vorne im obersten Theil des Oberschenkels. Erst ein Jahr später soll das rechte Bein sehr stark abgemagert sein und sich angeblich noch mehr verkürzt haben durch Zurückbleiben im Wachsthum. 1 Jahr nach dem Austritt aus dem Spital soll Herr Prof. *Girard* 3 cm Verkürzung constatirt haben. Patientin machte lange Zeit Einreibungen mit Salzwasser, das Bein blieb vollständig gleich, magerte nicht stärker ab. Seit anderthalb Jahren soll das Gehen allmälig noch schwieriger geworden sein, durch Zurückbleiben des Beines im Wachsthum und dadurch

Digitized by Google

stärker werdende Verkürzung. Seit letztem Neujahr hat Patientin Schmerzen im Knie, welche fast nur nach Ermüdung auftraten. Ein vor etwa 1 Monat consultirter Arzt empfahl Massage und forderte Patientin auf, sich zu dieser Behandlung in's Inselspital aufnehmen zu lassen.

Status vom 13. Juni 1895. Dictat von Prof. *Kocher*. In der Ruhelage wird das Becken schief gehalten, kann aber leicht gesenkt werden, dann erscheint das rechte Bein stark verkürzt, etwa um 35—40° nach aussen rotirt, aber nicht ab- oder adducirt, die gemessene Verkürzung von der Spina ant. sup. zum Mall. ext. beträgt 7 cm, von der Spina zur Kniegelenkslinie ebensoviel. Das Knie wird in Strecklage gehalten, dagegen ruht die Wirbelsäule nicht ganz auf. Ober- und Unterschenkel mässig atrophisch in allen Muskeln; Oberschenkel mehr. Activ aus der Rückenlage wird das Bein circa 30° gehoben, wobei die Wirbelsäule erst bei diesen 30° vollkommen aufliegt. Active Abduction etwa in der Hälfte der Normalen, active Adduction ziemlich der Normalen entsprechend. Einwärtsrotation wird nur bis zum Geradstand der Patella ausgeführt; eigentlich 0. Auswärtsrotation etwas stärker, als auf der gesunden Seite. Passiv geht die Beugung bei gestrecktem Knie bis zum rechten Winkel, bei gebeugtem nahezu bis zur Normalen; passiv lässt sich Ab- und Adduction etwas vermehren, die Rotation aber nicht, namentlich nicht die Einwärtsrotation.

Die Leistengegenden zeigen keine grosse Differenz. Die rechte ist im Bereich der Adductorenansätze etwas flacher und tiefer, man fühlt sofort in der Gegend des Schenkelkopfes die normale Resistenz desselben und die normale Vorwölbung. Druck ist hier etwas empfindlich.

Auffällig ist das stärkere Vorstehen des rechten Trochanter und der schräge Verlauf (Adduction) der ganzen Oberschenkelachse.

Während links die Trochanterspitze $6^1/_2$ cm unterhalb der horizontalen Spina-Linie sich befindet, ist dieselbe rechts 2 cm über derselben. Der Trochanter lässt sich leichter umgreifen, als auf der gesunden Seite. Bei Rotationen fühlt man, der Stelle des Schenkelhalses entsprechend, eine deutliche Resistenz, welche bei der Auswärtsrotation vorne einen Vorsprung bildet, der aber nicht knorpelig ist, sondern etwas unregelmässig und in seiner Form dem Schenkelhals entspricht. Der Kopf an der normalen Stelle bewegt sich nicht mit.

Drüsenschwellungen sind nicht vorhanden; die Weichtheile sind normal.

Das Mädchen geht mit rechts gesenktem Becken, stark hinkend mit auswärts rotirtem Bein und macht eine Complementärbeugung der Wirbelsäule in einem einzigen Bogen mit der stärksten Convexität nach rechts in der Höhe der Brustwirbel.

Wenn man am Bein zieht, kann man dasselbe um nahezu 2 cm verlängern.

Die Länge von der Trochanterspitze bis Kniegelenklinie beträgt rechts 39 cm, links 41 cm.

Digitized by Google

Es handelt sich bei dem Mädchen um eine traumatische Epiphyseolyse am oberen Femurende, gemäss den Symptomen einer veralteten Schenkelhalsfractur unter deutlicher Wachsthumsverkürzung vom Oberschenkel von 2 cm.

Die Behandlung soll in sehr starker Extension als Vorbereitung, in Excision des Kopfes und Reposition des Schenkelhalses bestehen.

22. Juli. Gegenwärtig steht in Ruhelage die Spitze des Trochanter major circa 2,5 cm über der horizontalen Spinalinie. Bei kräftigem Zug abwärts steht dieselbe ungefähr 1 cm unter dieser Linie. Bei Rotationen beschreibt die Trochanterspitze einen deutlichen Bogen. Beim Herunterziehen steht er nicht so stark nach aussen, wie wenn er nach oben gezogen ist.

Patientin ist per primam geheilt und hat nach 5 Wochen angefangen, Gehversuche zu machen.

Beobachtung 42.

Fractura colli femoris intertrochanterica

bei einem jungen Individuum. Spontane Heilung unter Verkürzung und starker Auswärtsrotation mit leichten Druckschmerzen im Gelenk und starker Functionsstörung bei relativ freien Bewegungen. Verletzung durch Treten in ein Loch und heftigen Stoss von unten zu Stande gekommen. Arthrotomie mit Kocher's Schnitt, Durchmeisselung und Annagelung mit Metallnagel in guter Stellung. Jodoformeinreibung.

Schmitz, Jakob, 19 Jahre alt.

Aufnahme am 27. Juni 1892.

Anamnese vom 28. Juni 1892. Bis vor 2 Jahren gesund, konnte gut gehen und springen. Da sprang er einmal, ein kleines Kind auf dem Arme tragend, über eine ebene Wiese und gerieth mit dem Absatz in ein Loch in der Wiese, wobei der Fuss stark dorsal flectirt wurde. Ob der Fuss dabei auch nach innen oder aussen rotirt worden sei, weiss Patient nicht anzugeben. Schmerzen will er keine verspürt haben, vielleicht weil er in starker Aufregung sich befunden habe, sondern er sprang ruhig weiter. Erst nach einer halben Stunde, als er sich nach einer kurzen Erholung wieder auf den Weg machen wollte, empfand er ein Gefühl von Spannung, welches sich von der rechten Hüfte bis hinunter zur Knöchelgegend hinabzog. Dabei will er das Hüft- und Kniegelenk nicht haben bewegen können. Er konnte zwar noch nach Hause gehen, aber nur mit starken Schmerzen, wenn er sich auf's rechte Bein stellte. Von einer abnormen Stellung des rechten Fusses will er nichts bemerkt haben.

Digitized by Google

Patient ging die folgenden Tage herum, die Schmerzen im Knie waren am folgenden Tage geschwunden und es blieben nur die Schmerzen in der rechten Hüfte zurück, die weitere 2—3 Wochen ziemlich intensiv waren, und nach dieser Zeit langsam an Intensität abnahmen. Patient giebt an, dass die Schmerzen des Morgens am intensivsten waren, und jedesmal, wenn er, nachdem er einige Zeit geruht hatte, wieder gehen wollte. Seither ist der Zustand ziemlich gleich geblieben, mit Zeiten, während welcher Patient im Bein gar keine Schmerzen hat, und mit solchen, wo die Schmerzen wieder intensiver sind. Stets sollen aber die Schmerzen beim Anfang des Gehens am stärksten sein, und nach einer kurzen Weile wieder abnehmen. Eine abnorme Stellung des Fusses ist ihm nicht aufgefallen. Patient hat seither stets gehinkt. Seit einem halben Jahr will Patient oft ein Knacken im Hüftgelenk verspüren, welches einen momentanen Schmerz auslöst. Oft verspürt Patient bei Fehltritten Schmerzen, die an der Innenseite des Oberschenkels bis über's Knie hinab ausstrahlen. Seit circa 2—3 Wochen sind die Schmerzen ziemlich intensive gewesen, ohne dass Patient einen Grund dafür anzugeben weiss. Auch will er oft Schmerzen beim Sitzen haben, je nach der Lage des Beines, und will er sich am wohlsten befinden, wenn er das Bein in einer Mittelstellung zwischen Auswärts- und Einwärtsrotation hält. Stärkere Auswärts- oder Einwärtsrotation verursachen Schmerzen. Seit diesen 2—3 Wochen ist ihm das Gehen viel mühsamer geworden, wesswegen Patient zum ersten Male ärztliche Hülfe requirirte.

An Husten leidet Patient nicht. Von Tuberculose in der Familie ist nichts erhältlich.

Status vom 1. Juli 1892. Kräftiger Junge. Ernährung gut.

Lunge und Herz völlig normal.

Rechtes Bein steht in Auswärtsrotation und Adductionsstellung, wodurch eine scheinbare Verkürzung zu Stande kommt.

Spina ant. sup. — Malleolus ext. links: 85 cm.
rechts: 84 cm.

In Bauchlage springt der Trochanter rechts stark vor, man fühlt nach innen von demselben keine deutliche Verdickung des Schenkelhalses, derselbe ist auf Druck nicht schmerzhaft.

Trochanterspitze bis Fibulaköpfchen beiderseits 44 cm. Schenkelbeuge auf Druck nicht schmerzhaft.

Druck von vorne schmerzhaft vorne in der Leistenbeuge; seitlicher Stoss in der Trochanterlinie nicht schmerzhaft.

Flexion im Hüftgelenk wird beiderseits bis zum rechten Winkel gemacht, ebenso Extension (Rückwärtserhebung des Beines in Bauchlage) beiderseits gleich weit.

Digitized by Google

Auswärtsrotation links bis 30° von der Schulter, rechts bis zur Horizontalen, sodass der ganze äussere Fussrand der Unterlage aufruht.

Einwärtsrotation links normal bis über die Senkrechte hinaus, rechts bloss bis 30° von der Senkrechten entfernt.

Adduction beiderseits gleich.

Abduction links bis 45°.

Rechts geht das Becken sofort mit.

Druck auf die vordere Gelenklinie (Leistenbeuge) schmerzhaft. Bei Forciren der Bewegungen über die Grenzen der activen Bewegungen, besonders der Flexion, giebt Patient Schmerzen an in der Leistenbeuge.

In beiden Leistenbeugen mehrere geschwollene Drüsen. Stark hinkender Gang.

Diagnose. Coxitis chronica, infolge Dérangement interne des Hüftgelenkes, wahrscheinlich proliferirenden Charakters, da von Tuberculose nichts nachweislich ist als Drüsen in den Leisten, und zwar beiderseits.

Da Patient behauptet, dass die Schmerzen eher im Zunehmen sind und da er keine Arbeit mehr verrichten kann, so soll eine Operation resp. Resection gemacht werden.

Operation vom 2. August 1892. Schnitt zur Resectio coxae sec. Kocher. Nach Lösung des Glutaeus vom Trochanter und Spaltung der Kapsel am Unterrande des M. glutaeus medius wird der Kopf luxirt und es zeigen sich nun die Verhältnisse, wie sie auf der beigelegten Zeichnung angegeben sind.

Es liegt eine Fractura colli femoris intertrochanterica vor, die in der Weise geheilt ist, dass der Hüftkopf abwärts und nach hinten dislocirt ist (vgl. Fig. 124).

Es wird das Collum femoris von der Trochantermasse mit dem Meissel getrennt, dem Kopfe die normale Stellung gegeben und der letztere mit einem Nagel, der von der Aussenfläche des Trochanters durchgeschlagen wird, fixirt.

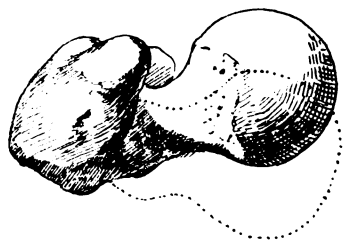

Fig. 124.

Fractura colli femoris intertrochanterica von oben gesehen, bei dem 19-jähr. Jakob Schmitz, Juli 1892, mit starker Auswärtsrotation und Verkürzung, durch heftigen Stoss von unten entstanden. Normale Stellung durch punktirte Linie angegeben.

Digitized by Google

Nun wird die Wunde mit Jodoform eingerieben, Kapsel und Muskelansätze genäht, nicht drainirt, Haut fortlaufend genäht, die Nahtlinie mit Collodialstreifen gedeckt und das Bein in Extension gelegt.

Anlegen einer Extension mit 5 Pfd. Gewicht zur Fixirung des Beines.

Klagt über starke Schmerzen.

Starke Schwellung der ganzen Operationsgegend mit ödematöser Schwellung am Oberschenkel unterhalb der Naht.

Tiefe Nähte entfernt. Collodialstreifen.

Weil Schwellung immer noch sehr stark, wird eine Naht entfernt, behufs Einführen eines Drains. Sofort klaffende Wunde.

15. August. Fortlaufende Naht entfernt. Auf die klaffende Stelle Jodoformgaze, darüber Sublimatverband.

20. August. An einer kleinen Stelle eine kleine oberflächliche Eiterung, wird stark ausgejodet, mit Jodoformpulver eingerieben, darüber Jodoformgazesublimatverband.

5. September. Patient beginnt mit Krücken herumzugehen.

Eine kleine granulirende Stelle wird mit etwas Jodoform und Collodiumstreifen bedeckt.

7. October. Entlassung.

Nachstatus vom 31. October 1892. Patient ist wegen starker Schmerzen, die er in der rechten Leistengegend seit einigen Tagen bekommen hat, wieder gekommen. Das rechte Schenkeldreieck ist in seinem unteren Theile druckempfindlich. Von Schwellung ist nichts vorhanden. Palpation des Schenkelhalses, von hinten nicht druckempfindlich. Die Bewegungen im Gelenk sind alle ausführbar, nur in geringem Maasse. Die Abductionsbewegungen werden am besten ausgeführt, die Adduction kann nur sehr unvollständig ausgeführt werden; das kranke Bein, resp. das Knie der erkrankten Seite kann nicht auf das andere gebracht werden. Flexionen des Oberschenkels sind ziemlich gut ausgeführt, der Oberschenkel wird von der Unterlage in einem Winkel von 65° aufgehoben.

Einwärtsrotation des Oberschenkels kaum ausführbar.

Auswärtsrotation fast normal.

Länge des Beines zeigt eine Verkürzung von $2^1/_2$ cm.

Operationsnarbe gut vernarbt, auf der Unterlage nicht verschieblich.

Extraction des Nagels am 2. Februar 1893. Chloroformaether-Narkose. Längsschnitt über den Trochanter circa 5 cm lang. Das Gewebe an dem Nagel kaum etwas schwärzlich verfärbt. Dasselbe wird excidirt. Der Nagel wird herausgezogen, was ziemlich leicht geht, da derselbe gelockert ist. Fortlaufende Hautnaht. Verband.

Digitized by Google

Beobachtung 43.

Fractura colli femoris inter- und pertrochanterica (Y-Fractur) † an Pneumonie.

Hofman, Manuel, 65 Jahre alt.

Aufnahme am 15. Juli 1885.

Anamnese. Patient wird jedesmal schwindlig, wenn er in die Höhe sehen will. Am 14. Juli befand sich Patient unter einem Kirschbaum und wollte hinauf nach den Kirschen blicken. Im selben Augenblick fällt er um auf die linke Hüfte, kann nicht mehr aufstehen, wird nach Hause getragen. Der Arzt schickt ihn den 15. Juli in's hiesige Spital.

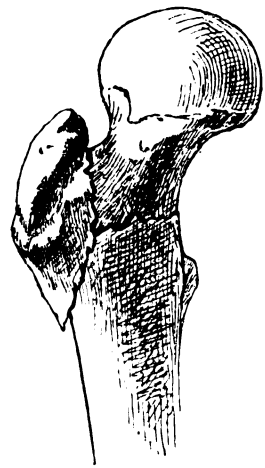

Fig. 125.

Fractura colli femoris intertrochanterica in Y-Form, also zugleich **pertrochanterica** (Abductionsfractur). Patient starb 5 Tage nach dem Fall an Pneumonie. Zu Beobachtung 43.

Status. Patient zeigt in der linken Leistengegend eine diffuse Schwellung mit Blutsuffusion. Die Function der linken Unterextremität ist im Bereich des Hüftgelenkes aufgehoben. Patient will keine Bewegungen mit dem Beine ausführen. Das Bein zeigt eine Auswärtsrotation von etwa 60°. Fuss, Unterschenkel, Knie und Oberschenkel (untere $^1/_2$) sind vollständig normal.

Passive Bewegungen sind allseitig ausführbar, aber schmerzhaft. Zug und Stoss sind sehr schmerzhaft. Bei den Bewegungen, sowie bei directer Palpation ist im Bereich des Hüftgelenkes Crepitation zu fühlen.

Digitized by Google

Bei Drehung des Beines nach aussen und innen hat man deutliche Mitbewegung des Trochanter; man fühlt deutlich, dass die Bewegungen nicht um ein Centrum in der Pfanne geschehen, sondern um die eigene Längsachse des Oberschenkels.

Verkürzung des Oberschenkels 3 cm.

Patient zeigt eine hochgradige Kyphose zwischen Lenden- und Brustwirbelsäule, Kyphose von 90°. Ueber den Lungen diffuser Katarrh, kein Bronchialathmen, keine Dämpfung.

Therapie. Extension.

19. Juli. Patient unruhig. Athmung beschleunigt. Puls klein. Temperatur kaum erhöht, heute Abend 37,8°. Bisher immer normal. Leichtes Hüsteln.

Leichte Dämpfung auf beiden Seiten hinten unten. Athmungsgeräusch abgeschwächt. Starke Rasselgeräusche. Leichtes Bronchialathmen.

20. Juli. †.

Die durch Professor *Langhans* ausgeführte **Autopsie** ergiebt ausser der sehr hochgradigen Kyphose, starker eiteriger Bronchitis und schlaffer Hepatisation der Lungen, die in Fig. 125 dargestellte Schenkelhalsfractur längs der Linea intertrochanterica, mit einem kleinen Riss an einer Stelle der Kapsel.

Beobachtung 44.

Fractura colli femoris inter- und pertrochanterica in Y-Form

mit Einkeilung. † nach 9 Tagen an Pneumonie und Durchfällen.

Schuhmacher, Johann, 72 Jahre alt.

Eintritt am 3. September 1879.

Patient fiel heute (3. Sept.) auf ebener Erde um und zwar auf die rechte Körperseite, konnte nachher nicht mehr aufstehen und nicht mehr gehen. Sofort dem Spital übergeben.

Hat Oedeme schon viele Monate und schlechten Athem.

Status vom 3. September 1879. Sehr decrepider Greis mit welker Haut und grauen Haaren. Puls schwer unterdrückbar, sehr unregelmässig. Temperatur normal. Lippen bläulich, klagt über schweren Athem. Sehr bedeutende Oedeme der beiden unteren Extr. bis zu den Knieen, leichteres Oedem der Hand.

Jederseits eine Darmleistenhernie, rechts faustgross, irreponibel, links kinderfaustgross, reponibel. Trug schon lange kein Bruchband mehr. Am Bauch rings, etwas über der Nabelhöhe in beiden Hypochondrieen sich fortsetzend, starker Intertrigo zwischen den Hautfalten, die in Folge des gekrümmten Ganges sich bildeten. Starke Kyphose der Brust und Lordose der Halswirbelsäule nach links, der Brustwirbelsäule nach rechts.

Digitized by Google

Eine genauere Untersuchung wegen des sehr elenden Zustandes des Patienten nicht gemacht.

Thorax fassförmig, sehr starr; Durchmesser von vorne nach hinten sehr bedeutend.

Lungenlebergrenze 6. Rippe. Leberdämpfung schwer zu percutiren. Herzdämpfung verschwunden.

Herztöne schwach hörbar. Keine Geräusche.

Ueber beiden Lungen Schnurren und Pfeifen. Athmung vesiculär. Dämpfung hinten etwas hoch; 3 Finger unter dem Angulus scapulae. Wirft fast gar nicht aus.

Das rechte Bein bis zur Horizontalen auswärts rotirt, wird nicht bewegt. 2 cm Verkürzung.

Geringe Schwellung an der Hüfte.

Temperatur normal, nur am 11. September Abends 38,2°.

Passive Bewegung in der Hüfte in jeder Richtung sehr schmerzhaft. Schenkelhals verdickt. Eine Dislocation des Trochanter nicht zu constatiren.

Gegenstoss von unten kaum, von aussen (Trochanter) her sehr stark schmerzhaft.

Weder falsche Beweglichkeit noch Crepitation.

Diagnose. Fractura colli femoris. Emphysema pulm. Patient wird auf die doppelte schiefe Ebene gelegt, erhält Ammonii chlorat. 50/180,0 2-stdl.

7. September. Auswärtsrotation auf der schiefen Ebene schwer bleibend zu corrigiren. Sie kehrt immer wieder. Leidet seit 2 Tagen an heftigen Diarrhoeen, der Stuhl geht unwillkürlich ab. Auf 2 × 15 gutt. Laud. stehen sie.

9. September. Diarrhoeen sehr heftig. Bismuth. subnitr. 0,4 pro die, ohne Erfolg. Flüssige Nahrung, Wein.

Patient elend. Oedeme an Penis und Scrotum gingen auf Hochlagerung zurück.

10. September. Diarrhoeen heftig. Plumb. acet. 0,05, opii 0,002 2-stdl., ohne Erfolg. Flockenlesen. Hie und da Somnolenz. Status auf den Lungen wie früher. Puls sehr unregelmässig, kleiner.

11. September. Urin zeigt eine geringe Menge Eiweiss. Patient meist schlummernd. Fortwährende Diarrhoeen.

12. September. Morgens 4 Uhr Exitus.

Sectionsprotokoll (nach Professor *Langhans*) vom 13. Sept. 1879, Nachmittags 2 Uhr. Rechtes Bein sehr stark nach aussen rotirt, verkürzt, ödematös, in der Hüftgegend gelbe Verfärbung der Haut. Fractur des Schenkelhalses unmittelbar ausserhalb des Kapselansatzes, Fragment sehr fest in das untere eingekeilt, fast ohne Beweglichkeit. Trochanter major auch abgebrochen. Starke blutige Suffusion der Musculatur bis in die Mitte des Oberschenkels. Beginnende Arthritis deformans coxae. Resorption des Knorpels am Rand. Pannus.

Digitized by Google

Ausserdem am übrigen Körper: Schlaffe Hepatisation des zweiten Lungenunterlappens; Lungenödem.

Emphysem, Bronchitis.

Verkrümmungen der Wirbelsäule.

Arteriosklerose; Fettherz; Hypertrophie beider Herzventrikel.

Stauung in Milz, Nieren, Leber (wenig) und Magen.

Beidseitige Leistenhernie, rechts irreponibel.

Zahlreiche alte geheilte Rippenfracturen nur an einer Stelle mit Pleuraadhaesion.

Frische haemorrhag. Pachymeningitis int.

Beginnende Arthritis deform. coxae.

Beobachtung 45.

Fratura femoris inter- und pertrochanterica,

in Form der Y-Fractur, als Fractura subtrochanterica diagnosticirt. Es findet sich bei dem nach 10 Tagen in Folge von Rippenfractur mit Pleuritis erfolgten Tode der an der Basis gebrochene Hals in die Trochanterenmasse eingekeilt, aber mit einem zweiten durch die Trochanteren durchgehenden Spalt (Y-Fractur).

Hofer, Niklaus, Landarbeiter, 70 Jahre alt.

Aufnahme am 4. November 1882.

Anamnese. Patient fiel heute (4. November) von einem Heustock aus einer Höhe von circa 15 bis 20 Fuss auf die Füsse herunter. Eine Zeitlang war er bewusstlos. Ein Arzt schickte ihn dann als Nothfall in die Insel.

Status vom 6. November 1882. Am rechten Beine eine Schwellung mit grüngelblicher Verfärbung. Die Schwellung ist bedeutend, reicht bis zum Knie. Einige Venenektasieen. Das Bein ist auswärts rotirt, Patella nach aussen gekehrt. An der rechten Seite des Abdomens blauschwarze Verfärbung, Knistern der Haut. Das rechte Bein ist verkürzt, stark 3 cm. Heben des Beines unmöglich; Einwärts- und Auswärtsrotation und Flexion des Kniees ebenfalls. Passive Bewegungen sind schmerzhaft. Dabei sieht man keine falsche Beweglichkeit im Bereich der Diaphyse; die Fractur macht sich nicht kenntlich durch Crepitation. Fasst man den Trochanter major an und macht dazu Bewegungen, so geht der Trochanter nicht mit, während die Diaphyse alle Bewegungen gehörig macht.

Diagnosis. Fractura subtrochanterica dextra.

Therapie. Extension.

Digitized by Google

Klinische Besprechung vom 6. November 1882. Schon die Inspection des Patienten macht auf Fractura femoris aufmerksam und würden wir jetzt schon diese Diagnose mit Sicherheit stellen, wenn wir wüssten, dass das betreffende Bein vor dem Unfall gesund gewesen ist. Puncto Sitz der Fractur kann es sich, wenn eine solche besteht, handeln um eine Diaphysen- und um eine Schenkelhalsfractur. Für letztere könnte man geltend machen das Fehlen einer Winkelstellung der beiden Fragmente, ferner das Alter des Patienten, indem bei alten Leuten in Folge Schwundes der corticalen Knochentheile die Schenkelhalsfracturen häufiger sind. Für Diaphysenfractur dagegen spricht der Sitz der Schwellung, die Grösse des Extravasates, das Palpationsergebniss, wonach der Trochanter bei allen Bewegungen die mit dem Beine vorgenommen werden, fest zu stehen scheint und bei den Bewegungen nicht mitgeht, endlich die Anamnese, nach welcher der Mann in ganz verdrehter Stellung auf die glatte Diele eines Heubodens gefallen sein will. Das untere Knochenfragment steht an der Vorderfläche des oberen; eine Flexionsstellung des oberen Fragmentes, wie sie hin und wieder durch den Zug des M. Iliopsoas zu Stande kommt, existirt in unserm Falle nicht. Wir stellen nach dem Gesagten die **Diagnose** auf Fractura subtrochanterica dextra.

Die **Prognose** wird vielleicht getrübt werden durch eine hypostatische Pneumonie oder Fettembolieen von der Fracturstelle aus. Doch heilen die Fracturae subtrochantericae besser als die Fracturae colli femoris, weil bei den ersteren das obere Fragment den Trochanter enthält, welcher in ausgezeichneter Weise von den umgebenden Kapselmassen ernährt wird.

Therapie. Starke Extension mit Gewichten bis auf 20 Pfund. Aufrichten des Fusses durch Application eines Querstabes. Steile Lagerung, Extension mit doppelt schiefer Ebene.

7. November. Anlegung einer Heftpflasterextension bis zum Knie. Extension 10 Pfund. Patient liegt auf dem Planum inclinatum.

11. November. Rechts vorne ist der Percusionsschall von der Mamma nach abwärts etwas gedämpft. Die Auscultation ergiebt abgeschwächte Respiration und deutliches pleuritisches Reiben mit hie und da mittelgrossblasigem feuchtem Rasseln.

Ad. Liq. ammon. anisat.	3,0/160.0	
Tinct. op. benz.	51,0	
Syr. balsam.	40,0	2-stdl. 1 Esslöffel.

13. November. Der rechte Fuss und der rechte Unterschenkel stark geschwollen. Flanelleinwickelung. Auf der Brust die gleichen Auscultationsverhältnisse wie vorgestern. Husten ohne Auswurf. Art. rad. geschlängelt.

14. November. Die Lage auf dem Planum inclinat. ist schlecht. Die Fragmente stehen nicht in guter Stellung.

Digitized by Google

Man macht eine Suspension und Traction des Oberschenkels. Nachher bekommt Patient eine heftige Dyspnoë. Bei der Auscultation hört man überall feuchtes mittel- und kleinblasiges Rasseln mit verlängertem und pfeifendem Exspirium. Oedem der Füsse. Kein Eiweiss im Urin.

Das Oedem nimmt nicht ab und Patient stirbt um 10 Uhr Abends in diesem Zustande.

Die **Autopsie** ergiebt den in Fig. 126 wiedergegebenen Befund.

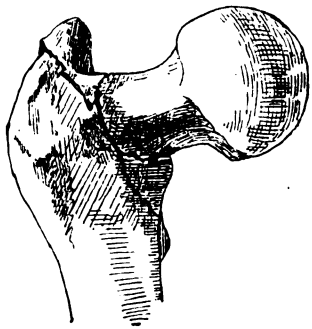

Fig. 126.

Fractura inter- mit **pertrochanterica** combinirt (Y-Fractur). Skizze nach dem bei der Autopsie gewonnenen Präparat. Abductionsfractur. Zu Beobachtung 45.

Beobachtung 46.

Fractura colli femoris inter- und pertrochanterica (Y-Fractur) durch Fall auf den Trochanter, mit geringer Verkürzung, starker Auswärtsrotation; wegen Unmöglichkeit etwelcher activen Rotation wird Einkeilung angenommen. Trochanter erscheint aufwärts verschoben, gegen den Hals zu verdickt (vergl. Fig. 127 und 128).

Frau Hänni.

Aufnahme am 24. November 1890.

Die Frau wurde von der Polizei in's Spital gebracht. Anamnese nicht zu erhalten. Patientin sei Vormittags 10 Uhr auf der Strasse liegend gefunden worden.

24. November 1890. Wir lassen den Status, eine motorische Aphasie betreffend, weg.

Das rechte Bein ist deutlich nach auswärts rotirt. Im oberen Drittel des Oberschenkels deutliche Schwellung, die in geringerem Grade bis zum Knie sich ausdehnt. Das rechte Bein wird nicht bewegt, bei passiven Bewegungsversuchen desselben äussert Patientin Schmerz. Deutliche Verkürzung.

Digitized by Google

Bei Rotationen des Beines bewegt sich der Trochanter deutlich mit; der Trochanter selbst erscheint nicht verdickt. Die Messung vom Epicondylus externus femoris bis zur grössten Wölbung des Trochanters ergiebt keinen nennenswerthen Unterschied zwischen rechts und links.

Die Distanz vom Trochanter zur Spina ossis ilei beträgt rechts $4^1/_2$, links $7^1/_2$ cm, also rechts Verkürzung von 3 cm.

Unmittelbar über dem Trochanter ist eine deutliche Sugillation vorhanden.

Bei Rotationen des Beines beschreibt der Trochanter einen Bogen und keine „Rotation sur place".

Harn enthält Spuren von Eiweiss.

Klinische Besprechung vom 25. November 1890. Im oberen Theil des rechten Oberschenkels, namentlich über dem Trigon. Scarpae deutliche Schwellung, die gegen das Knie zu allmälig abnimmt. Im oberen Theile der Schwellung deutliche gelbe Verfärbung. Ueber dem Trochanter Sugillationen; Unterschenkel und Malleolen nicht geschwollen. Umfang des Kniees ganz normal. Die äussere Contour des Oberschenkels scheint eine abnorme Verbiegung, Vorwölbung nach aussen aufzuweisen. Bei der starken Rotation des ganzen Beines nach aussen könnte man an eine Luxatio pubica denken, denn es besteht deutliche Verkürzung des Beines. Es ist aber über dem Os pubis keinerlei Prominenz sichtbar oder fühlbar, die Inguinalfalte ist deutlich ausgesprochen.

Auswärtsrotation ist ein constantes Symptom aller Oberschenkelfracturen. Hiefür spricht auch das Alter der Patientin, welches aus sklerotischen Arterien und dem übrigen Aussehen der Patientin auf etwa 50 Jahre taxirt wird. Patientin ist zahnlos, Haut geschrumpft, Haare grau, Thorax starr. Arcus senilis fehlt. Herzdämpfung nicht vergrössert, Spitzenstoss an normaler Stelle. Herztöne rein. Lungen leicht emphysematös.

Das Alter der Patientin könnte für Schenkelhalsfractur sprechen. Patientin kann unter sichtlicher Anstrengung das Bein ganz leicht auswärts und einwärts rotiren, sie macht sogar einen schwachen Versuch das Bein zu heben. Patientin hat Gewalt über ihren Oberschenkel, also muss die Fracturstelle oberhalb der Rotatoren liegen. Bei Fractur des Oberschenkels sind die sichtbaren Veränderungen nach 24 Stunden viel erheblicher als im vorliegenden Falle.

Bei Messung der Distanz vom Epicondylus femoris zur grössten Vorwölbung des Trochanters Maasse rechts und links ungefähr gleich. Wenn bei Oberschenkelfractur unterhalb des Trochanters überhaupt Verkürzung eintritt (wenn die Fragmente sich nicht verkeilen), so ist dieselbe immer erheblich, nicht bloss $^1/_2$—1 cm. Maass zwischen Spina oss. ilei und Trochanter rechts 9 cm, links $12^1/_2$, also rechts 3—$3^1/_2$ cm kürzer.

Bei Rotation des Beines geht der Trochanter deutlich mit, also sicher Fractur oberhalb.

Digitized by Google

Der Trochanter macht bei Rotation des Beines einen deutlichen Bogen, er dreht sich um einen Radius. Es spricht das für Einkeilung. Wenn Einkeilung gemuthmaasst wird, darf die Einkeilung durch brüske Bewegungen nicht gelockert werden. Aetiologie charakteristisch für genaue Localisation. Palpation, ob Schwellung des Halses innerhalb des Trochanters, ergiebt den Trochanter von vorne nach hinten im Bereich der Linea intertrochanterica deutlich verdickt.

† in Folge der Complication mit Gehirnverletzung.

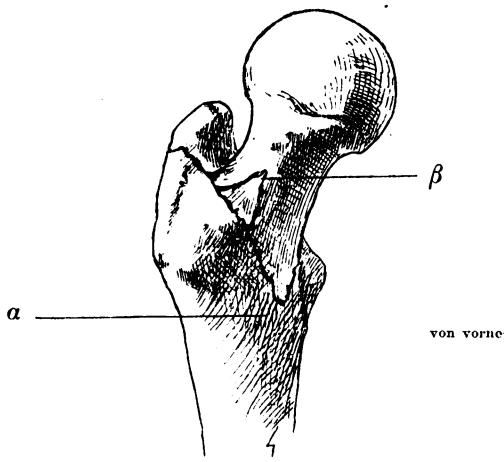

Fig. 127.

Fractura inter- et pertrochanterica (Y-Fractur) Abductionsfractur, von vorne gesehen, Einkeilung oben und hinten, sodass Auswärtsrotation und Vergrösserung des Winkels zwischen Hals und Schaft. Bloss bei α Kapselansatz eingerissen, bei β ein Splitter im Gelenk. Zu Beobachtung 46 (Frau Hänni).

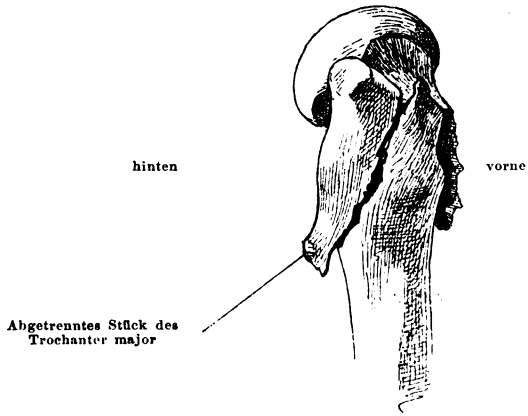

Fig. 128.

Fractura inter- et pertrochanterica (Y-Fractur.) Dasselbe Präparat wie 127 von der lateralen Seite gesehen. Man sieht sehr deutlich die vorstehende Kante des Halsfragmentes vorne und die Auswärtsrotation des unteren Fragmentes.

Digitized by Google

Beobachtung 47.

Fractura pertrochanterica rotatoria

an der Rückfläche in der Linie der Fractura intertrochanterica verlaufend. Die Spiralfractur geht bis gegen die Mitte der Diaphyse herunter (Fig. 129 und 130). Ursache: Fall 3 Stockwerk hoch herunter, wobei das Bein unter den Körper zu liegen kam und nach auswärts rotirt wurde. Tod nach 5 Tagen an Fettembolie.

Hänni, Gottlieb, Zimmermann, 27½ Jahre alt.

Aufnahme 15. December 1894.

Anamnese vom 16. December 1894. Die Mutter des Patienten ist an Brustwassersucht verstorben, der Vater und 2 Brüder leben und sind gesund.

Patient machte als Knabe einmal Lungenentzündung durch, war sonst nie krank.

Am 15. December 1894, Nachmittags ½4 Uhr, arbeitete Patient auf einem neu erstellten Hause am Dachstuhl und wollte dabei auf einem am Mauerwerk vorstehenden Steine Fuss fassen, als dieser plötzlich abbrach und Patient fast 3 Stockwerke tief in die Kellergrube hinabstürzte.

Ungefähr auf der Höhe des 1. Stockes schlug Patient mit seinem linken, ausgestreckten Arme auf eine vorstehende Holzlatte auf, konnte sich aber nicht halten, sondern fiel dann durch den Widerstand etwas auf die rechte Seite gedreht in fast sitzender Stellung auf den Kellerfussboden auf. Letzterer sei ganz eben gewesen. Patient verlor das Bewusstsein nicht, das rechte Bein soll unter dem linken gelegen haben. Er verspürte sogleich heftigen Schmerz im rechten Oberschenkel und in der linken Schulter, der linke Ellenbogen stand vom Leibe ab und konnte demselben nicht mehr ganz genähert werden.

Aufzustehen war Kranker nicht mehr im Stande. Noch am gleichen Abend wird Patient als Nothfall in die hiesige Klinik gebracht.

Status. Spontane Schmerzen im ganzen rechten Oberschenkel, hauptsächlich im oberen Drittel.

Verhalten der vorbeiziehenden Nerven: Keine Sensibilitätsstörung nachweisbar.

Verhalten der vorbeiziehenden Gefässe: Peripherer Puls normal.

Lage und Stellung der afficirten Extremität: Das rechte Bein steht in starker Abduction, der Oberschenkel ist stark nach aussen verbogen und zwar fällt die stärkste Convexität auf das mittlere und obere Drittel. Genaue Stellung der Fragmente bei der starken Schwellung und Schmerzhaftigkeit nicht festzustellen. Das untere Fragment wird als nach hinten vorstehend durchgefühlt.

Digitized by Google

Tafel XI.

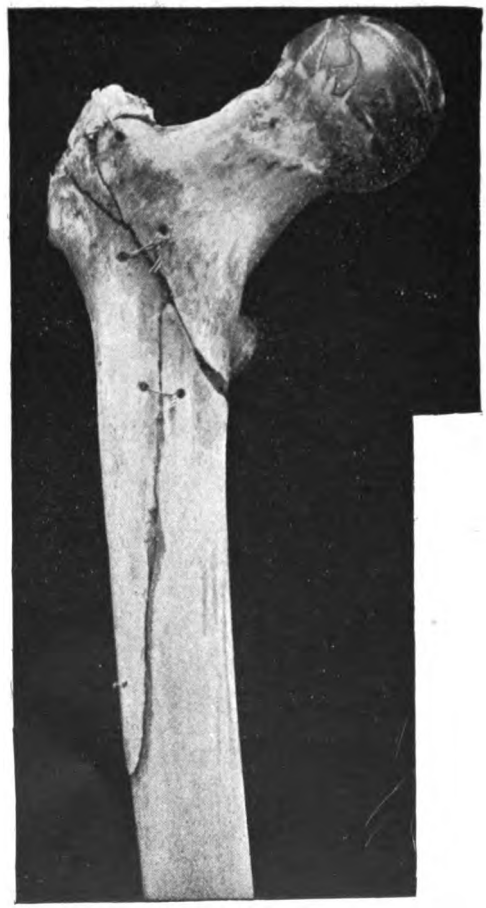

Fig. 129.

Fractura pertrochanterica rotatoria. durch Fall auf das untergeschlagene Bein und daherige Auswärtsrotation entstanden. (Hänni, Gottfried, 27 ½ Jahr, † an Fettembolie.)

Digitized by Google

Tafel XII.

Fig. 130.

Rückfläche zu Fig. 129. Der oberste Theil der Spirallinie läuft hier in die Richtung der Fractura intertrochanterica aus. (Hänni, Gottfr., 27 1/2 Jahr, † an Fettembolie.)

Digitized by Google

Digitized by Google

Verhalten der Haut über der Fracturstelle: Eine ganz leichte, kaum nennenswerthe Excoriation. Deutliches Venennetz der äusseren Convexität des oberen Drittels des Oberschenkels. Die Haut prall gespannt, glänzend, ödematös.

Verhalten der anstossenden Gelenke: Kein Erguss der anstossenden Gelenke nachweisbar.

Active Bewegungen werden keine gemacht im Oberschenkel und der Fuss wird bewegt.

Passive Bewegungen: Falsche Beweglichkeit ad latus et ad axin deutlich; ebenso auch ad longitudinem.

Crepitation: Beim Heben und Senken des Beines wird an der Grenze des oberen und mittleren Drittels des rechten Oberschenkels Crepitation gefühlt, doch 15 cm von der rechten Spina ant. ilei entfernt.

Längenverhältnisse:

Distanz der rechten Spina ant. sup. bis Malleolus int. = 84 1/2 cm
" " linken " " " " " " = 89 1/2 cm
Grösster Oberschenkelumfang rechts = 59 cm
" " links = 30 1/2 cm

Palpation: Bewegt man das Bein vom Knie abwärts, macht man z. B. Rotationsbewegungen, so fühlt man den Trochanter major nicht mitgehen.

Von den Fragmenten wird wegen der ausgedehnten Sehwellung nur das untere, nach hinten zu fühlende, sicher gestellt.

Schmerzhaftigkeit bei Druck auf die Fracturstelle sehr bedeutend, bei Stoss in der Längsachse sehr bedeutend, bei Zug an der Extremität kein Schmerz, bei Verschiebungen ad latus und ad axin wenig Schmerzen, bei Rotation starke Schmerzen.

Reposition der Luxatio subcoracoidea durch Aussenrotation und Elevation nach *Kocher* am 17. December 1894.

Das rechte Bein liegt seit dem 15. December Abends in Extension. 20 Pfund sind angehängt.

17. December 1894. Patient hat Abends Temperatursteigerung, athmet ziemlich frequent: 27 pro Minute. Klagt über nichts als Hitzegefühl. Bekommt ziemlich reichlich Wein.

Am Bein, das in Extension ist, nichts Auffälliges, der Humeruskopf linkerseits steht gut reponirt.

18. December 1894. Immer auffällig hohe Temperaturen, ohne subject. Klagen.

Athmung immer noch leicht beschleunigt. Sieht erhitzt aus. Zunge belegt. Ueber den Lungen kann weder percutorisch noch auscultatorisch etwas Pathologisches nachgewiesen werden. Ebenso wenig über dem Herzen. Herzaction ruhig, regelmässig.

Bekommt Alcoholica, Cognac.

19. December 1894. Am rechten Bein sind 25 Pfund angehängt. Der linke Arm zur Ermöglichung freierer Athmung aus dem Verband genommen und in eine Mitella gelegt.

Digitized by Google

Temperatur sehr hoch, Aussehen erhitzt, Puls 106, regelmässig. Athmung frequent, dyspnotisch. Ist nicht cyanotisch.

Die Untersuchung der Lungen ergiebt über den vorderen Parthieen normale Verhältnisse, hinten unten rechts dürfte der Schall gedämpfter sein; doch nicht sehr ausgesprochen. Daselbst leicht verminderter Stimmfremitus. Man hört überall links und rechts reines Vesiculärathmen.

Bekommt auf die Nacht mässige Dosis von Morphium. Reichlich Excitantia.

20. December 1894. Heute Morgen früh ist der Zustand bedenklich verschlimmert. 36 Resp. pro Minute. Puls frequent, Tremor und jetzt zum ersten Mal Cyanose des Gesichtes. Dyspnoë ziemlich erheblich. Wird von Morgen früh ab mit Coffein subcutan (1 Spritze = 0,2 Coffein) stimulirt, daneben Campher subcutan und concentrirte alkoholische Getränke.

Man hört heute früh ohne percutorische Veränderungen links hinten unten weiches bronchiales Inspirium, Exspirium rasch, vesiculär und Knisterrasseln. Stimmfremitus normal an dieser Stelle. Rechts hört man hinten unten Vesiculärathmen, das bedeutend abgeschwächt, kein Rasseln, kein Bronchialathmen.

In der vorderen rechten Axillarlinie wird Reiben gehört, neben bronchialem Exspirium.

Um 9½ Uhr Exitus letalis unter zunehmender Dyspnoë.

Beobachtung 48.

Fractura subtrochanterica femoris

mit sehr starker Flexion des oberen Fragmentes, nach 4 Wochen mit periostaler Verbindung in der abnormen Stellung geheilt (Fig. 131). Patient litt zugleich an Carcinom der Schilddrüse und Metastase im Schädel und dies veranlasste nach 4 Wochen den Exitus.

Dill, Maria, Schneiderin, 72 Jahre alt.

Aufnahme am 10. Juli 1883.

Anamnese am 11. Juli 1883. Patientin stammt aus gesunder Familie. Sie will bis zum heutigen Tage immer gesund gewesen sein.

Am 10. December Abends fiel Patientin, als sie in der Gasse, die mit Schnee bedeckt war, einen Tritt heraufgehen wollte, zurück, und stiess mit der linken Hüfte auf den Boden. Sie konnte nicht mehr aufstehen und wurde in die Insel gebracht.

Klinische Vorstellung vom 11. December 1883. Patientin ist gestern Nacht gefallen. Das linke Bein steht in auffälliger Flexion. Am oberen Theil des Oberschenkels sieht man eine Schwellung. Keine ansehnliche Verfärbung der Haut.

Digitized by Google

Tafel XIII.

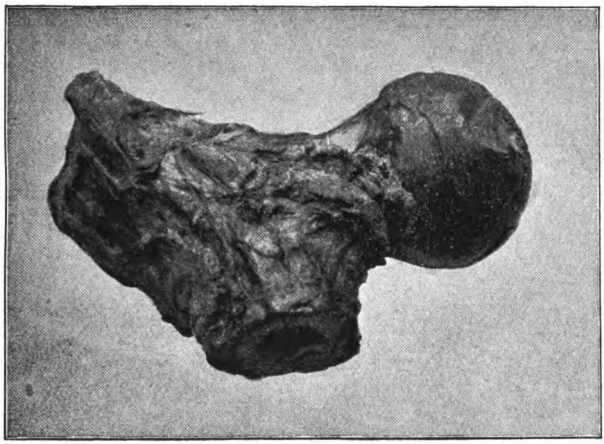

Fig. 131.

Fractura subtrochanterica nach 4 Wochen in theilweiser Heilung. Das obere Fragment (in der Figur nach links) ist um 105° gegen das untere flectirt durch die Wirkung des Psoas, das untere (in der Figur abwärts gerichtet) extendirt: Extensionsfractur. Präparat unserer Sammlung.

Digitized by Google

Digitized by Google

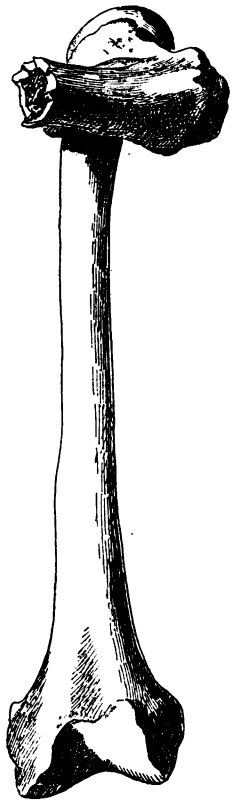

Fig. 132.

Fig. 132 dient zur Veranschaulichung der Stellung der Fragmente in dem Photogramm Fig. 131. Das obere Fragment ist in einer über den rechten Winkel hinausgehenden Flexionsstellung (Action des Psoas), während das untere Fragment extendirt ist.

Eine Halsfractur scheint es nicht zu sein, denn die Schwellung ist sogleich eingetreten und die falsche Stellung ist in der Nacht entstanden.

Eine Fractur weiter unten, unterhalb des Trochanter, verursacht durch die Contraction des Psoas eine Flexion des Beines im Bereich des oberen Fragments. An der geschwollenen Stelle wird eine falsche Beweglichkeit constatirt; man fühlt die beiden Fragmente, hauptsächlich das obere. Die Fractur sitzt unterhalb des Trochanters. Das obere Fragment ist durch den Iliopsoas heraufgezogen; das untere ist bloss nachgezogen und nicht flectirt.

Diagnose. Fractura subtrochanterica sinistra.

Digitized by Google

Behandlung. Einfacher Zug am unteren vermag das obere Fragment nicht in die richtige Lage zu ziehen. Das Bein muss rechtwinkelig nach oben gezogen werden, damit beide Fragmente in die gleiche Lage kommen.

Prognose. Eine solche Fractur heilt bei richtiger Stellung gerade so gut, wie eine Femurfractur weiter unten.

Der Oberschenkel wird demgemäss senkrecht durch einen Zug mit Heftpflasterstreifen emporgezogen. Der Unterschenkel wird in rechtwinkeliger Stellung zum Oberschenkel gestützt.

Die Extensionsbehandlung liess sich wegen Schmerzen bei der schwerkranken Patientin nicht durchführen und war man zuletzt genöthigt, dieselbe auf einfache Lagerung zu beschränken.

Aus dem Sectionsprotokoll von Professor *Langhans* vom 10. Januar 1884 entnehmen wir bloss die die Fractur betreffenden Angaben.

Sectionsbericht vom 10. Januar 1884. Linker Oberschenkel stark verkürzt. Trochanter steht etwas weit vor. Oberhalb der Mitte eine Knickung, der Winkel nach aussen offen. Beweglichkeit an der Knickungsstelle.

Musculatur in der Umgebung der Fracturstelle zum Theil noch mit schwarzem Blut infiltrirt, derb, fest, in der Nähe der Fracturstelle von weissen fibrinösen Zügen durchsetzt.

Nach Ablösung der Oberfläche der Musculatur bleibt noch eine knöchern sich anfühlende Kapsel, die beide Fracturenden direct mit einander vereinigt, aber eine Bewegung der unteren Hälfte nach hinten noch gestattet.

Die Kapsel wird eröffnet; ihre Innenfläche ist im ganzen ziemlich glatt, von einigen blutigen, aber sehr weichen Adhaesionen bedeckt, ferner von einem röthlichen, dünnen Gewebe, das auf dem härteren Callus aufsitzt. Die nach der Kapsel hinsehende Fläche des oberen Bruchstückes ist glatt. Die Fracturstelle ist frei und zum Theil von fibrös entarteten Muskeln bedeckt. Das Fracturende des unteren Fragmentes sieht in die Kapselhöhle hinein, ist von einer $^1/_2$ cm dicken Lage eines ziemlich festen, fibrösen Gewebes bedeckt. Die freie Oberfläche des unteren Fragmentes, so weit sie in die Kapsel hineinragt, wie die entsprechende der oberen.

Die Rippenknorpel sind ziemlich ausgedehnt verknöchert. Sternum sehr brüchig.

Beobachtung 49.

Fractura femoris subtrochanterica mit pertrochanterica combinirt.

(Seltenere Form der Y-Fractur.) Patient war auf den Trochanter gefallen und hatte sich in ganz typischer Weise die von uns als Dreiecksfractur bezeichnete Fractur zugezogen, welche, wie schon von *Bruns* experimentell gezeigt worden ist, die Basis des Dreieckes

Digitized by Google

Fig. 133.

Fractura subtrochanterica in Form eines Dreieck-Biegungsbruches, dessen oberer nicht klaffender Spalt in der Nähe der Frakturlinie für Fractura intertrochanterica durchgeht. Hinten ist ein Stück ganz ausgebrochen. Ursache: Fall auf den Trochanter major. Präparat wurde 5 Wochen nach dem Unfall gewonnen.

Fig. 134.

Fractura subtrochanterica. Rückseite zu Fig. 133. (Schüpbach, Beobachtung 49, † an Pneumonie.)

Digitized by Google

Digitized by Google

regelmässig der Seite des Trauma, die Spitze von derselben abgewandt darbietet (vergl. Fig. 133 u. 134). Es ist bemerkenswerth, dass bei diesem jüngeren Individuum, ganz im Gegensatz zu älteren, die untere Bruchlinie offenbar die Hauptfractur war, da sie stark klaffte, während die obere bloss eine durchgehende Fissur darstellte.

Patient starb an Pneumonie nach 40 Tagen.

Schüpbach, Fritz, Dachdecker, 40 Jahre alt.

Aufnahme am 1. November 1894.

Anamnese vom 3. November 1894. Patient, 40 Jahre alt, wurde gestern (Freitag Nachmittag) in einem ziemlich starken Status ebrius in die Klinik gebracht. Eine Anamnese zu geben, war er gestern nicht mehr fähig. Sein rechtes Bein war zuerst nach innen rotirt, leicht verkürzt und leicht flectirt, während der Reinigung rotirte er es jedoch nach aussen und machte noch ziemlich energische Abwehrbewegungen mit demselben. Seit der Zeit hat er es jedoch fortwährend nach aussen rotirt und flectirt liegen lassen. Schmerzen spontan schienen nicht zu bestehen, doch auf Druck anscheinend stärkere Schmerzen unterhalb des rechten Trochanter. Am Kopf hatte er ausserdem noch leichte Hautrisswunden. Heute, Sonntag Morgen, ist er ruhiger und giebt an, dass er circa 15 m hoch von einem Dache gestürzt sei. Die genaueren Umstände weiss er nicht mehr. Temperatur und Puls normal.

In der Nacht vom Sonnabend auf Sonntag gegen 3 Uhr hatte er plötzlich einen Schüttelfrost, gefolgt von einer Temperatursteigerung bis 39,0°, Puls 140 und Respiration 36. Dabei bestanden alle Symptome einer lobulären Pneumonie links und rechts, besonders aber links hinten unten.

Kein blutiges Sputum.

Im Sputum Eiterkörper, Diplokokken und Pneumokokken (*Fränkel*).

Status. Spontane Schmerzen mässig an der Aussenseite des Femur.

Verhalten der vorbeiziehenden Nerven: Sensibilität (und Motilität) am ganzen Bein erhalten. Motilität in Fuss- und Zehengelenken völlig frei.

Verhalten der vorbeiziehenden Gefässe: Arteria poplitea gut zu fühlen.

Lage und Stellung der afficirten Extremität: Das rechte Bein wird im Kniegelenk rechtwinkelig gebeugt, im Hüftgelenk abducirt und nach aussen rotirt gehalten, sodass der Aussenrand des Fusses auf dem Bette aufliegt.

Verhalten der Haut über der Fracturstelle: Haut an der Innenseite des Oberschenkels bis zur Mitte leicht gelblich verfärbt. Von der Inguinalfalte, neben dem Scrotum nach unten gehend, eine 5 cm breite, circa 12—14 cm lange, blaurothe Suffusion.

Verhalten der anstossenden Gelenke: Kniegelenk intact, Hüftgelenk, soweit sich beurtheilen lässt, desgleichen.

Digitized by Google

Active Bewegungen: Bewegungen im Hüftgelenk sind völlig aufgehoben, im Kniegelenk ist noch leichte Streckung und Beugung möglich, dabei aber an der Fracturstelle Schmerzen.

Passive Bewegungen: Soweit die Schwellung eine Beurtheilung zulässt, lassen sich die Fragmente mit Leichtigkeit ad latus dislociren, desgleichen ad axin — ad longitudinem nicht.

Deutliche Crepitation.

Längenverhältnisse: Am 5. November keine Verkürzung; am 6. November bei Anlegung des Verbandes $2^1/_2$ cm Verkürzung, von Spina ant. sup. bis Spitze des Malleolus.

Palpation: Der rechte Oberschenkel zeigt in der Höhe der Fractur einen Umfang, der 12 cm grösser ist als links. Wegen dieser grossen Schwellung, die bis über die Mitte des Oberschenkels hinab geht, lassen sich die Fracturenden nicht genau abtasten. Circa 8 cm unter der Spitze des Trochanters fühlt man das nach vorne und oben gerichtete obere Fragment, das untere scheint etwas nach innen abgewichen zu sein. Die Bruchlinie ist nicht abzutasten. An dieser Stelle aber deutlich abnorme Beweglichkeit. Der Trochanter bleibt bei Rotations- und den übrigen Bewegungen deutlich stehen.

Schmerzhaftigkeit: bei Druck auf die Fracturstelle mässig schmerzhaft; bei Stoss in der Längsachse schmerzhaft; bei Zug an der Extremität lassen die Schmerzen nach; bei Verschiebungen ad latus und ad axin Schmerzen.

Klinische Besprechung. Patient zeigt die obere Hälfte des Oberschenkels stark geschwollen. Am inneren Umfang eine geringe Verfärbung, in der Nähe der Scrotalfalte blauroth. Man könnte an Oberschenkel- oder Beckenfractur denken. Das rechte Bein fast rechtwinkelig flectirt und im Hüftgelenk nach aussen rotirt (Fig. 135).

Dieses ist nicht die gewöhnliche Stellung für eine Fractura femoris, bei der das Bein meist gestreckt nach aussen rotirt liegt.

Bei Bewegungen des Oberschenkels macht der Trochanter die Bewegungen des Oberschenkels nicht mit. Macht man die Palpation des Femur vom Trochanter weiter abwärts, so findet man dicht unterhalb desselben eine abnorme Beweglichkeit, also eine Fractura subtrochanterica.

Durch den Iliopsoas wird das obere Fragment nach oben gezogen, abducirt und flectirt, das untere wird, soweit der Patient es vermag, in die nämliche Lage gebracht.

Wir haben daher bei der Therapie dieselben Verhältnisse dauernd herzustellen.

Wir legen den Oberschenkel auf eine schiefe Ebene, durch starken Zug wird derselbe in Flexion fixirt und das Becken an dieser Seite herabgezogen, das Bein daher zugleich abducirt. Die Verkürzung ist hier nicht messbar.

Eine schwere Complication ist die Lungenaffection, für deren Erklärung eventuell eine Fettembolie in Frage käme. Die Affection ist bei

Digitized by Google

Tafel XV.

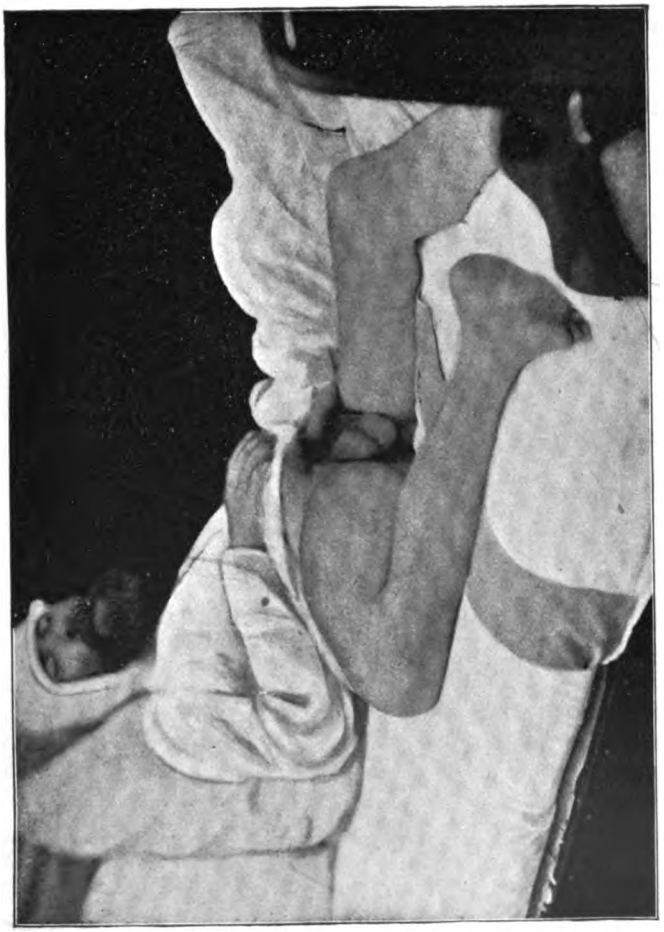

Fig. 135.

Die Figur stellt die Lage des rechten Schenkels in Flexion und Auswärtsrotation bei **Fractura subtrochanterica** dar.

Digitized by Google

Digitized by Google

diesen Verhältnissen eine ernste. Für Infarctbildung sind bis jetzt keine Symptome vorhanden.

3. November. Patient giebt klar Antwort, über seinen Fall weiss er jedoch nichts Genaues. Er weiss nur, dass er mit seinen Mitarbeitern ein Fass Bier getrunken und nachher abgestürzt ist. Temp. 36,7°. Puls 80. Abends Temp. 37,4°. Puls 88.

4. November. Heute Morgen gegen 4 Uhr hatte Patient einen gelinden Anfall von Schüttelfrost und Athembeschwerden. Jetzt 4 Uhr ist er ziemlich cyanotisch. Beschleunigte Respiration 36. Puls gespannt 140. Temperatur 39,0°. Links hinten unterhalb der Scapula ist gedämpfter Schall. An 2 umschriebenen Stellen deutliches Bronchialathmen. Rechts hinten unten diffuse Bronchitis mit groben feuchten Rasselgeräuschen. Im Sputum reichliche Pneumokokken (*Fränkel*). Sputum nicht rostfarben. Therapie: Alkohol, Digitalis, Senega. Abends Temp. 39,2°. Puls 128. Resp. 36. Patient etwas unruhig.

5. November. Temperatur 37,6°. Puls 92. Respiration 28. Kein Bronchialathmen. Rechts und links unten hinten grossblasige Rasselgeräusche. Abends Temperatur 38,9°. Puls 108. Respiration 28.

6. November. Temperatur 37,6°. Puls 92. Respiration 62. Puls leicht unregelmässig. Digitalis, Expectorantien. Anlegen eines Streckverbandes.

Abends ist Patient sehr unruhig, spricht und schimpft. Er will den Verband nicht anlassen. Temperatur 38,2°. Puls 88. Reichlich eiteriges Sputum.

7. November. Patient hat in der Nacht den Verband zum grossen Theil losgerissen und versucht aufzustehen. Hinten unten links deutlich Bronchopneumonie, rechts Bronchitis, sehr deutliches Rasseln, viel eiteriges Sputum. Patient ist auch am Tage sehr unruhig und zerreisst mehrmals seinen Verband. Puls regelmässig. Morgens Temperatur 37,6°, Puls 87. Abends Temperatur 38,0°, Puls 92. Chloral. Ausgesprochenes Delirium.

8. November. Trotz des Chloral war Patient sehr unruhig. Lungenbefund unverändert. Puls regelmässig und kräftig. Chloral fortgesetzt. Patient giebt heute klare Antworten. Morgens Temperatur 37,2°. Puls 92. Respiration 24. Abends Temperatur 37,6°. Puls 96. Respiration 28.

9. November. Patient hat sehr reichlich eiteriges Sputum mit sehr zahlreichen Kapsel-Pneumokokken (*Fränkel*). Er hustet schlecht aus und macht am Tage einen matten Eindruck. Puls ordentlich. Abends wieder unruhiger. Chloral. Expectorantien.

10. November. Patient ist heute Morgen, nach einer ziemlich ruhigen Nacht, ganz verständig. Die Dämpfung hinten links ist nicht mehr deutlich, doch noch schwach vorhanden. In beiden Unterlappen vorne und hinten diffuse Bronchitis mit stark eiterigem Sputum. Terpentininhalation. Morgens Temperatur 39,3°. Puls 120. Abends Temperatur 39,4°. Puls 108. Ein Grund für die Temperatursteigerung kann nur in der stark eiterigen Bronchitis zu suchen sein. Puls leicht gespannt.

Digitized by Google

11. November. Terpentininhalationen fortgesetzt. Patient war in der Nacht ruhiger, doch hat er ein sehr weit hörbares Rasseln. Er hustet schlecht aus. Sputum sehr eiterig und leicht stinkend. Im Lungenbefund keine Aenderung. Morgens Temperatur 39,6°. Puls 100. Abends Temperatur 38,3°. Puls 124.

12. November. Bei der Morgenvisite ist Patient nach einer ruhigen Nacht ganz klar. Der Lungenbefund ergiebt heute unterhalb der Scapula links hinten noch etwas kürzeren Schall und an einer Stelle von circa 5 Francsstück-Grösse deutlich scharfes Bronchialathmen. Puls regelmässig, leicht gespannt. Temperatur 39,4°. Puls 120.

Circa 20 Minuten später wird Patient, der ruhig im Bette liegt, plötzlich cyanotisch, mit profusem Schweissausbruch, unregelmässigem Puls, schnell kleiner werdend.

Exitus letalis 8 Uhr Morgens.

Sectionsbericht (Copie). Grosser schlanker Körper, Fettgewebe gering, Musculatur wenig entwickelt. Livores gering. Haut blass. Suffusionen an der inneren Seite des rechten Oberarmes und der rechten Inguinalgegend. Todtenstarre gering. Panniculus von heller Farbe. Pectoralis von guter Farbe. Serosa des Darmes glatt und glänzend. Im kleinen Becken wenig ccm klarer, röthlicher Flüssigkeit. Das grosse Netz ziemlich fettreich.

Zwerchfell rechts am unteren Rand der 5. Rippe, links am oberen Rand der 6. Leberrand in der Mamillarlinie, 6 cm unterhalb des Rippenrandes, in der Mittellinie 18 cm unterhalb des Endes des Corpus sterni. Lungen wenig retrahirt. In der rechten Pleurahöhle einige ccm einer klaren Flüssigkeit, vorne einige zarte Adhaesionen. Links 25 ccm mässig trüber, röthlicher, mit Fibrinflocken gemischter Flüssigkeit.

Im Herzbeutel 20 ccm klare, gelbe Flüssigkeit.

Herz gross, breit. Hautgebilde beiderseits etwas vermehrt. Spitze von beiden Ventrikeln gebildet. Auf der vorderen Fläche des Herzens ein grosser Sehnenfleck, im linken Ventrikel enorme Speckhaut. Im rechten Ventrikel Cruor und flüssiges Blut. Im Vorhof Speckhaut. Klappen normal. Wanddicke rechts 4 mm, links 11 mm. Transparenz der Musculatur gut.

An der 3. Rippe rechts 5 cm lateral von dem Rippenknorpel eine schräge Fractur mit frischem Callus und verdicktem Periost.

Lunge und weicher Gaumen normal. Oesophagus desgleichen.

Larynx und Trachea enthalten Schleim. Schleimhaut normal.

Aorta ganz wenig Atherom.

Thyreoidea einige Colloidknoten.

Linke Lunge. Pleura in den unteren vorderen Theilen des oberen Lappens, sowie in den oberen hinteren des Unterlappens matt und rauh, sonst glatt und glänzend. Luftgehalt im unteren Lappen vermindert, mit einigen ganz luftleeren Parthieen, entsprechend den matten Stellen der Pleura. Schnittfläche im oberen Lappen glatt und

Digitized by Google

glänzend. Klare, röthliche Flüssigkeit abzustreifen, im Unterlappen die Schnittfläche noch an einigen Stellen leicht gekörnt, die davon abstreifbare Flüssigkeit ist deutlich trübe, mit Schleim und Eiterpfröpfchen gemischt. An der Hinterfläche des Unterlappens, dicht unterhalb der Pleura, eine haselnussgrosse Höhle mit Eiter gefüllt. Die Wandungen aus Bindegewebe gehen allmälig in hepatisirtes Gewebe über.

Rechte Lunge voluminös. Pleura an verschiedenen Stellen des unteren Theiles des Oberlappens matt, sonst überall glatt, glänzend und lufthaltig. Schnittfläche im Oberlappen glatt und glänzend. Die abstreifbare Flüssigkeit klar und röthlich gefärbt, mit schleimig-eiterigen Tröpfchen gemischt. Das gleiche am Unterlappen.

Bronchien. Eiteriger Schleim, besonders in den kleinen Bronchien. Schleimhaut stark hyperaemisch.

Milz von normaler Grösse. Kapsel an einer umschriebenen Stelle verdickt. Consistenz normal.

Pulpa hell, braunroth. Follikel und Brüchigkeit normal.

Linke Niere. Normale Grösse. Kapsel leicht abziehbar. Oberfläche blutreich. Schnittfläche ebenfalls sehr blutreich. Transparenz und Brüchigkeit normal.

Rechte Niere. Wie links.

Magen und Duodenum. Schleimhaut hyperaemisch, wenig flüssiger Inhalt. Duct. choledoch. offen.

Leber von normaler Grösse. Oberfläche glatt. Schnittfläche blass. Zeichnung ziemlich deutlich. Peripherie der Acini oft trüb.

Gallenblase. Nichts Besonderes.

Darm. Im Colon breiiger, galliger Inhalt. Schleimhaut im ganzen Darm normal.

Harnblase. Normal. Enthält einige Tropfen klaren Urines.

Splitterfractur des rechten Femur (vgl. die Fig. 133 und 134 mit Erklärung).

Besprechen wir nun Aetiologie, Symptome, Prognose und Behandlung der Fracturen des oberen Femurendes in Zusammenhang, so haben wir bezüglich **Aetiologie** folgendes zu bemerken:

1. Fractura colli femoris subcapitalis.

Sie ist die zweithäufigste Form der Fracturen des oberen Femurendes. Sie kommt am Lebenden gewöhnlich zu Stande durch Fall auf den Trochanter im Gegensatz zu dem, was wir an experimentell gewonnenen Präparaten sehen. Wie bewirkt ein Fall auf den Trochanter eine Fractur innerhalb der Kapsel? Die

Digitized by Google

Conditio sine qua non ist eine abnorme Widerstandsabnahme des Knochens an dieser Stelle. Ein gesunder ausgewachsener Mensch bricht sich den Schenkelhals innerhalb der Kapsel nicht, es muss eine senile Osteomalacie vorhanden sein. *Lardy* konnte durch Fall auf die Füsse und durch Rotation bei 2 Leichen 67-jähriger Individuen die Fractura subcapitalis erzeugen. Die Fractur ist häufiger bei Frauen als bei Männern, weil die senile Erweichung häufiger bei Frauen vorkommt. Namentlich bei recht alten Leuten wird sie beobachtet, aber auch in den Vierzigerjahren schon. Die Fractura colli femoris subcapitalis durch Stoss von aussen entsteht hauptsächlich dann, wenn ein Mensch auf die hintere äussere Seite des Trochanters fällt. Der Kopf stemmt sich gegen die Pfanne und vordere Kapselwand an; giebt nun letztere nicht nach, so wird der Kopf an weiterer Vor- und Einwärtsbewegung gehindert, der nicht von vorne gestützte Hals wird weiter geschoben, die Corticalis reisst am vorderen Umfang ein und die hintere Corticalis des Halses dringt in die Spongiosa des Kopfes ein.

Dasselbe ist der Fall, wenn eine starke Auswärtsrotation die vordere Kapselwand bis zur Grenze anspannt und dadurch auf den Kopf fixirend drückt, während der Hals die Rückwärtsbewegung fortsetzt. Die Rotation kann durch eine Drehung des Körpers bei fixirtem Bein nach der anderen Seite oder durch einen Stoss oder Fall auf die Vorder-Aussenseite des Trochanter major zu Stande kommen. Bei dieser Rotation stemmt sich der hintere Umfang des Collum femoris an dem hinteren Umfang der Pfanne an und während der Kopf durch die anliegende Kapsel und das Lig. Bertini festgehalten wird, knickt sich der Hals hier ein, vorausgesetzt, dass eine Abnahme der Widerstandsfähigkeit besteht an der betreffenden Stelle. So entsteht die charakteristische Auswärtsrotationsfractur (Fractura subcapitalis rotatoria) wie Fig. 136 einen solchen Knochen geheilt darstellt.

Die zweite Ursache der Fractura subcapitalis ist ein Stoss von unten bei Fall auf Knie oder Fuss. Dieser Stoss theilt sich der Diaphyse und dem Kopfe mit. Der Kopf stösst gegen den oberen Umfang der Pfanne an und kann dem mit Gewalt aufwärts drängenden Hals nicht nachfolgen nach oben; er knickt nach unten ab und wir erhalten die Adductionsfractur, wie Fig. 137 einen nach einer Operation am Lebenden skizzirten Fall darstellt.

Digitized by Google

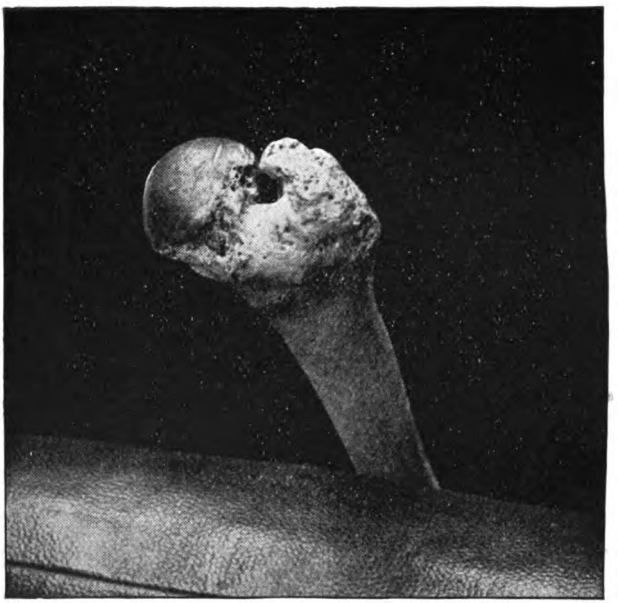

Fig. 136.

Geheilte (intracapsuläre) **Fractura colli femoris subcapitalis,** von oben gesehen mit Rückwärtsknickung und wahrscheinlich primärer Einkeilung der hinteren Corticalis des Halses in den Kopf.
Eigenes Präparat.

Digitized by Google

Digitized by Google

Hier ist der Ort, darauf aufmerksam zu machen, dass auch bei jüngeren Individuen öfters als man annimmt, Fracturen des Schenkelhalses vorkommen. Wir haben in Aufführung einiger Typen aus unserer Casuistik zweier Fälle gedacht von Fractura subcapitalis im Wachsthumsalter. Auch hier gilt das Gesetz, dass zum Zustandekommen der Schenkelhalsfractur eine Widerstandsverminderung an der Verbindung des Kopfes mit dem Schenkelhals gehört. Eine solche besteht aber normaler Weise während des Wachsthums im Bereich der Epiphysenlinie.

Fig. 137.

Fractura colli femoris subcapitalis (Adductionsfractur).
Nach einer bei einer Operation aufgenommenen Skizze.

Die Verhältnisse der Epiphysenbrüche am oberen Femurende sind ganz andere, als diejenigen des Humerus. Während an letzterem Brüche, welche ungefähr der Epiphysenlinie entsprechen, verhältnissmässig ein häufiges Vorkommniss im Wachsthumsalter sind, sind sie am oberen Femurende so selten, dass *Bruns* auf 81 Epiphysenfracturen bloss 2 solche finden konnte. Allerdings soll gleich hinzugefügt werden, dass die Diagnose hier auch eine ungleich schwierigere ist und nicht immer richtig gestellt wird. Wir dürfen zum Beleg auf unseren erst nach 4 Jahren durch Operation sicher gestellten Fall hinweisen. Der Verlauf der Epiphysenlinie beim Humerus und Femur ist ein völlig verschiedener, insofern als am Humerus die Epiphysenfractur constant zwischen der Diaphyse und den mit dem Kopfe verschmolzenen Tubercula verläuft, also

Digitized by Google

rein extracapsulär ist in Form der von uns als Fractura pertubercularis bezeichneten Verletzung. Am Femur dagegen liegt die Epiphysenfractur völlig intracapsulär und gehört ganz der Fractura colli femoris subcapitalis an, genau an der Grenze von Kopf und Hals. Der Trochanter hat mit dieser Fractur nichts zu thun, sondern wenn in dessen epiphysärer Verbindungslinie eine Fractur vorkommt, so kommt ein isolirter Bruch des Trochanter major zu Stande. *Tubby*[1]) beschreibt 3 sichere Fälle von solcher isolirter Fractur des Trochanter major im Wachsthumsalter, stets durch directe Gewalt.

Wir meinen mit Obigem nicht zu sagen, dass es sich in Fällen von Fracturen im Bereich der Epiphysenlinie stets um Absprengungen der Epiphyse genau in der betreffenden Knorpellinie handle. *Royal Whitman*[2]) hat unter Beibringung von 5 Fällen gezeigt, dass es vielmehr öfters eigentliche Fracturen im anstossenden Knochengewebe sind. Vollends spielt natürlich die Epiphysenlinie gar keine Rolle bei der Fractura colli femoris intertrochanterica junger Individuen, von welcher wir eine Beobachtung in extenso mittheilen. Aber trotzdem glauben wir, dass starkes Wachsthum der Knochen an und für sich in diesen Fällen die Widerstandsfähigkeit des Knochens im Bereich der Epiphysenlinie herabgesetzt hat. Zum Beleg unserer Anschauung verweisen wir auf die Fälle von Coxa vara, für welche wir gezeigt haben, dass offenbar die an die Epiphysenlinie angrenzenden jüngsten Knochenschichten in einzelnen Fällen eine Verminderung der Resistenz darbieten müssen, weil in ihrem Bereich, in Folge zu starker Belastung bei gewissen Berufsarten, Verbiegungen eintreten zwischen Kopf und Hals nach ab- und rückwärts, also ganz analog den Richtungen, in welchen der Kopf bei subcapitaler Fractur abbricht und abweicht.

Wir heben hervor, dass in den beiden Fällen, welche wir in unserer Casuistik mittheilen konnten, ein Fall auf den Trochanter major ausdrücklich als Ursache hervorgehoben ist, während *Bruns* bloss der von *Colignon* experimentell ermittelten Aetiologie Erwähnung thut, nämlich der forcirten Auswärtsrotation und Abduction.

---

[1]) Annals of Surgery. März 1894.

[2]) New-York med. Record. Februar 1893.

Digitized by Google

Digitized by Google

Tafel XVII.

Fig. 138.

Fractura colli femoris intertrochanterica extracapsularis, mit Einkeilung und Abduction. Präparat aus der patholog.-anatomischen Sammlung in Bern.

Digitized by Google

Tafel XVIII.



Fig. 139.

Fractura colli femoris intertrochanterica, zum Theil intracapsulär, mit Einkeilung und Adduction (Adductionsfractur). Präparat aus der Sammlung von Prof. *Langhans*, Bern.

Digitized by Google

Digitized by Google

2. Die Fractura colli femoris intertrochanterica.

Diese häufige Schenkelfractur geht in unseren Fällen fast ausnahmlos mit einem gewissen Grade von Einkeilung Hand in Hand. Sie ist mit ganz vereinzelten Ausnahmen Compressionsfractur insofern, als ein Fall auf den Trochanter major oder ein Schlag auf denselben den Anlass giebt. Diese Aetiologie finden wir in allen unseren Fällen, wo völlige Klarheit über das Trauma erhältlich war mit Ausnahme von einem 19-jährigen Jungen, dessen Krankengeschichte oben reproducirt ist und wo die Fractur zu Stande gekommen ist durch einen Stoss von unten, wo es sich also um reine Biegungsfractur handelt. Bei Fall auf den Trochanter wird in der Richtung des Schenkelhalses der Knochen zusammengepresst mit mehr oder weniger Knickung zwischen Hals und Diaphyse resp. Trochantermasse. Dass bei einem gegebenen Winkel durch Fall auf die Spitze des Winkels dieser grösser werden muss, liegt auf der Hand. Bricht der Stab resp. Knochen an der Stelle, wo die beiden Schenkel des Winkels zusammentreffen, so bekommt man eine Fractur, und dabei macht das Diaphysenfragment eine Abductionsbewegung gegen das Hals-Kopffragment; man kann diese Fractur als Abductionsfractur bezeichnen (vergl. Fig. 138). Die festere Corticalis des Schenkelhalses wird hineingetrieben in die Spongiosa der Trochantermasse, welche weniger Widerstand leistet. Diese Fractur ist die aetiologisch einfachste und klarste.

An Präparaten sowohl als bei der Untersuchung am Lebenden, zumal bei etwas älteren Fällen, welche der Untersuchung leichter zugänglich sind, finden wir aber statt der Abductionsstellung viel öfter eine Abbiegung des unteren Fragmentes in dem Sinne der Adduction, also eine Adductionsfractur nach Fig. 139, bei welcher der Winkel zwischen Hals und Kopf gegenüber dem Normalen verkleinert ist. Diese Form von Verbiegung hat 2 Gründe: Einmal kann das Ausgleiten bei adducirtem Schenkel stattfinden, und der Stoss trifft zuerst die Kniegegend und Aussenfläche des Oberschenkels und zuletzt den Trochanter; er kommt also erst von unten, dann von aussen. Andererseits ist es zweifellos, dass die Adductionsstellung zum Theil eine Secundär-Stellung ist. Viele

Digitized by Google

Verunglückte versuchen sofort wieder aufzustehen und müssen dann nothwendigerweise den gebrochenen Schenkelhals durch die Belastung des Kopfes abwärts biegen. Dass so etwas vorkommt, lässt sich besonders gut an den Fällen zeigen, wo die Diagnose unsicher geblieben ist und Patient in kürzester Zeit Gehversuche macht. Während ursprünglich die Verkürzung fehlte, stellt sie sich jetzt fast mit Sicherheit in wenigen Tagen ein.

Solche Fälle habe ich sowohl bei meinem früheren Chef, Professor *Lücke*, als später selbstständig beobachtet.

Aber auch ohne solche Belastung durch das Körpergewicht muss der Muskelzug in allen Fällen eine Verkleinerung des Winkels zwischen Hals und Kopf zur Folge haben, wo nicht eine sehr feste Einkeilung gegeben ist. Und Regel ist ja, dass man bei Untersuchung von Präparaten der Fractura intertrochanterica die Spongiosa der Trochantermasse gehörig zertrümmert und daher sehr wenig widerstandsfähig findet.

3. Die Fractura pertrochanterica.

Sie entsteht, wenn eine directe Gewalt etwas unterhalb der Trochanterenwölbung auf die Aussenfläche des oberen Femurendes einwirkt, aber mit Vorliebe, wenn der Stoss zugleich von hinten und von unten wirkt. Von besonderer Wichtigkeit ist hier nämlich die Fixation des oberen Femurendes durch Bänder und Kapsel, namentlich das starke Ligamentum Bertini, ähnlich wie wir es für die Fractura pertubercularis am Humeruskopf fanden. Wenn der unterhalb des Ansatzes dieses Ligamentes an der Linea intertrochanterica anterior befindliche Theil des Femur durch einen Stoss von unten, aussen und hinten verschoben wird, so reisst er unterhalb der durch das Ligament fixirten Stelle durch und wird nach vorne und oben und je nach Richtung der stossenden Gewalt gleichzeitig medianwärts, sehr selten lateralwärts verschoben. Haupt-Verschiebung ist die des unteren Fragmentes nach vorne (vergl. Fig. 140), sodass dasselbe gegenüber dem oberen in eine Extensionsstellung kommt (Extensionsfractur).

Digitized by Google

Tafel XIX.



Fig. 140.

Fractura pertrochanterica extensa (Extensionsfractur). (Abriss durch das Lig. Bertini beim Rückwärtsfallen.) Fracturlinie von aussen und vorne schräg nach innen und hinten abwärts. Präparat der patholog.-anatomischen Sammlung Bern. Die scharfe verticale und horizontale Linie sind Sägeschnitte.

Digitized by Google

Digitized by Google

4. Die Fractura subtrochanterica.

Die Fractura subtrochanterica nähert sich in ihrer Genese sehr den Fracturen der Diaphyse. Sie entsteht durch Biegung in Folge directen Stosses (vergl. Fig. 116) oder indirecter Gewalt (Fig. 117); der Stoss in der Achse des Knochens spielt hier keine so grosse Rolle mehr. Doch kommt sie durch Fall auf die Füsse auch zu Stande (in 2 unserer Fälle). Auch die Disposition spielt hier nicht mehr eine so hervorragende Rolle,

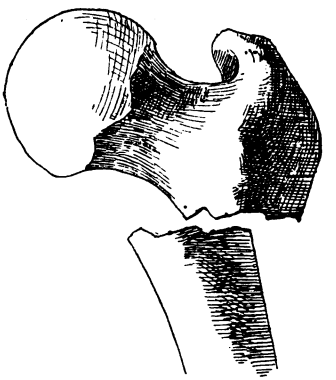

Fig. 141.

Fractura femoris subtrochanterica abducta (Abductionsfractur unter den Trochanteren). Nach einer bei einer Autopsie aufgenommenen Skizze.

wie bei den eigentlichen Schenkelhalsfracturen und alte Leute brechen hier ihren Knochen bloss in dem Maasse häufiger als Leute in der Blüthe der Jahre, als sie auch am übrigen Knochensystem verminderte Resistenzfähigkeit gegen äussere Gewalteinwirkung darbieten. Wir haben die Fractur bei einem 4-jährigen Knaben, bei 2 Individuen in den 40er Jahren, mehrfach in den 70er Jahren gesehen.

Ein directer Schlag unterhalb der Trochanterengegend auf den obersten Theil der Diaphyse durch einen Baumast z. B., durch Steine bei Verschüttungen, durch Fall auf uneben-kantigen Boden ist eine Hauptursache, aber auch ein Stoss oder Schlag weiter unten (seltener weiter oben) kann die Diaphyse unterhalb der Trochanterenanschwellung entzwei brechen.

Digitized by Google

5. Die combinirten Fracturen.

(Y-Fractur, T-Fractur, L-Fractur.)

Wer auf unsere Casuistik, soweit wir die Fracturlinie durch Autopsie sicher stellen konnten, einen Blick wirft, wird erstaunt sein, dass alle unsere frisch zur Autopsie kommenden Fracturen in der Richtung der Fractura inter- und pertrochanterica combinirte Fracturen sind, indem bei allen die Fracturlinie nicht einfach in der einen oder anderen Richtung verläuft, sondern zu der in der Linea intertrochanterica verlaufenden Spalte stets noch eine Absprengung eines Stückes der Trochantermasse hinzukommt. Meistens ist in der einen oder anderen Form der Trochanter major noch mit abgesprengt. Sieht man sich die alten Präparate genau an, so erkennt man auch hier bei sehr vielen noch die Linie, welche den Trochanter major abgetrennt hat. Wenn dies nicht der Fall ist, so muss man sich doch gegenwärtig halten, dass ältere Präparate für die Frage der Häufigkeit der reinen Fractura intertrochanterica gegenüber der Y-Fractur nicht maassgebend sind und man hat sich zu fragen, ob man nicht die Y-Fractur für die häufigste aller Schenkelhalsfracturen erklären muss. Wir halten dafür, dass dem so ist.

Wenn wir daher die Fractura intertrochanterica als die häufigste bezeichnet haben, so geschah das bloss in dem Sinne, dass die Bruchspalte im Bereich der Linea intertrochanterica die maassgebende für die Dislocation und daher für die Symptome der Fractur ist, während die Absprengung des Trochanter d. h. der pertrochantere Antheil der Bruchlinie eine blosse Beigabe ist, die für die Diagnose allerdings keineswegs bedeutungslos ist (wie zu zeigen ist), welche aber Dislocation und Heilungsmodus nicht maassgebend beeinflusst. Wir halten demgemäss die Y-Fractur in der Mehrzahl der Fälle für eine Varietät der Fractura intertrochanterica.

Warum neben der Hauptspaltung in Richtung der Lineae intertrochantericae so sehr oft noch ein Spalt durch die Trochanterenmasse hinzukommt, ist nicht schwer zu erklären: Bei Fall auf den Trochanter könnte schon der directe Stoss den grossen Trochanter abbrechen, analog wie dies für die isolirte Fractur dieses Fortsatzes vorkommt. Aber die Hauptsache ist der Gegen-

Digitized by Google

Tafel XX.

Fig. 142.

Fractura colli femoris intertrochanterica mit Einkeilung und mit Absprengung des Trochanter major: Y-Fractur. (Eigenes Präparat.) Der an der Basis gebrochene Hals ist bis zur Berührung der lateralen Corticalis durch die zertrümmerte Spongiosa der Trochanterenmasse hineingetrieben. Der pertrochantere Antheil der Fracturlinie, welcher den Trochanter major in seinem oberen Theile quer abtrennt, ist in der Höhe des oberen Halsumfanges deutlich zu sehen.

Digitized by Google

Digitized by Google

stoss durch die Basis des gebrochenen Halses. Diese fährt entweder, die Spongiosa zertrümmernd, bis an die laterale Corticalis heran und drückt den Trochanter ab durch eine Art Keilwirkung oder der Trochanter wird abgebrochen durch die Aufwärtsbiegung des Schenkelhalses, wenn im ersten Momente der Winkel zwischen Hals und Diaphyse bei Fall auf die Aussenfläche des Trochanters vergrössert wird. Wir haben einen Fall angeführt, wo auch durch die Biegung des Schenkelhalses abwärts bei Fall auf die Füsse ein Stück des grossen Trochanters abgesprengt wurde. Vergl. hiezu die Figur 142. Wir verweisen auf Fig. 133 und 134, welche das Vorkommen von Y-Fractur resp. <-Fractur auch für die Subtrochanterica darthun.

Symptome und Diagnose der Fracturen am oberen Femurende.

Wir haben bei Besprechung der anatomischen Verhältnisse zugeben müssen, dass zwischen den verschiedenen Formen von Fracturen am oberen Femurende Uebergänge vorkommen, aber trotzdem einige Gruppen als gut genug charakterisirt erklärt, um dieselben auch vom klinischen Standpunkte aus getrennt zu behandeln, weil ihre differentielle Diagnose am Lebenden möglich sei und weil die Behandlung eine differente sein müsse. Es erscheint uns nützlich, von einer Anzahl von Photogrammen frischer und älterer Präparate aus unserer eigenen und Professor *Langhans'* Sammlung noch einige Belege zu bringen, um zu zeigen, welche charakteristische Eigenthümlichkeiten die von uns aufgestellten Gruppen in ihren typischen Vertretern darbieten, dass aber freilich Uebergänge vorkommen, wo man diagnostisch zwischen 2 Formen im Zweifel bleiben kann, d. h. klinisch sich berechtigt halten kann, eine Fractur der einen Gruppe zuzuzählen, welche anatomisch mit ebensoviel Recht zu einer anderen zu stellen wäre.

In Fig. 137 liegen die Verhältnisse so, dass am Lebenden sich die Diagnose stellen lässt, ebenso in Fig. 143 und 144.

In solchen Fällen ist anzunehmen, dass die Symptome genau mit den für die Fractura subcapitalis geschilderten übereinstimmen, weil die Fractur, quer verlaufend, ganz an der Grenze von Hals und Kopf sitzt, also ein langes Stück Hals am unteren Fragment

Digitized by Google

sitzt und die relativ geringe Dislocation und zwar mit starker Rückwärtsbiegung des Kopfes, also Verschiebung im Sinne der Auswärtsrotation maassgebend ist.

Die Fractura retroversa adducta transversalis ist also die am leichtesten zu diagnosticirende Form der Fractura subcapitalis. Stellen wir dagegen die 3 folgenden Fig. 145 *a* u. *b* und Fig. 146 nebeneinander, so ist ersichtlich, dass dieselben klinisch wesentlich mit dem Bilde der Fractura intertrochanterica übereinstimmen müssen, weil der Hals durch Einkeilung, zum Theil durch Zertrümmerung verschwunden ist und zwar Aus-

Fig. 143.

Oberes Femurende von oben gesehen (Streit, Marie, 16 J. alt) zur Demonstration der Auswärtsrotation und Einkeilung. **Fractura colli femoris subcapitalis** in Form traumatischer Epiphyseolysis durch Fall auf den Trochanter major. Exacte Diagnose möglich, daher Excision des Kopfes 1. II. 89.

wärtsrotation des unteren Fragmentes da ist, aber eine starke Adductionsstellung durch das Tiefertreten des Kopfes vorgetäuscht wird. In dem Falle, welcher dem Photogramm Fig. 146 entspricht, hatten wir auch die Diagnose auf Fractura intertrochanterica im Leben gestellt. Die Fractur hat aber die Bedeutung einer subcapitalen Fractur. Fig. 145 *a* und *b* ist eine Schrägfractur, aber auch die querverlaufende Fractur Fig. 146 hat ähnliche Schwierigkeiten gemacht.

Die Fractura subcapitalis impacta kann also klinisch völlig der Fractura intertrochanterica ähnliche Erscheinungen darbieten, sobald der Kopf direct der Trochanterenmasse aufsitzt. Es sind das anatomisch Uebergangsformen der subcapilalen zur intertrochanteren Fractur.

Digitized by Google

Setzen wir nun 2 Typen her von reiner Fractura intertrochanterica (Fig. 147 und 148), so ergiebt sich, dass hier rein extracapsuläre Fracturen vorliegen, dass die Fracturlinie an der Basis des Halses im Bereich der Linea intertrochanterica liegt. Für solche Formen passt vollständig das, was im Folgenden über die Diagnose der Fractura intertrochanterica gesagt ist. Allerdings ist in Präparat 148 der grosse Trochanter gleichzeitig zertrümmert. Fig. 148 ist eine Abductionsfractur ohne Einkeilung, Fig. 147 ist eine Adductionsfractur mit Einkeilung. Bei Fig. 148 bestehen zugleich bedeutende Beckenfracturen. Die Typen der Fractura intertrochanterica für die klinischen Bilder sind also die Fractura impacta adducta und die Fractura abducta ohne Einkeilung mit Verlauf der Bruchlinie dicht an den Lineae intertrochantericae. Ein gewisser Grad von Retroversion ist dabei Regel. Gemeinsam ist allen diesen Präparaten eigentlicher Schenkelhalsfractur der wesentlich sagittale Verlauf der Bruchebene.

Stellt man daneben ein Präparat wie Fig. 151, so ersieht man bei Betrachtung von vorne ähnlich wie bei der Fractura intertrochanterica eine Adductionsstellung der beiden Fragmente zu einander und eine Verkürzung des Halses. Es müssen also verschiedene Symptome denjenigen der letzterwähnten Fractur ganz analog sein. Betrachtet man aber das Präparat von der Seite, Fig. 152, so erkennt man sofort den grossen Unterschied. Die Bruchebene liegt hier nicht mehr sagittal, sondern wesentlich frontal und geht durch die Trochantermasse hindurch. Es muss demgemäss, wenn nicht ausnahmsweise Einkeilung besteht, der hintere Theil des Trochanters sich bei Rotationen nicht mitbewegen und die scharfe Kante des unteren Fragmentes kann auf der Vorderfläche der Trochantermasse selber fühlbar werden.

Die folgenden 3 Präparate (Fig. 153, 154 und 155) geben die typische Dislocation der Fractura pertrochanterica. Da ihr eine frontale Verlaufsrichtung der Bruchebene zukommt mit Annäherung an die Horizontale je tiefer die Fractur liegt durch Herabsinken der Ebene vorne, so ist nicht bloss die Verschiebung des unteren Fragmentes nach vorne bezeichnend, sondern es tritt je weiter abwärts um so mehr die für die Fractura subtrochanterica bezeichnende Dislocation hinzu, nämlich eine Winkelbildung mit geschlossener Spitze nach vorne. Dadurch

Digitized by Google

kommt eine Extensionsstellung zu Stande für das untere Fragment (gegenüber dem oberen).

Der Typus der Fractura pertrochanterica ist also die Knickungsfractur mit nach hinten abfallender, wesentlich frontaler Ebene und Verschiebung des unteren Fragmentes nach vorne, wo man dessen Vorspringen an Lebenden constatiren kann (Fractura extensa).

Wir können es uns nicht versagen, auf die Analogie dieser Fractur mit der Fractura pertubercularis capitis humeri aufmerksam zu machen und die betr. 2 Figuren neben einander zu stellen.

Wir geben endlich 4 Abbildungen (Fig. 158, 159 *a* u. *b*, 160) der Fractura subtrochanterica und zwar die Figur einer wesentlich queren Biegungsfractur und zweier Rotationsfracturen. Bei letzeren kann man von einer Bruchebene nicht mehr sprechen, da die Fracturlinie spiraligen Verlauf hat. Bei der Querfractur lässt sich dagegen erkennen, dass die Bruchebene wesentlich horizontalen Verlauf hat, während den ächten Schenkelhalsfracturen der sagittale und den pertrochanteren Fracturen der frontale Verlauf zukommt. Das bedingt denn auch, dass mit derselben Winkelbildung wie sie letztere Fractur zeigt, nämlich nach hinten offen durch Beugestellung des oberen und Streckstellung des unteren Fragmentes eine ganz andere Dislocation Hand in Hand geht, eine Verschiebung des oberen Fragmentes nach vorne.

Der Typus der Fractura subtrochanterica ist also die Fractura extensa mit Dislocation des oberen Fragmentes in Flexionsstellung nach vorne. Die Bruchebene liegt der Horizontalebene am nächsten.

Die Fracturen durch Rotation lassen sich nur schwer classificiren, da die spiralförmige Fracturlinie oben der Linie der intertrochanteren, dann der pertrochanteren und subtrochanteren Fractur folgt und endlich in die Diaphyse auslaufen kann. In ihrer klinischen Erscheinung steht sie aber der Fractura subtrochanterica am nächsten.

Nach dieser Uebersicht treten wir an die Schilderung der Symptome der Fracturen des oberen Femurendes im allgemeinen:

Wenn ein älteres Individuum sich eine Fractur zuzieht durch einen Fall auf den Trochanter major, so kann das erste Symptom ein momentaner, sehr starker Schmerz sein, welcher in der vorderen Leistengegend oder mehr nach vorne aussen localisirt

Digitized by Google

Tafel XXI.

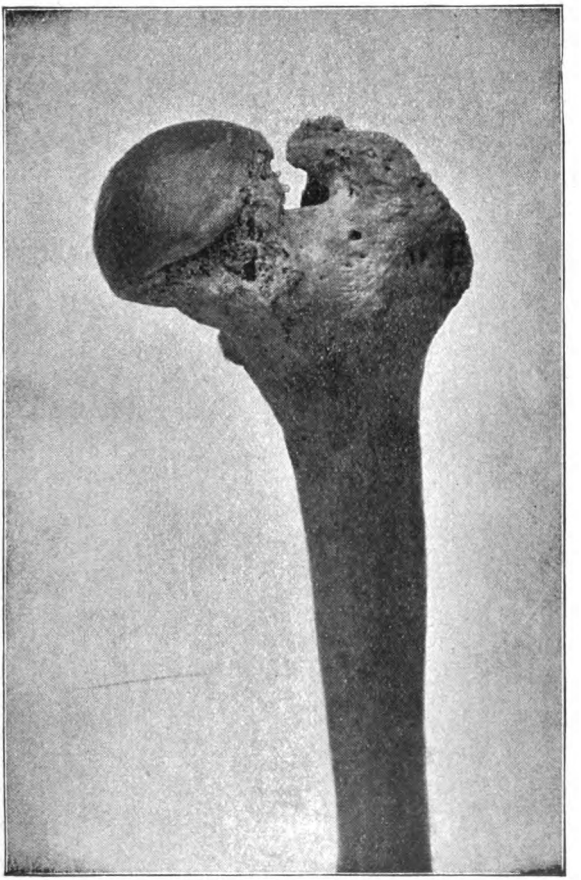

Fig. 144.

Fractura colli femoris subcapitalis rotatoria. (Intracapsuläre Auswärtsrotationsfractur, knöchern geheilt). Eigenes Präparat.

Digitized by Google

kommt eine Extensionsstellung zu Stande für das untere Fragment (gegenüber dem oberen).

Der Typus der Fractura pertrochanterica ist also die Knickungsfractur mit nach hinten abfallender, wesentlich frontaler Ebene und Verschiebung des unteren Fragmentes nach vorne, wo man dessen Vorspringen an Lebenden constatiren kann (Fractura extensa).

Wir können es uns nicht versagen, auf die Analogie dieser Fractur mit der Fractura pertubercularis capitis humeri aufmerksam zu machen und die betr. 2 Figuren neben einander zu stellen.

Wir geben endlich 4 Abbildungen (Fig. 158, 159 *a* u. *b*, 160) der Fractura subtrochanterica und zwar die Figur einer wesentlich queren Biegungsfractur und zweier Rotationsfracturen. Bei letzteren kann man von einer Bruchebene nicht mehr sprechen, da die Fracturlinie spiraligen Verlauf hat. Bei der Querfractur lässt sich dagegen erkennen, dass die Bruchebene wesentlich horizontalen Verlauf hat, während den ächten Schenkelhalsfracturen der sagittale und den pertrochanteren Fracturen der frontale Verlauf zukommt. Das bedingt denn auch, dass mit derselben Winkelbildung wie sie letztere Fractur zeigt, nämlich nach hinten offen durch Beugestellung des oberen und Streckstellung des unteren Fragmentes eine ganz andere Dislocation Hand in Hand geht, eine Verschiebung des oberen Fragmentes nach vorne.

Der Typus der Fractura subtrochanterica ist also die Fractura extensa mit Dislocation des oberen Fragmentes in Flexionsstellung nach vorne. Die Bruchebene liegt der Horizontalebene am nächsten.

Die Fracturen durch Rotation lassen sich nur schwer classificiren, da die spiralförmige Fracturlinie oben der Linie der intertrochanteren, dann der pertrochanteren und subtrochanteren Fractur folgt und endlich in die Diaphyse auslaufen kann. In ihrer klinischen Erscheinung steht sie aber der Fractura subtrochanterica am nächsten.

Nach dieser Uebersicht treten wir an die Schilderung der Symptome der Fracturen des oberen Femurendes im allgemeinen:

Wenn ein älteres Individuum sich eine Fractur zuzieht durch einen Fall auf den Trochanter major, so kann das erste Symptom ein momentaner, sehr starker Schmerz sein, welcher in der vorderen Leistengegend oder mehr nach vorne aussen localisirt

Digitized by Google

Tafel XXI.

Fig. 144.

Fractura colli femoris subcapitalis rotatoria. (Intracapsuläre Auswärtsrotationsfractur, knöchern geheilt). **Eigenes Präparat.**

Digitized by Google

Digitized by Google

Tafel XXII.

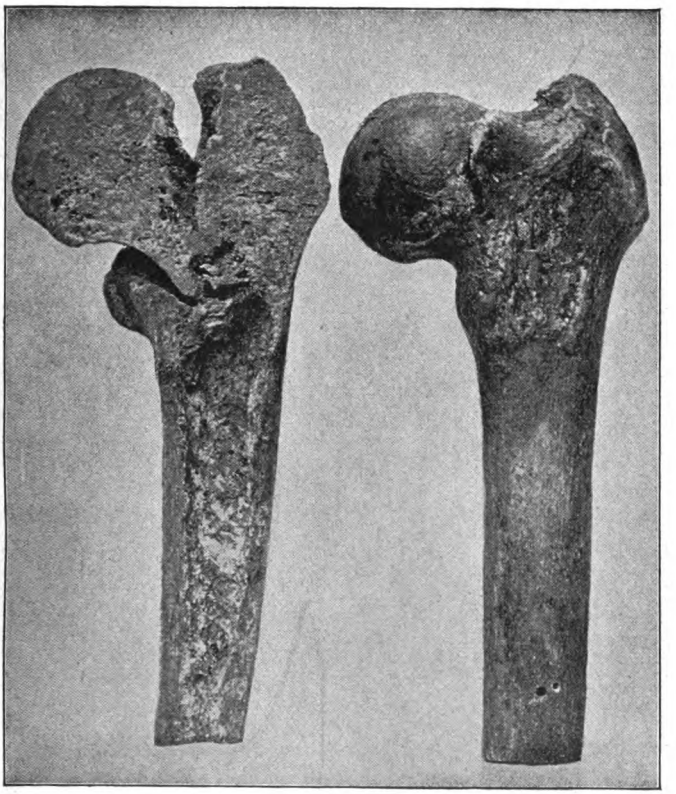

a *b*

Fig. 145.

Fractura colli femoris mixta (intracapsulär an der Vorderfläche des Halses) mit Einkeilung und Adduction. In Fig. *b* sitzt der Kopf ganz der Trochanterenmasse auf und nur in der oberen Hälfte der Vorderfläche sieht man sofort, dass die Bruchfläche ca. 2 cm oberhalb der Linea intertrochanterica anterior liegt. Auf dem Durchschnitt *a* zeigt sich, dass die Bruchlinie unmittelbar an der Grenze von Hals und Trochanter weiterläuft.

Das Präparat (der Berner pathologisch-anatomischen Sammlung von Prof. *Langhaus* angehörig) entspricht im Verlauf der Fracturlinie den Experimenten Fig. 111 *a* und *b*. In solchen Fällen kann man von vorne am Schenkelhals eine vorstehende Kante fühlen.

Digitized by Google

Digitized by Google

Tafel XXIII.

Fig. 146.

Fractura colli femoris subcapitalis mit starker Zertrümmerung des Halses, klinisch die Erscheinungen der Fractura intertrochanterica darbietend, weil der Kopf direct der Trochantermasse aufsitzt und der hintere Umfang des Halses in die Spongiosa des Kopfes eingekeilt ist. (Joh. Wüthrich.)

Digitized by Google

Digitized by Google

Tafel XXIV.

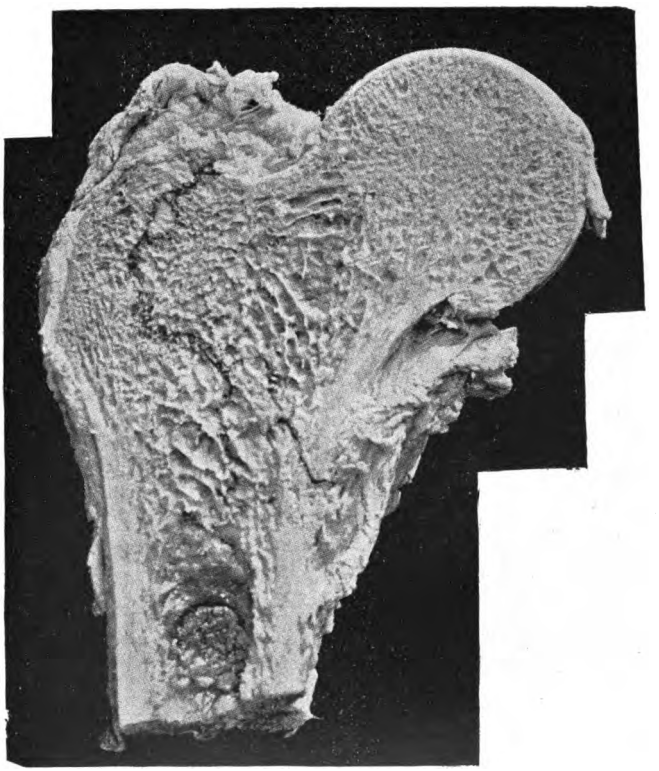

Fig. 147.

Fractura colli femoris intertrochanterica impacta, völlig extracapsulär, mit erhaltenem Periost, von einem 54-jährigen Potator, welcher an Nephritis chronica und Pneumonie mit Pericarditis starb.
Geschenk von Dr. *Hanau*.

Digitized by Google

Digitized by Google

Tafel XXV.

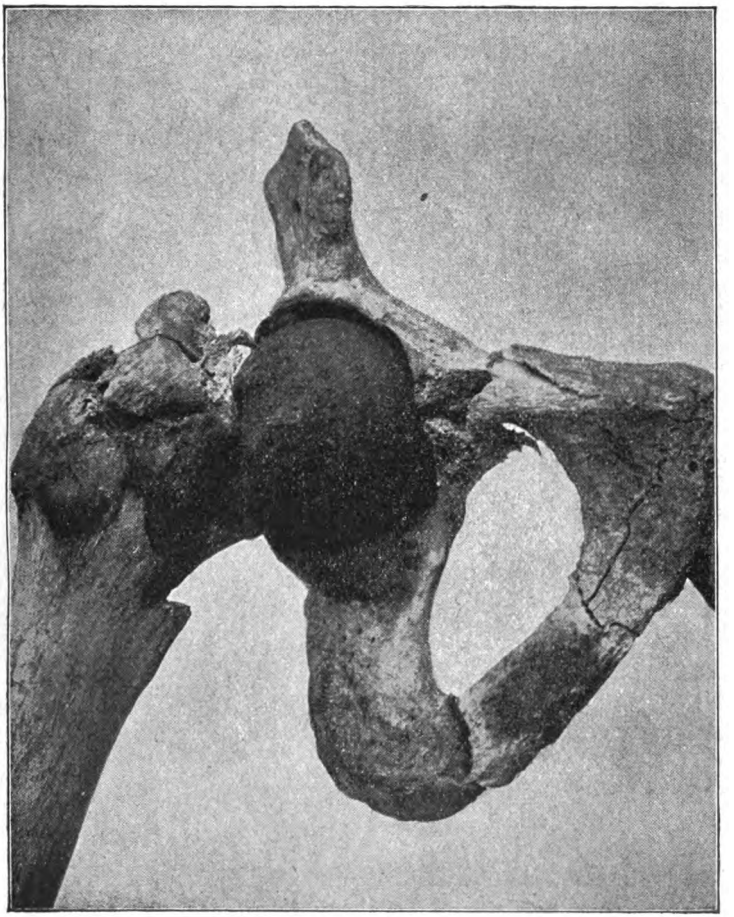

Fig. 148.

Fractura colli femoris intertrochanterica extracapsularis, mit Einkeilung und Abduction. Y-Fractur durch Zertrümmerung des grossen Trochanter. Gleichzeitige multiple Beckenfractur. Eigenes Präparat.

Digitized by Google

Digitized by Google

Tafel XXVI.

Fig. 149.

Fractura colli femoris intertrochanterica mit Einkeilung und mit Absprengung des Trochanter major: Y-Fractur. (Eigenes Präparat.) Der an der Basis gebrochene Hals ist bis zur Berührung der lateralen Corticalis durch die zertrümmerte Spongiosa der Trochanterenmasse hineingetrieben. Der pertrochantere Antheil der Fracturlinie, welcher den Trochanter major in seinem oberen Theile quer abtrennt, ist in der Höhe des oberen Halsumfanges deutlich zu sehen.

Digitized by Google

Digitized by Google

Tafel XXVII.

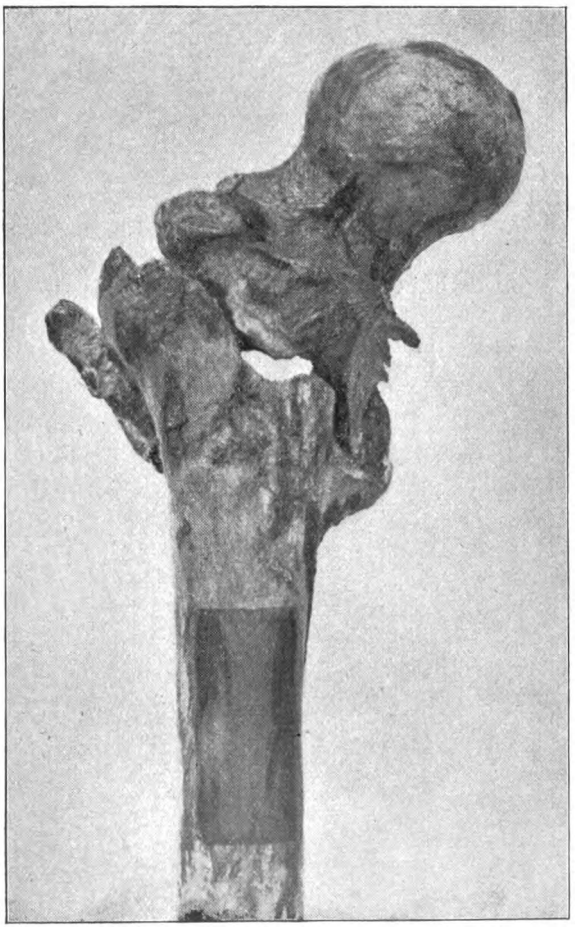

Fig. 150.

Fractura colli femoris intertrochanterica als Y-Fractur mit Absprengung des Trochanter major durch den Druck der oberen Ecke des centralen Fragmentes. Die Fracturlinie liegt lateral von der Linea intertrochanterica, also schon an der Grenze der Fractura pertrochanterica. Präparat der patholog.-anatomischen Sammlung von Prof. *Langhans*.

Digitized by Google

Digitized by Google

Tafel XXVIII.



Fig. 151.

Fractura pertrochanterica. (Abrissfractur durch das Lig. Bertini bei Hyperextension durch Rückwärtsfallen.) Fracturlinie von vorne oben nach hinten unten. Unteres Fragment vorne aufwärts verschoben. Präparat der patholog.-anatomischen Sammlung Bern. (Vorderfläche).

Digitized by Google

Digitized by Google

Tafel XXIX.

Fig. 152.

Seitenansicht zu Präparat Fig. 151. Man sieht den schrägen Verlauf der Fracturlinie nach vorne und oben, welcher dem unteren Fragment erlaubt, sich nach vorne zu verschieben und daselbst einen Vorsprung zu bilden. Die Vorderfläche sieht in der Figur nach links.

Digitized by Google

Digitized by Google

Tafel XXV.

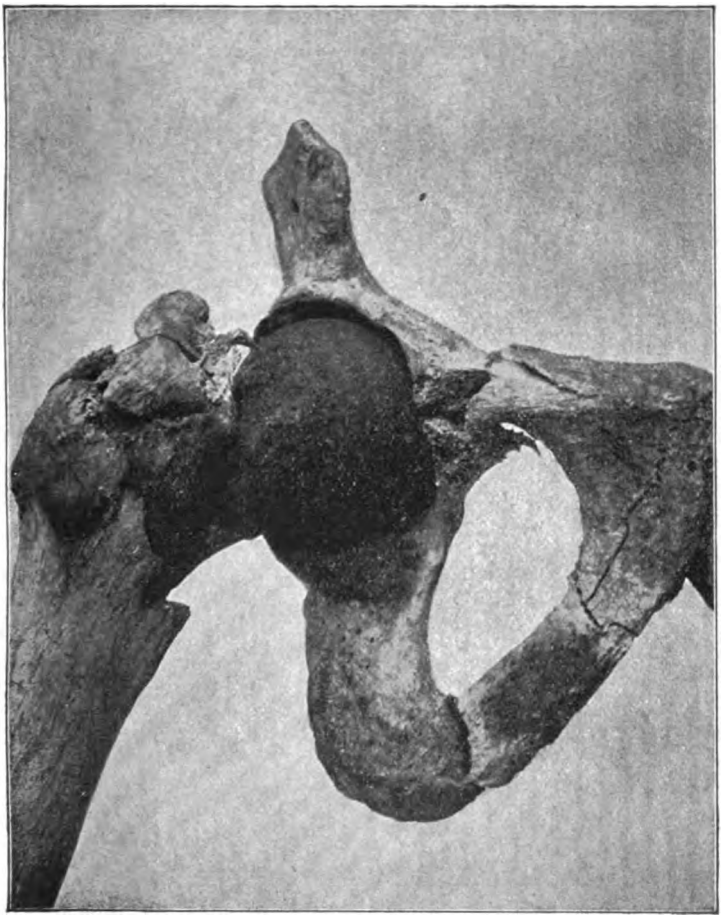

Fig. 148.

Fractura colli femoris intertrochanterica extracapsularis, mit Einkeilung und Abduction. Y-Fractur durch Zertrümmerung des grossen Trochanter. Gleichzeitige multiple Beckenfractur. Eigenes Präparat.

Digitized by Google

Digitized by Google

Tafel XXVI.

Fig. 149.

Fractura colli femoris intertrochanterica mit Einkeilung und mit Absprengung des Trochanter major: Y-Fractur. (Eigenes Präparat.) Der an der Basis gebrochene Hals ist bis zur Berührung der lateralen Corticalis durch die zertrümmerte Spongiosa der Trochanterenmasse hineingetrieben. Der pertrochantere Antheil der Fracturlinie, welcher den Trochanter major in seinem oberen Theile quer abtrennt, ist in der Höhe des oberen Halsumfanges deutlich zu sehen.

Digitized by Google

Digitized by Google

Tafel XXVII.

Fig. 150.

Fractura colli femoris intertrochanterica als Y-Fractur mit Absprengung des Trochanter major durch den Druck der oberen Ecke des centralen Fragmentes. Die Fracturlinie liegt lateral von der Linea intertrochanterica, also schon an der Grenze der Fractura pertrochanterica. Präparat der patholog.-anatomischen Sammlung von Prof. *Langhans*.

Digitized by Google

Digitized by Google

Tafel XXVIII.



Fig. 151.

Fractura pertrochanterica. (Abrissfractur durch das Lig. Bertini bei Hyperextension durch Rückwärtsfallen.) Fracturlinie von vorne oben nach hinten unten. Unteres Fragment vorne aufwärts verschoben. Präparat der patholog.-anatomischen Sammlung Bern. (Vorderfläche).

Digitized by Google

Digitized by Google

Tafel XXIX.

Fig. 152.

Seitenansicht zu Präparat Fig. 151. Man sieht den schrägen Verlauf der Fracturlinie nach vorne und oben, welcher dem unteren Fragment erlaubt, sich nach vorne zu verschieben und daselbst einen Vorsprung zu bilden. Die Vorderfläche sieht in der Figur nach links.

Digitized by Google

Digitized by Google

Fig. 155.
Fractura pertrochanterica, die sich schon der Fractura subtrochanterica nähert, direct von der Seite gesehen. Hier ist der nach **hinten** offene Winkel, in welchem die Dislocation stattfand und in welchem die Heilung zu Stande gekommen, in die Augen springend.

Fig. 153.
Fractura pertrochanterica, von demselben Präparat wie Fig. 151 und 152, ganz von der Seite gesehen. Man erkennt deutlich, dass zwischen oberem und unterem Fragment ein nach hinten offener Winkel besteht, am Lebenden als Einsenkung sich kennzeichnend.

Fig. 154.
Fractura pertrochanterica, geheilt mit Winkelbildung, sodass das obere Fragment flectirt ist, das untere extendirt erscheint, wie in Fig. 153 (Extensionsfractur), nur verläuft die Bruchebene nicht so stark frontal, sondern nähert sich schon stärker der Horizontalen. Das Präparat ist direct von der lateralen Seite her dargestellt. Die am meisten nach oben vorragende glatte Fläche ist nicht der Kopf, sondern der veränderte Trochanter. Der Kopf ragt nach rechts vor und man sieht bloss den Rand seines Knorpels.

Sämmtliche Präparate wenden die Aussenfläche gegen den Beschauer und die Vorderfläche nach links. Sie gehören der pathologisch-anatomischen Sammlung von Prof. *Langhans* an.

Digitized by Google

Digitized by Google

Tafel XXXI.

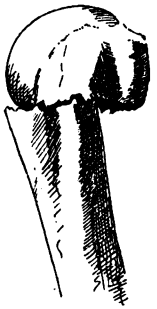

Fig. 156.

Fractura pertubercularis des Oberarmes mit Abduction und Verschiebung nach vorne innen. Von vorne gesehen. Die Vorderfläche des Humerus ist nach links gerichtet, das untere Fragment nach vorne abgewichen.



Fig. 157.

Fractura pertrochanterica von vorne innen gesehen. Präparat der pathologisch-anatomischen Sammlung von Prof. *Langhans*. Dasselbe Präparat wie Fig. 155. Die Dislocation des unteren Fragmentes nach vorne ist hier besonders deutlich.

Digitized by Google

Digitized by Google

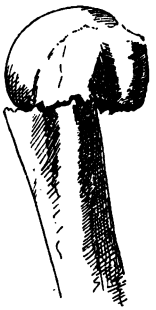

Fig. 156.

Fractura pertubercularis des Oberarmes mit Abduction und Verschiebung nach vorne innen. Von vorne gesehen. Die Vorderfläche des Humerus ist nach links gerichtet, das untere Fragment nach vorne abgewichen.



Fig. 157.

Fractura pertrochanterica von vorne innen gesehen. Präparat der pathologisch-anatomischen Sammlung von Prof. *Langhans*. Dasselbe Präparat wie Fig. 155. Die Dislocation des unteren Fragmentes nach vorne ist hier besonders deutlich.

Digitized by Google

Digitized by Google



Fig. 156.

Fractura pertubercularis des Oberarmes mit Abduction und Verschiebung nach vorne innen. Von vorne gesehen. Die Vorderfläche des Humerus ist nach links gerichtet, das untere Fragment nach vorne abgewichen.

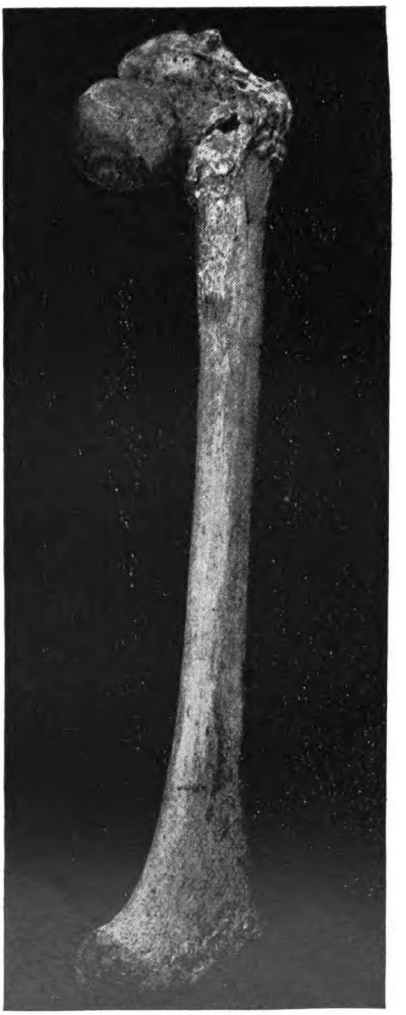

Fig. 157.

Fractura pertrochanterica von vorne innen gesehen. Präparat der pathologisch-anatomischen Sammlung von Prof. *Langhans*. Dasselbe Präparat wie Fig. 155. Die Dislocation des unteren Fragmentes nach vorne ist hier besonders deutlich.

Digitized by Google

Digitized by Google

Tafel XXXII.

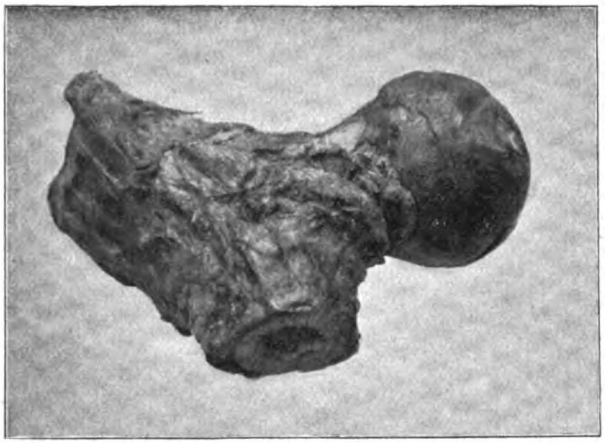

Fig. 158.

Fractura subtrochanterica nach 4 Wochen, in theilweiser Heilung. Das obere Fragment (in der Figur nach links) ist um 105° gegen das untere flectirt durch die Wirkung des Psoas, das untere (in der Figur abwärts gerichtet) extendirt: Extensionsfractur. Präparat unserer Sammlung.

Digitized by Google

Digitized by Google

Tafel XXXIII.

Fig. 159 *a*.

Geheilte Fractura subtrochanterica obliqua per rotationem von vorne gesehen. (Verschiebung des unteren Fragmentes hinten aufwärts.) Präparat der pathologisch-anatomischen Sammlung Bern. (Vorderansicht.)

Digitized by Google

Digitized by Google

Tafel XXXIV.

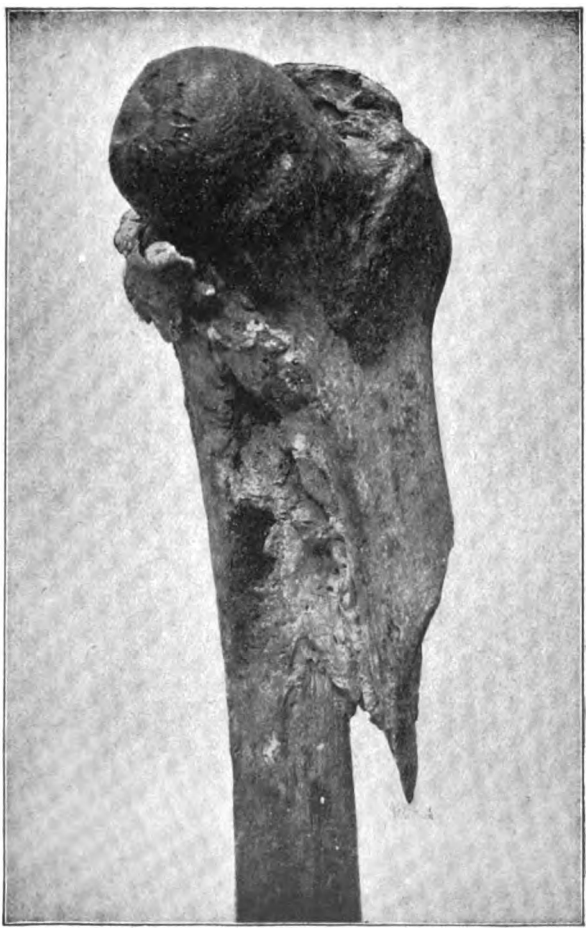

Fig. 159 *b*.

Geheilte Fractura subtrochanterica obliqua per rotationem (zum Theil pertrochanterica), von der medialen Seite gesehen. (Verschiebung des unteren Fragmentes hinten aufwärts.) Präparat der pathologisch-anatomischen Sammlung Bern.

Digitized by Google

Digitized by Google

Fig. 155.
Fractura pertrochanterica, die sich schon der Fractura subtrochanterica nähert, direct von der Seite gesehen. Hier ist der nach hinten offene Winkel, in welchem die Dislocation stattfand und in welchem die Heilung zu Stande gekommen, in die Augen springend.

Fig. 153.
Fractura pertrochanterica, von demselben Präparat wie Fig. 151 und 152, ganz von der Seite gesehen. Man erkennt deutlich, dass zwischen oberem und unterem Fragment ein nach hinten offener Winkel besteht, am Lebenden als Einsenkung sich kennzeichnend.

Fig. 154.
Fractura pertrochanterica, geheilt mit Winkelbildung, sodass das obere Fragment flectirt ist, das untere extendirt erscheint, wie in Fig. 153 (Extensionsfractur), nur verläuft die Bruchebene nicht so stark frontal, sondern nähert sich schon stärker der Horizontalen. Das Präparat ist direct von der lateralen Seite her dargestellt. Die am meisten nach oben vorragende glatte Fläche ist nicht der Kopf, sondern der veränderte Trochanter. Der Kopf ragt nach rechts vor und man sieht bloss den Rand seines Knorpels.

Sämmtliche Präparate wenden die Aussenfläche gegen den Beschauer und die Vorderfläche nach links. Sie gehören der pathologisch-anatomischen Sammlung von Prof. *Langhans* an.

Digitized by Google

Digitized by Google

Tafel XXXI.

Fig. 156.

Fractura pertubercularis des Oberarmes mit Abduction und Verschiebung nach vorne innen. Von vorne gesehen. Die Vorderfläche des Humerus ist nach links gerichtet, das untere Fragment nach vorne abgewichen.



Fig. 157.

Fractura pertrochanterica von vorne innen gesehen. Präparat der pathologisch-anatomischen Sammlung von Prof. *Langhans*. Dasselbe Präparat wie Fig. 155. Die Dislocation des unteren Fragmentes nach vorne ist hier besonders deutlich.

Digitized by Google

Digitized by Google

Tafel XXXII.

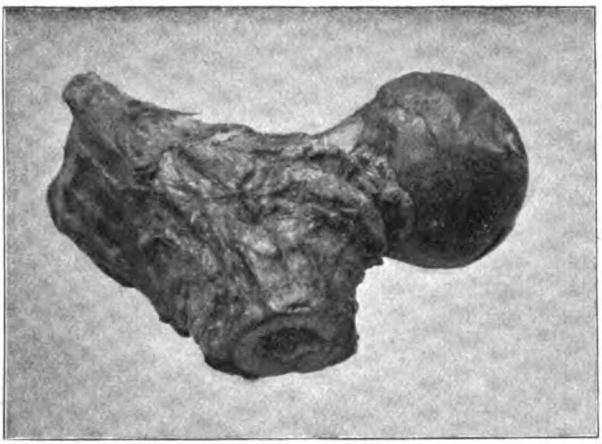

Fig. 158.

Fractura subtrochanterica nach 4 Wochen in theilweiser Heilung. Das obere Fragment (in der Figur nach links) ist um 105° gegen das untere flectirt durch die Wirkung des Psoas, das untere (in der Figur abwärts gerichtet) extendirt: Extensionsfractur. Präparat unserer Sammlung.

Digitized by Google

Digitized by Google

Tafel XXXIII.

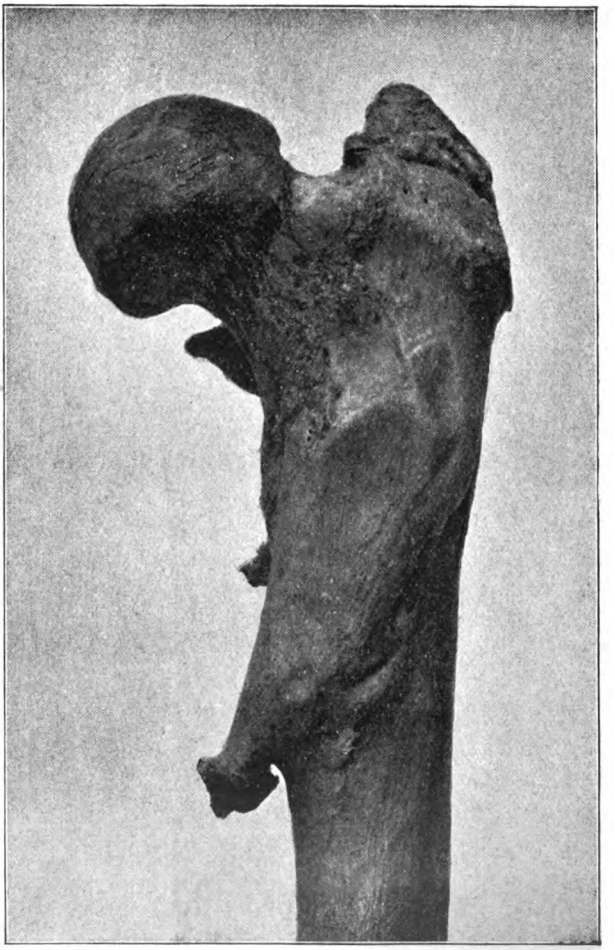

Fig. 159 *a*.

Geheilte Fractura subtrochanterica obliqua per rotationem von vorne gesehen. (Verschiebung des unteren Fragmentes hinten aufwärts.) Präparat der pathologisch-anatomischen Sammlung Bern. (Vorderansicht.)

Digitized by Google

Digitized by Google

Tafel XXXIV.

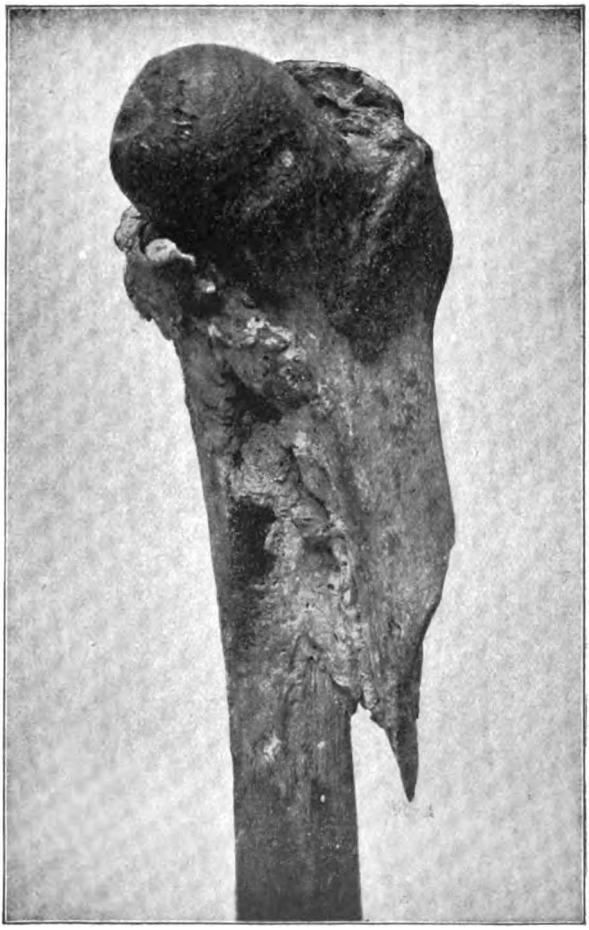

Fig. 159 *b*.

Geheilte Fractura subtrochanterica obliqua per rotationem (zum Theil pertrochanterica), von der medialen Seite gesehen. (Verschiebung des unteren Fragmentes hinten aufwärts.) Präparat der pathologisch-anatomischen Sammlung Bern.

Digitized by Google

Digitized by Google

Tafel XXXIV.

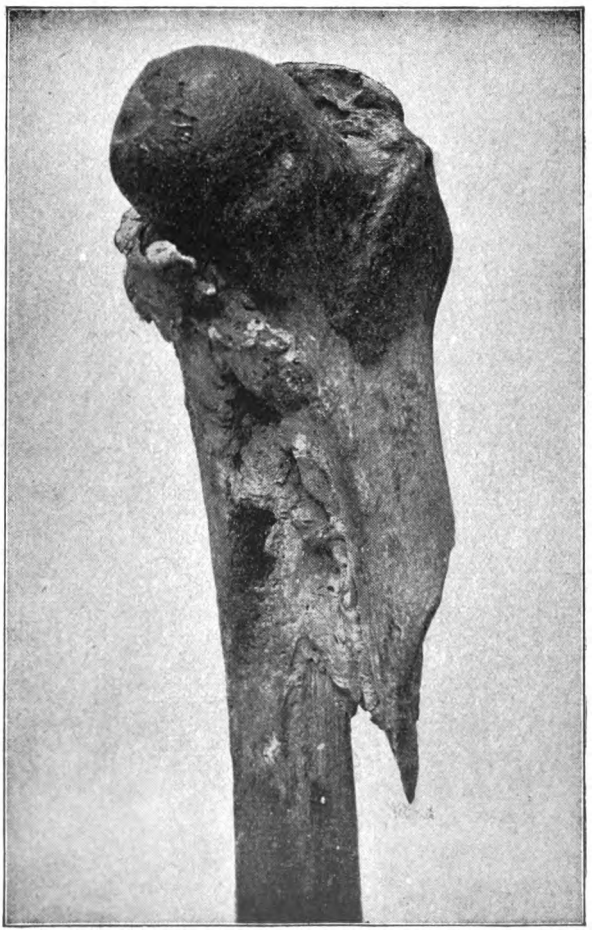

Fig. 159 *b*.

Geheilte Fractura subtrochanterica obliqua per rotationem (zum Theil pertrochanterica), von der medialen Seite gesehen. (Verschiebung des unteren Fragmentes hinten aufwärts.) Präparat der pathologisch-anatomischen Sammlung Bern.

Digitized by Google

Digitized by Google

Tafel XXXV.

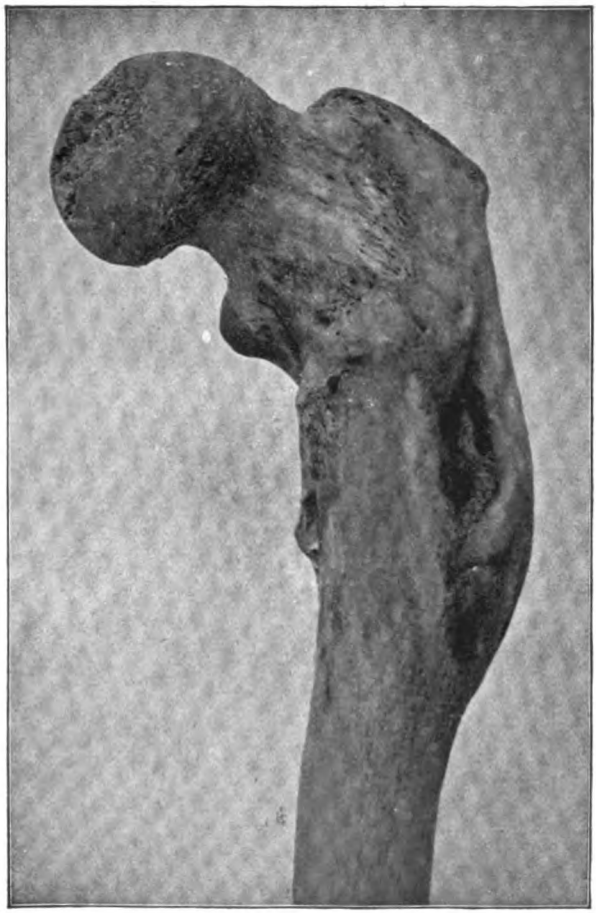

Fig. 160.

Geheilte Fractura subtrochanterica obliqua per rotationem, mit Flexionsstellung des oberen Fragmentes. Präparat der patholog.-anatomischen Sammlung Bern. (Das Femur von der medialen Seite gesehen.)

Digitized by Google

Digitized by Google

wird. Hie und da ist dieser Schmerz ausstrahlend; wir haben namentlich bei den intracapsulären Fracturen (subcapitalis) ausstrahlende Schmerzen vorne oder hinten angetroffen. Dazu kommt gelegentlich das Gefühl des Krachens im Augenblick des Fallens. Schon dieser Schmerz ist für einzelne Kranke Grund, sich nicht selbst zu erheben, sondern sich beim Aufstehen helfen zu lassen, wenn Hülfe zur Hand ist. Doch versuchen die meisten Kranken wieder aufzustehen. Diese Thatsache hat ihre Wichtigkeit, denn wenn ein Patient, der sich durch einen Stoss auf den Trochanter eine Abductionsfractur zugezogen hat, aufsteht und nur einen einzigen Moment versucht, das Gewicht seines Körpers auf seinem Schenkel ruhen zu lassen, so wird er mit grosser Leichtigkeit eine Abknickung des Schenkelhalses abwärts im Sinne der Adductionsstellung der Diaphyse zu Wege bringen. Dieses auch nur momentane Auftreten, vollends ein Versuch, zu gehen, hat also eine grosse Bedeutung für die Stellung der Fragmente. In den nicht seltenen Fällen vollends, wo der Schmerz nicht erheblich oder sogar unbedeutend ist, wird der Patient mit mehr Nachdruck den Versuch wiederholen, sich auf sein Bein zu stützen und es ist desshalb Regel, dass in solchen Fällen eine ausgesprochenere Verkürzung in Folge der Verkleinerung des Winkels zwischen Hals und Diaphyse zu Stande kommt.

Relativ am wenigsten andauernd ist der spontane Schmerz bei den eingekeilten Fracturen sowohl am Kopf, als an der Basis des Halses, weil weitere Verschiebungen ohne äussere Einwirkungen nicht mehr stattfinden. Auch bei der Fractura epiphysaria ist der Schmerz öfters unbedeutender als bei irgend einer Contusion oder Distorsion und dieser Umstand kann leicht den Arzt veranlassen, die Verletzung für unbedenklicher zu halten, als sie wirklich ist.

In den Fällen, wo der Schmerz mässig ist, muss es doppelt auffallen und zu Handen der Diagnose ganz besonders betont werden, dass die Mehrzahl der Patienten beim Versuche aufzustehen, sich nicht mehr auf das betreffende Bein stützen können. Diese sofortige Functionsstörung hohen Grades speciell für die Tragfähigkeit des Schenkels ist charakteristisch für eine Schenkelhalsfractur: Bei einer blossen Quetschung und Distorsion ist der Schmerz im Verhältniss erheblich intensiver und die Functionslähmung für blosse Belastung erheblich geringer. Bei Luxation kann der Schmerz auch mässig und die Functions-

Digitized by Google

störung gross sein: allein hier bedarf es zum Zustandekommen der Verletzung viel grösserer Gewalt.

Wir dürfen desshalb sagen, dass bei jedem älteren Individuum, welches bei blossem Fall auf den Trochanter bei mässigem unmittelbarem Schmerz in der Hüftgegend eine sofortige vollständige Functionsstörung darbietet bezüglich Belastungsmöglichkeit des Schenkels, genügende Anhaltspunkte vorliegen, um mit grösster Wahrscheinlichkeit eine sog. Schenkelhalsfractur zu diagnosticiren.

Nicht alle Patienten versuchen noch aufzustehen; dann bleibt zur Constatirung der hochgradigen Bewegungsstörung nur der Versuch activer Bewegung von der Rückenlage aus möglich und hier ist wiederum sehr charakteristisch und für die Diagnose nahezu ebenso bedeutungsvoll die vollkommene Unmöglichkeit, das gestreckte Bein von der Unterlage zu heben, wie sie mit wenigen Ausnahmen vorhanden ist. Es giebt aber Ausnahmen, die zum Theil desshalb verspätet in ärztliche Behandlung kommen, wo die Patienten nicht nur stehen, sondern auch gehen können. Der Verletzte geht allerdings hinkend. Der Schmerz und Grad der Störung erscheinen ihm aber nicht bedeutend genug, um den Arzt zu Rathe zu ziehen. Diese Fälle, wo die Möglichkeit noch besteht, zu gehen, sind so ziemlich ausnahmslos Fracturen mit Einkeilung und gehören fast alle der Fractura intertrochanterica zu. Man sieht daraus, wie solide hie und da diese Einkeilung sein muss, um ein Herumgehen noch zu ermöglichen. Es giebt Patienten mit Schenkelhalsfractur, welche zu keiner Zeit das Bett gehütet haben, andere welche bloss wenige Tage oder Wochen ruhig gelegen haben. Dieses Factum hat Bedeutung für unsere Therapie. Denn es sei schon jetzt hervorgehoben, dass diese niemals behandelten Fälle durchaus nicht die am schlechtesten geheilten sind. Sie sprechen entschieden für die ambulante Behandlung geeigneter Fälle.

Die Functionsstörung bezüglich activer Bewegung ist nicht immer absolut. Eine grosse Zahl von Patienten macht zwar keine Bewegung; andere aber machen noch gewisse Bewegungen, und zwar am häufigsten noch Rotationsbewegungen. Sie vermehren die Einwärtsrotation, können auch eine leichte Auswärtsrotation machen und gelegentlich eine leichte Flexion. Diese Bewegungen

Digitized by Google

werden activ gemacht bei gewissen Formen von wahrscheinlich eingekeilter subcapitaler Fractur, andererseits haben wir sie recht ausgesprochen gesehen bei infratrochanteren Fracturen, wo auch ab und zu eine Flexionsbewegung mit Erhebung des Kniees ausgeführt wird. Die Erklärung ist im letzteren Falle eine einfache: Die Rotatoren des Hüftgelenkes setzen sich eben an das obere Fragment an und zerren bei Bewegung desselben das untere Fragment mittelst unzerrissener Periost- und Sehnenfasern mit.

Aber bei allen Fracturen am oberen Femurende bleibt die Unmöglichkeit der Erhebung des ganzen gestreckten Beines von der Unterlage als charakteristische Functionsstörung. Zur Erhebung des Beines von der Unterlage bedarf es nämlich nicht nur einer Bewegung, sondern eines vorgängigen energischen Schlusses des Gelenkes, d. h.: Es müssen zuerst die Hüftgelenkmuskeln kräftig gespannt werden und der Hüftkopf in die Pfanne gepresst, um einen Stützpunkt zu gewinnen. Dieser Schluss kann nicht gemacht werden; denn sobald der Patient versucht, den Schenkelkopf anzupressen, hat er Schmerz und selbst, wenn er den Schmerz nicht als solchen intensiv fühlt, tritt eine instinctive Schmerzhemmung ein, welche die Ausführung der Bewegung hindert. Wir haben keinen Fall in unseren Notizen, wo ein Patient mit Schenkelhalsfractur im Stande gewesen wäre, sein gestrecktes Bein von der Unterlage zu erheben. Weil die Hebung nicht gemacht werden kann, können die Patienten auch keine Abductions- und Adductionsbewegung machen. Gegenüber der activen hochgradigen Functionsstörung ist es bemerkenswerth, wie verschieden sich die passive Functionsstörung verhält. Während der Patient nicht die geringste Bewegung, höchstens etwas Rotation, vielleicht noch eine kleine Flexion ausführt, können die passiven Bewegungen verhältnissmässig leicht ausgeführt werden. Allerdings hindert der Schmerz und die durch denselben veranlasste Muskelspannung nicht selten die Ausführung passiver Bewegungen. Man muss also letzere etwas gewaltsam machen, wenn man sich von deren Möglichkeit überzeugen will oder was viel besser ist — weil es ungleich schonender sich durchführen lässt — man narkotisirt den Patienten. [1])

[1]) Zu Narkosen, welche unvorbereitet gemacht werden, soll stets Bromäthyl und nachher Aether und zwar mittelst Tropfmethode Verwendung finden, um den Patienten nicht der geringsten Gefahr auszusetzen.

Digitized by Google

In Narkose überzeugt man sich von der verhältnissmässigen Leichtigkeit der Ausführung passiver Bewegungen und es ist charakteristisch, dass gerade diejenigen Bewegungen, welche activ am meisten gestört sind, nämlich in erster Linie die Erhebung des gestreckten Beines, darnach die Ab- und Adductionsbewegung, passiv am leichtesten vor sich gehen (!). Durch eine solche Untersuchung wird ein allfälliger Zweifel über Vorhandensein einer Luxation vollständig gehoben. Die Bewegungen ohne Narkose auszuführen, hat den Vortheil für die Diagnose, dass man sich von der Schmerzhaftigkeit derselben überzeugen kann. Am wenigsten schmerzhaft sind sie bei Einkeilungsfracturen. Dagegen ist es uns mehrfach aufgefallen, dass bei der Fractura subcapitalis, weil sie völlig intracapsulär liegt, bei den oft mässigen spontanen Schmerzen in Ruhelage besonders lebhafte Schmerzen ausgelöst werden, sobald man die passiven Bewegungen machen will.

Wenn wir auf die Beobachtung der Functionsstörungen so sehr grossen Werth legen, so geschieht das desshalb, weil die weiteren maassgebenden Symptome der Fractur weniger leicht wahrzunehmen sind, vielmehr nur bei bewusster directer Untersuchung sich in verwerthbarer Weise in schwierigeren Fällen zu erkennen geben. Haben wir doch nicht weniger als 7 Fälle gesehen, bei denen die Fractur veraltet war, ohne dass der Kranke oder der Arzt zu irgend einer Zeit eine Ahnung gehabt hätte, dass es sich um eine Schenkelhalsfractur handelte. Der Patient ging sofort herum oder wurde vom Arzt als Contusion behandelt und nach 2—4 Wochen wieder auf die Beine gestellt.

Ein drittes Symptom neben Schmerz und Functionsstörung ist die Schwellung. Die Schwellung, welche bei allen Fracturen mehr oder weniger vorkommt in Folge von Bluterguss aus den Knochengefässen und Infiltration der Weichtheile von der Tiefe nach der Oberfläche, kommt auch bei Schenkelhalsfractur vor, aber nicht bei allen Schenkelhalsfracturen. Ganz unbedeutend oder völlig fehlend kann die Schwellung sein bei der Fractura subcapitalis. Das Hüftgelenk liegt tief, und ein Erguss im Hüftgelenk macht sich nicht stark geltend wegen der überlagernden Muskeln; ein Erguss nach aussen kommt nicht zu Stande, weil das Blut eingeschlossen ist in die Gelenkkapsel. Es bleibt also bei Haemarthron. Aehnlich liegen die Verhältnisse für diese Art Schwellung bei der Fractura intertrochanterica. Auch da ist die äussere Schwel-

Digitized by Google

lung nicht immer ausgesprochen, weil die Knochenzertrümmerung central in der Trochanterenmasse statt hat und die Corticalis den Zertrümmerungsherd umschliesst und namentlich die bedeckenden Weichtheile (Periost etc.) wenig ausgiebig zerrissen sind. Zudem werden bei Einkeilung die Gefässe gleichsam tamponirt. Stärker dagegen ist die Schwellung der bedeckenden Weichtheile bei der Fractura pertrochanterica und der Fractura subtrochanterica, demgemäss auch bei den Y-Fracturen, wo erhebliche Zerstörung des Knochens stattfindet.

Wo die Fracturlinie durch die Trochanterenmasse und unterhalb derselben durchgeht, erstreckt sich die Schwellung auf das obere Drittel des Oberschenkels und ist am auffälligsten auf der Aussen- und Vorderseite des Schenkels, diffus, oft ohne Verfärbung, oft mit Sugillation und Blaufärbung. Je weiter also im allgemeinen die Fracturlinie vom Kopfe abliegt, desto grösser die Schwellung der Weichtheile.

Eine noch grössere Bedeutung und Wichtigkeit als die allgemeine äussere Ausschwellung hat die Knochenverdickung. Diese ist von Belang für die Fracturdiagnose überhaupt, aber ganz speciell für die Localisation der Fractur, für welche sie neben dem auf eine bestimmte Stelle localisirten Druckschmerz die erste wichtige Orientirung abgiebt. Wie wir uns aber die Besprechung der Erscheinungen, welche erst durch eine speciell auf Fracturdiagnose gerichteten ärztlichen Untersuchung festzustellen sind betreffs Schmerzen vorbehalten haben bis nach Besprechung der ohne ärztliches Zuthun sich darbietenden Symptome, so verschieben wir auch die nähere Verwerthung der Knochenschwellung, bis wir der ohne weiteres dem ärztlichen Blick sich darbietenden Zeichen von Schenkelhalsfractur gedacht haben, nämlich der Verkürzung und Auswärtsrotation.

Die Verkürzung des Beines bei einem Individuum, das einen Bruch am oberen Femurende erlitten hatte, zeigt sich häufig bei der blossen Inspection durch den höheren Stand der Ferse bei gerader Beckenlage ohne Weiteres und jede Verkürzung des Beines, welche bei alten Leuten nach Fall auf die Hüfte eintritt, müssen wir verdächtig halten für Schenkelhalsfractur. Dass eine Verkürzung in der Regel eintritt, macht man sich aus Präparaten leicht klar. Wie wir gezeigt haben, ist ganz gewöhnlich das Kopffragment nach abwärts gerückt, sei es durch Belastung von oben,

Digitized by Google

sei es durch Zug der Muskeln am unteren Fragment. Der normale Winkel zwischen Kopf und Hals oder Hals und Trochanter wird so in einen spitzern Winkel umgewandelt (vergl. Fig. 139). Die Verkürzung kann aber selbst vorhanden sein, wenn eine Abductions-Fractur vorliegt, bei welcher der Winkel zwischen Hals und Diaphyse vergrössert ist, vorausgesetzt, dass der Schenkelhals in die Spongiosa der Diaphyse hineingeschoben wird (vergl. Fig. 149). Bei Fractura per- und subtrochanterica ist die Verkürzung ebenfalls Folge ähnlicher Senkung des Kopffragmentes (s. Fig. 99 u. 140) oder die Folge des Emporrückens des unteren Fragmentes (vergl. Fig. 151) (durch das Trauma direct oder den Muskelzug) oder Folge der Winkelbildung an der Fracturstelle. (Fig. 155 und 158.)

Durchschnittlich misst man Verkürzungen, welche 2—3 cm betragen. Was unter 2 cm ist, muss als geringe, was darüber ist, als eine starke Verkürzung bezeichnet werden. Die Verkürzung kann aber auch fehlen oder so unbedeutend sein, dass sie für die Diagnose nicht verwerthbar ist. Dies ist der Fall bei subcapitalen und intertrochanteren Fracturen. Bei ersteren erlaubt die Gelenkkapsel sehr starke Verschiebung des Halses am Kopffragmente aufwärts nicht; bei letzteren Fracturen kann die Einkeilung starke Verschiebung unmöglich machen und die Verkürzung gering sein, wenn der Winkel zwischen Hals und Trochanter vergrössert war durch Stoss auf den letzteren und keine Belastung durch Stehversuche stattfand.

Eine starke Verkürzung im Gegensatz dazu findet sich, wenn sehr bedeutende Verbiegungen eintreten können. Das ist der Fall bei allen Fracturen unterhalb des Schenkelhalses, der Fractura pertrochanterica und subtrochanterica. Hier ist Verkürzung um 3—4 cm Regel; in Präparaten steht die Spitze des Trochanter major $1\,^1/_2$—3 cm über dem oberen Niveau des Kopfes.

Im allgemeinen kann man sagen, dass die Verkürzung um so grösser ist, je weiter die Fractur vom Kopfe entfernt ist, weil entsprechend der Entfernung die fixen Verbindungen zwischen unterem Fragment und Pfanne abnehmen und ersterem grössere Verschiebungsmöglichkeit gewährt ist, am grössten also bei der Fractura subtrochanterica. Andererseits ist die Verkürzung um so grösser, je lockerer die Verbindung zwischen den Fragmenten ist, um so geringer, je stärker die Einkeilung ist, aus dem einfachen Grunde, weil bei lockerer Verbindung späterer Muskelzug und spätere Belastung die Verschiebung zwischen den beiden Frag-

Digitized by Google

menten noch vermehren können, während bei Einkeilung dies in geringerem Maasse der Fall ist. Immerhin ist hervorzuheben, dass alle Fälle, welche verkannt oder vernachlässigt waren, verkürzt sind, indem selbst bei eingekeilten Fracturen zu frühe und anhaltende Belastung und Muskelcontraction die Winkelbildung zwischen den Fragmenten verstärkte.

Mindestens ebenso wichtig, wie die Verkürzung, ist die Auswärtsrotation des Schenkels. Sie hat eine verschiedene Erklärung bei Fracturen oberhalb und unterhalb der Trochanteren. Unterhalb der Trochanteren sitzende Fracturen sind bezüglich Stellung des Schenkels den Diaphysenfracturen des Oberschenkels analog. Die Schwere des Beines, resp. Fusses wirkt bei der normal bestehenden leichten Auswärtsrotation auf das untere Fragment ein, welches seinen Halt verloren hat und nach aussen fällt, sobald eine falsche Beweglichkeit zu Stande gekommen ist. Zu bemerken ist, dass immerhin die Auswärtsrotation nicht so stark ist, wie bei der Diaphysenfractur, wo der Fuss ganz auf dem Aussenrande liegt. Selbst bei Fractura subtrochanterica kann, wie wir noch letzthin an 2 Fällen constatirten, der Fuss noch nahe bis zur senkrechten Stellung activ aufgerichtet werden, offenbar weil bei der Dicke des Knochens hier eine so vollkommene Lockerung und Verschiebung zwischen den Fragmenten nicht eintritt, dass nicht die Einwärtsrotation noch einen Einfluss auf das untere Fragment ausübte. Dass nämlich die active Muskelspannung mitwirkt, um die völlige Auswärtsrotation zu verhüten, sieht man daraus, dass letztere sofort eintritt in der Narkose.

Es hat dieser Umstand zur Folge, dass gerade bei den Fracturae infratrochantericae, wie wir beobachteten, gelegentlich auch Einwärtsrotation als gegebene Stellung bestehen kann. Sie ist eine grosse Ausnahme.

Bei den Fracturen oberhalb der Trochanteren ist die Auswärtsrotation nicht einfach Folge des lateralen Ueberfallens des unteren Fragmentes in Folge der Schwere. Einmal ist die Fixation des unteren Fragmentes durch die von Becken und Pfannengegend kommenden Bänder und Muskeln nicht völlig aufgehoben. Andererseits ist selbst bei Einkeilung die Auswärtsrotationsstellung fast immer vorhanden. Hier kann die Schwere des Beines sich nicht geltend machen, da weder der Stützpunkt des Halses in der Pfanne aufgehoben ist, noch die den Trochanter und die Diaphyse gegen

Digitized by Google

das Becken fixirenden Bänder und Muskeln ihre Spannung eingebüsst haben.

Vielmehr ist der anatomische Bau von Trochanteren und Hals, wie er sich auf einem Horizontalschnitt darstellt, maassgebend. Wenn wir die Horizontalschnitte Fig. 104 und 105 ansehen, so ist ersichtlich, dass die Trochanterenmasse nur in ihren vorderen $^2/_3$ für Stösse, welche sie in frontaler Richtung treffen, eine Stütze am Schenkelhals hat, dass dagegen das hintere Drittel, über die als Schenkelsporn in seine Spongiosa sich festsetzende Corticalis frei herausragt. Dieser Theil muss wegen mangelnder Unterstützung dem von der lateralen Seite kommenden Stoss mehr nachgeben und so biegt sich die Trochanterenmasse gegen den hinteren Umfang des Schenkelhalses. Dazu kommt, dass, wie dieselben Figuren zeigen, auch der Kopf auf Horizontalschnitt hinten überragt; in Folge dessen bildet die Achse von Kopf, Hals und Trochanter zusammen eine nach hinten concave Linie, welche bei Anpressen von aussen sich noch stärker nach hinten biegen muss. Die Präparate der Fractura colli femoris mit Einkeilung, sowohl der subcapitalis als intertrochanterica zeigen denn auch regelmässig die entsprechende Knickung im Sinne der Auswärtsrotation, wie sie die Fig. 136 und 144 so schön darstellen.

So versteht man, warum nicht bloss in den Fällen, wo andere Fracturzeichen die Diagnose erleichtern, sondern auch bei eingekeilten Fracturen die Auswärtsrotation nur ganz ausnahmsweise fehlt und dass jede Auswärtsrotation des Schenkels bei einem alten Individuum, das umgefallen ist, Schmerzen in der Hüfte klagt und sein Bein nicht mehr heben kann, dem Arzte dringenden Verdacht auf Schenkelhalsfractur nahe legen muss, selbst wo keine erhebliche Verkürzung, keine Schwellung, geringer Schmerz und vielleicht noch die Möglichkeit einiger activer Rotationen, leichter Flexion und eines Aufstützens auf das Bein besteht. Die Fälle, wo nicht bloss die Auswärtsrotation fehlte bei Schenkelhalsfractur, sondern sogar Einwärtsrotation bestand, stossen die Regel, an die man sich zu halten hat, nicht um.

Sollte aber bei eingetretener abnormer Rotationsstellung ein Zweifel sich erheben gegenüber Distorsion und Luxation, so muss derselbe sofort dahin fallen, wenn man mit der Auswärtsrotation eine Strecklage und die Möglichkeit widerstandsloser

Digitized by Google

passiver Flexion im Hüftgelenk combinirt findet. Streckstellung wird bei Distorsion gewöhnlich nicht eingehalten, weil bei jeder schmerzhaften Gelenkaffection die Beuge-, resp. Mittelstellung die schmerzhafte Kapsel am wenigsten zerrt. Bei Fractur kann die willkürliche Flexion nicht gemacht werden, weil die Stütze für die Beugung in der Pfanne verloren gegangen ist. Bei Luxationen findet sich Streckstellung bloss bei den seltenen Luxationen nach vorne und oben. Diese setzen aber eine viel bedeutendere Gewalteinwirkung zu ihrem Zustandekommen voraus als die Fractur und die passive Flexionsbewegung ist wegen Kapselspannung unmöglich oder sehr erschwert.

Nimmt man die relativ leichte Nachweisbarkeit des luxirten Kopfes bei Luxatio pubica und supracotyloidea hinzu, so versteht man, dass man so zu sagen niemals in Verlegenheit ist, einen Schenkelbruch von einer Luxation zu unterscheiden. Es ist desshalb auch nicht die Luxation, mit der die Hauptverwechslung gemacht wird, sondern einfache Contusion. Bei der einfachen Contusion hat man aber gar keine Verkürzung, wenn das Bein nicht schon vorher kürzer war, und keine Extensionsstellung, sondern der Patient hält das Bein steif in der gewöhnlichen Schmerzstellung, d. h. in leichter Flexion, bei gleichzeitiger Adduction und Einwärtsrotation, seltener Abduction und Auswärtsrotation. Die Auswärtsrotation der Fractur ist aber gerade mit Adduction neben der Strecklage verbunden.

Ausnahmen hievon haben wir bloss gesehen bei den Fracturae infratrochantericae, wo gelegentlich die Flexionsstellung mit Einwärts- oder Auswärtsrotation eingehalten wurde. In Fig. 135 haben wir einen solchen Fall abgebildet. Dass eine Flexion in diesen Fällen noch gemacht werden kann, hat seine einfache Erklärung in dem Erhaltensein der Flexorenansätze (Iliopsoas) am oberen Fragment, das seine Stütze in der Pfanne ebenfalls unverändert erhalten hat.

Aus der bisherigen Schilderung geht hervor, dass sich die Schenkelhalsfractur in der Regel diagnosticiren lässt, bevor man den Patienten angerührt oder wenigstens ihm wesentlich Schmerzen bereitet hat. Die „Untersuchung“, welche jüngeren Aerzten als die Hauptsache erscheint, nämlich die Palpation, sodass sie sofort mit den Händen die verletzten Theile anfassen, hat meistens bloss noch die allerdings wichtige Aufgabe, die Stelle der Fractur

Digitized by Google

Digitized by Google

wird. Hie und da ist dieser Schmerz ausstrahlend; wir haben namentlich bei den intracapsulären Fracturen (subcapitalis) ausstrahlende Schmerzen vorne oder hinten angetroffen. Dazu kommt gelegentlich das Gefühl des Krachens im Augenblick des Fallens. Schon dieser Schmerz ist für einzelne Kranke Grund, sich nicht selbst zu erheben, sondern sich beim Aufstehen helfen zu lassen, wenn Hülfe zur Hand ist. Doch versuchen die meisten Kranken wieder aufzustehen. Diese Thatsache hat ihre Wichtigkeit, denn wenn ein Patient, der sich durch einen Stoss auf den Trochanter eine Abductionsfractur zugezogen hat, aufsteht und nur einen einzigen Moment versucht, das Gewicht seines Körpers auf seinem Schenkel ruhen zu lassen, so wird er mit grosser Leichtigkeit eine Abknickung des Schenkelhalses abwärts im Sinne der Adductionsstellung der Diaphyse zu Wege bringen. Dieses auch nur momentane Auftreten, vollends ein Versuch, zu gehen, hat also eine grosse Bedeutung für die Stellung der Fragmente. In den nicht seltenen Fällen vollends, wo der Schmerz nicht erheblich oder sogar unbedeutend ist, wird der Patient mit mehr Nachdruck den Versuch wiederholen, sich auf sein Bein zu stützen und es ist desshalb Regel, dass in solchen Fällen eine ausgesprochenere Verkürzung in Folge der Verkleinerung des Winkels zwischen Hals und Diaphyse zu Stande kommt.

Relativ am wenigsten andauernd ist der spontane Schmerz bei den eingekeilten Fracturen sowohl am Kopf, als an der Basis des Halses, weil weitere Verschiebungen ohne äussere Einwirkungen nicht mehr stattfinden. Auch bei der Fractura epiphysaria ist der Schmerz öfters unbedeutender als bei irgend einer Contusion oder Distorsion und dieser Umstand kann leicht den Arzt veranlassen, die Verletzung für unbedenklicher zu halten, als sie wirklich ist.

In den Fällen, wo der Schmerz mässig ist, muss es doppelt auffallen und zu Handen der Diagnose ganz besonders betont werden, dass die Mehrzahl der Patienten beim Versuche aufzustehen, sich nicht mehr auf das betreffende Bein stützen können. Diese sofortige Functionsstörung hohen Grades speciell für die Tragfähigkeit des Schenkels ist charakteristisch für eine Schenkelhalsfractur: Bei einer blossen Quetschung und Distorsion ist der Schmerz im Verhältniss erheblich intensiver und die Functionslähmung für blosse Belastung erheblich geringer. Bei Luxation kann der Schmerz auch mässig und die Functions-

Digitized by Google

störung gross sein; allein hier bedarf es zum Zustandekommen der Verletzung viel grösserer Gewalt.

Wir dürfen desshalb sagen, dass bei jedem älteren Individuum, welches bei blossem Fall auf den Trochanter bei mässigem unmittelbarem Schmerz in der Hüftgegend eine sofortige vollständige Functionsstörung darbietet bezüglich Belastungsmöglichkeit des Schenkels, genügende Anhaltspunkte vorliegen, um mit grösster Wahrscheinlichkeit eine sog. Schenkelhalsfractur zu diagnosticiren.

Nicht alle Patienten versuchen noch aufzustehen; dann bleibt zur Constatirung der hochgradigen Bewegungsstörung nur der Versuch activer Bewegung von der Rückenlage aus möglich und hier ist wiederum sehr charakteristisch und für die Diagnose nahezu ebenso bedeutungsvoll die vollkommene Unmöglichkeit, das gestreckte Bein von der Unterlage zu heben, wie sie mit wenigen Ausnahmen vorhanden ist. Es giebt aber Ausnahmen, die zum Theil desshalb verspätet in ärztliche Behandlung kommen, wo die Patienten nicht nur stehen, sondern auch gehen können. Der Verletzte geht allerdings hinkend. Der Schmerz und Grad der Störung erscheinen ihm aber nicht bedeutend genug, um den Arzt zu Rathe zu ziehen. Diese Fälle, wo die Möglichkeit noch besteht, zu gehen, sind so ziemlich ausnahmslos Fracturen mit Einkeilung und gehören fast alle der Fractura intertrochanterica zu. Man sieht daraus, wie solide hie und da diese Einkeilung sein muss, um ein Herumgehen noch zu ermöglichen. Es giebt Patienten mit Schenkelhalsfractur, welche zu keiner Zeit das Bett gehütet haben, andere welche bloss wenige Tage oder Wochen ruhig gelegen haben. Dieses Factum hat Bedeutung für unsere Therapie. Denn es sei schon jetzt hervorgehoben, dass diese niemals behandelten Fälle durchaus nicht die am schlechtesten geheilten sind. Sie sprechen entschieden für die ambulante Behandlung geeigneter Fälle.

Die Functionsstörung bezüglich activer Bewegung ist nicht immer absolut. Eine grosse Zahl von Patienten macht zwar keine Bewegung; andere aber machen noch gewisse Bewegungen, und zwar am häufigsten noch Rotationsbewegungen. Sie vermehren die Einwärtsrotation, können auch eine leichte Auswärtsrotation machen und gelegentlich eine leichte Flexion. Diese Bewegungen

Digitized by Google

werden activ gemacht bei gewissen Formen von wahrscheinlich eingekeilter subcapitaler Fractur, andererseits haben wir sie recht ausgesprochen gesehen bei infratrochanteren Fracturen, wo auch ab und zu eine Flexionsbewegung mit Erhebung des Kniees ausgeführt wird. Die Erklärung ist im letzteren Falle eine einfache: Die Rotatoren des Hüftgelenkes setzen sich eben an das obere Fragment an und zerren bei Bewegung desselben das untere Fragment mittelst unzerrissener Periost- und Sehnenfasern mit.

Aber bei allen Fracturen am oberen Femurende bleibt die Unmöglichkeit der Erhebung des ganzen gestreckten Beines von der Unterlage als charakteristische Functionsstörung. Zur Erhebung des Beines von der Unterlage bedarf es nämlich nicht nur einer Bewegung, sondern eines vorgängigen energischen Schlusses des Gelenkes, d. h.: Es müssen zuerst die Hüftgelenkmuskeln kräftig gespannt werden und der Hüftkopf in die Pfanne gepresst, um einen Stützpunkt zu gewinnen. Dieser Schluss kann nicht gemacht werden; denn sobald der Patient versucht, den Schenkelkopf anzupressen, hat er Schmerz und selbst, wenn er den Schmerz nicht als solchen intensiv fühlt, tritt eine instinctive Schmerzhemmung ein, welche die Ausführung der Bewegung hindert. Wir haben keinen Fall in unseren Notizen, wo ein Patient mit Schenkelhalsfractur im Stande gewesen wäre, sein gestrecktes Bein von der Unterlage zu erheben. Weil die Hebung nicht gemacht werden kann, können die Patienten auch keine Abductions- und Adductionsbewegung machen. Gegenüber der activen hochgradigen Functionsstörung ist es bemerkenswerth, wie verschieden sich die passive Functionsstörung verhält. Während der Patient nicht die geringste Bewegung, höchstens etwas Rotation, vielleicht noch eine kleine Flexion ausführt, können die passiven Bewegungen verhältnissmässig leicht ausgeführt werden. Allerdings hindert der Schmerz und die durch denselben veranlasste Muskelspannung nicht selten die Ausführung passiver Bewegungen. Man muss also letzere etwas gewaltsam machen, wenn man sich von deren Möglichkeit überzeugen will oder was viel besser ist — weil es ungleich schonender sich durchführen lässt — man narkotisirt den Patienten.[1])

[1]) Zu Narkosen, welche unvorbereitet gemacht werden, soll stets Bromäthyl und nachher Aether und zwar mittelst Tropfmethode Verwendung finden, um den Patienten nicht der geringsten Gefahr auszusetzen.

Digitized by Google

In Narkose überzeugt man sich von der verhältnissmässigen Leichtigkeit der Ausführung passiver Bewegungen und es ist charakteristisch, dass gerade diejenigen Bewegungen, welche activ am meisten gestört sind, nämlich in erster Linie die Erhebung des gestreckten Beines, darnach die Ab- und Adductionsbewegung, passiv am leichtesten vor sich gehen (!). Durch eine solche Untersuchung wird ein allfälliger Zweifel über Vorhandensein einer Luxation vollständig gehoben. Die Bewegungen ohne Narkose auszuführen, hat den Vortheil für die Diagnose, dass man sich von der Schmerzhaftigkeit derselben überzeugen kann. Am wenigsten schmerzhaft sind sie bei Einkeilungsfracturen. Dagegen ist es uns mehrfach aufgefallen, dass bei der Fractura subcapitalis, weil sie völlig intracapsulär liegt, bei den oft mässigen spontanen Schmerzen in Ruhelage besonders lebhafte Schmerzen ausgelöst werden, sobald man die passiven Bewegungen machen will.

Wenn wir auf die Beobachtung der Functionsstörungen so sehr grossen Werth legen, so geschieht das desshalb, weil die weiteren maassgebenden Symptome der Fractur weniger leicht wahrzunehmen sind, vielmehr nur bei bewusster directer Untersuchung sich in verwerthbarer Weise in schwierigeren Fällen zu erkennen geben. Haben wir doch nicht weniger als 7 Fälle gesehen, bei denen die Fractur veraltet war, ohne dass der Kranke oder der Arzt zu irgend einer Zeit eine Ahnung gehabt hätte, dass es sich um eine Schenkelhalsfractur handelte. Der Patient ging sofort herum oder wurde vom Arzt als Contusion behandelt und nach 2—4 Wochen wieder auf die Beine gestellt.

Ein drittes Symptom neben Schmerz und Functionsstörung ist die Schwellung. Die Schwellung, welche bei allen Fracturen mehr oder weniger vorkommt in Folge von Bluterguss aus den Knochengefässen und Infiltration der Weichtheile von der Tiefe nach der Oberfläche, kommt auch bei Schenkelhalsfractur vor, aber nicht bei allen Schenkelhalsfracturen. Ganz unbedeutend oder völlig fehlend kann die Schwellung sein bei der Fractura subcapitalis. Das Hüftgelenk liegt tief, und ein Erguss im Hüftgelenk macht sich nicht stark geltend wegen der überlagernden Muskeln; ein Erguss nach aussen kommt nicht zu Stande, weil das Blut eingeschlossen ist in die Gelenkkapsel. Es bleibt also bei Haemarthron. Aehnlich liegen die Verhältnisse für diese Art Schwellung bei der Fractura intertrochanterica. Auch da ist die äussere Schwel-

Digitized by Google

lung nicht immer ausgesprochen, weil die Knochenzertrümmerung central in der Trochanterenmasse statt hat und die Corticalis den Zertrümmerungsherd umschliesst und namentlich die bedeckenden Weichtheile (Periost etc.) wenig ausgiebig zerrissen sind. Zudem werden bei Einkeilung die Gefässe gleichsam tamponirt. Stärker dagegen ist die Schwellung der bedeckenden Weichtheile bei der Fractura pertrochanterica und der Fractura subtrochanterica, demgemäss auch bei den Y-Fracturen, wo erhebliche Zerstörung des Knochens stattfindet.

Wo die Fracturlinie durch die Trochanterenmasse und unterhalb derselben durchgeht, erstreckt sich die Schwellung auf das obere Drittel des Oberschenkels und ist am auffälligsten auf der Aussen- und Vorderseite des Schenkels, diffus, oft ohne Verfärbung, oft mit Sugillation und Blaufärbung. Je weiter also im allgemeinen die Fracturlinie vom Kopfe abliegt, desto grösser die Schwellung der Weichtheile.

Eine noch grössere Bedeutung und Wichtigkeit als die allgemeine äussere Ausschwellung hat die Knochenverdickung. Diese ist von Belang für die Fracturdiagnose überhaupt, aber ganz speciell für die Localisation der Fractur, für welche sie neben dem auf eine bestimmte Stelle localisirten Druckschmerz die erste wichtige Orientirung abgiebt. Wie wir uns aber die Besprechung der Erscheinungen, welche erst durch eine speciell auf Fracturdiagnose gerichteten ärztlichen Untersuchung festzustellen sind betreffs Schmerzen vorbehalten haben bis nach Besprechung der ohne ärztliches Zuthun sich darbietenden Symptome, so verschieben wir auch die nähere Verwerthung der Knochenschwellung, bis wir der ohne weiteres dem ärztlichen Blick sich darbietenden Zeichen von Schenkelhalsfractur gedacht haben, nämlich der Verkürzung und Auswärtsrotation.

Die Verkürzung des Beines bei einem Individuum, das einen Bruch am oberen Femurende erlitten hatte, zeigt sich häufig bei der blossen Inspection durch den höheren Stand der Ferse bei gerader Beckenlage ohne Weiteres und jede Verkürzung des Beines, welche bei alten Leuten nach Fall auf die Hüfte eintritt, müssen wir verdächtig halten für Schenkelhalsfractur. Dass eine Verkürzung in der Regel eintritt, macht man sich aus Präparaten leicht klar. Wie wir gezeigt haben, ist ganz gewöhnlich das Kopffragment nach abwärts gerückt, sei es durch Belastung von oben,

Digitized by Google

sei es durch Zug der Muskeln am unteren Fragment. Der normale Winkel zwischen Kopf und Hals oder Hals und Trochanter wird so in einen spitzern Winkel umgewandelt (vergl. Fig. 139). Die Verkürzung kann aber selbst vorhanden sein, wenn eine Abductions-Fractur vorliegt, bei welcher der Winkel zwischen Hals und Diaphyse vergrössert ist, vorausgesetzt, dass der Schenkelhals in die Spongiosa der Diaphyse hineingeschoben wird (vergl. Fig. 149). Bei Fractura per- und subtrochanterica ist die Verkürzung ebenfalls Folge ähnlicher Senkung des Kopffragmentes (s. Fig. 99 u. 140) oder die Folge des Emporrückens des unteren Fragmentes (vergl. Fig. 151) (durch das Trauma direct oder den Muskelzug) oder Folge der Winkelbildung an der Fracturstelle. (Fig. 155 und 158.)

Durchschnittlich misst man Verkürzungen, welche 2—3 cm betragen. Was unter 2 cm ist, muss als geringe, was darüber ist, als eine starke Verkürzung bezeichnet werden. Die Verkürzung kann aber auch fehlen oder so unbedeutend sein, dass sie für die Diagnose nicht verwerthbar ist. Dies ist der Fall bei subcapitalen und intertrochanteren Fracturen. Bei ersteren erlaubt die Gelenkkapsel sehr starke Verschiebung des Halses am Kopffragmente aufwärts nicht; bei letzteren Fracturen kann die Einkeilung starke Verschiebung unmöglich machen und die Verkürzung gering sein, wenn der Winkel zwischen Hals und Trochanter vergrössert war durch Stoss auf den letzteren und keine Belastung durch Stehversuche statt fand.

Eine starke Verkürzung im Gegensatz dazu findet sich, wenn sehr bedeutende Verbiegungen eintreten können. Das ist der Fall bei allen Fracturen unterhalb des Schenkelhalses, der Fractura pertrochanterica und subtrochanterica. Hier ist Verkürzung um 3—4 cm Regel; in Präparaten steht die Spitze des Trochanter major $1\,^1/_2$—3 cm über dem oberen Niveau des Kopfes.

Im allgemeinen kann man sagen, dass die Verkürzung um so grösser ist, je weiter die Fractur vom Kopfe entfernt ist, weil entsprechend der Entfernung die fixen Verbindungen zwischen unterem Fragment und Pfanne abnehmen und ersterem grössere Verschiebungsmöglichkeit gewährt ist, am grössten also bei der Fractura subtrochanterica. Andererseits ist die Verkürzung um so grösser, je lockerer die Verbindung zwischen den Fragmenten ist, um so geringer, je stärker die Einkeilung ist, aus dem einfachen Grunde, weil bei lockerer Verbindung späterer Muskelzug und spätere Belastung die Verschiebung zwischen den beiden Frag-

Digitized by Google

menten noch vermehren können, während bei Einkeilung dies in geringerem Maasse der Fall ist. Immerhin ist hervorzuheben, dass alle Fälle, welche verkannt oder vernachlässigt waren, verkürzt sind, indem selbst bei eingekeilten Fracturen zu frühe und anhaltende Belastung und Muskelcontraction die Winkelbildung zwischen den Fragmenten verstärkte.

Mindestens ebenso wichtig, wie die Verkürzung, ist die Auswärtsrotation des Schenkels. Sie hat eine verschiedene Erklärung bei Fracturen oberhalb und unterhalb der Trochanteren. Unterhalb der Trochanteren sitzende Fracturen sind bezüglich Stellung des Schenkels den Diaphysenfracturen des Oberschenkels analog. Die Schwere des Beines, resp. Fusses wirkt bei der normal bestehenden leichten Auswärtsrotation auf das untere Fragment ein, welches seinen Halt verloren hat und nach aussen fällt, sobald eine falsche Beweglichkeit zu Stande gekommen ist. Zu bemerken ist, dass immerhin die Auswärtsrotation nicht so stark ist, wie bei der Diaphysenfractur, wo der Fuss ganz auf dem Aussenrande liegt. Selbst bei Fractura subtrochanterica kann, wie wir noch letzthin an 2 Fällen constatirten, der Fuss noch nahe bis zur senkrechten Stellung activ aufgerichtet werden, offenbar weil bei der Dicke des Knochens hier eine so vollkommene Lockerung und Verschiebung zwischen den Fragmenten nicht eintritt, dass nicht die Einwärtsrotation noch einen Einfluss auf das untere Fragment ausübte. Dass nämlich die active Muskelspannung mitwirkt, um die völlige Auswärtsrotation zu verhüten, sieht man daraus, dass letztere sofort eintritt in der Narkose.

Es hat dieser Umstand zur Folge, dass gerade bei den Fracturae infratrochantericae, wie wir beobachteten, gelegentlich auch Einwärtsrotation als gegebene Stellung bestehen kann. Sie ist eine grosse Ausnahme.

Bei den Fracturen oberhalb der Trochanteren ist die Auswärtsrotation nicht einfach Folge des lateralen Ueberfallens des unteren Fragmentes in Folge der Schwere. Einmal ist die Fixation des unteren Fragmentes durch die von Becken und Pfannengegend kommenden Bänder und Muskeln nicht völlig aufgehoben. Andererseits ist selbst bei Einkeilung die Auswärtsrotationsstellung fast immer vorhanden. Hier kann die Schwere des Beines sich nicht geltend machen, da weder der Stützpunkt des Halses in der Pfanne aufgehoben ist, noch die den Trochanter und die Diaphyse gegen

Digitized by Google

das Becken fixirenden Bänder und Muskeln ihre Spannung eingebüsst haben.

Vielmehr ist der anatomische Bau von Trochanteren und Hals, wie er sich auf einem Horizontalschnitt darstellt, maassgebend. Wenn wir die Horizontalschnitte Fig. 104 und 105 ansehen, so ist ersichtlich, dass die Trochanterenmasse nur in ihren vorderen $^2/_3$ für Stösse, welche sie in frontaler Richtung treffen, eine Stütze am Schenkelhals hat, dass dagegen das hintere Drittel, über die als Schenkelsporn in seine Spongiosa sich festsetzende Corticalis frei herausragt. Dieser Theil muss wegen mangelnder Unterstützung dem von der lateralen Seite kommenden Stoss mehr nachgeben und so biegt sich die Trochanterenmasse gegen den hinteren Umfang des Schenkelhalses. Dazu kommt, dass, wie dieselben Figuren zeigen, auch der Kopf auf Horizontalschnitt hinten überragt; in Folge dessen bildet die Achse von Kopf, Hals und Trochanter zusammen eine nach hinten concave Linie, welche bei Anpressen von aussen sich noch stärker nach hinten biegen muss. Die Präparate der Fractura colli femoris mit Einkeilung, sowohl der subcapitalis als intertrochanterica zeigen denn auch regelmässig die entsprechende Knickung im Sinne der Auswärtsrotation, wie sie die Fig. 136 und 144 so schön darstellen.

So versteht man, warum nicht bloss in den Fällen, wo andere Fracturzeichen die Diagnose erleichtern, sondern auch bei eingekeilten Fracturen die Auswärtsrotation nur ganz ausnahmsweise fehlt und dass jede Auswärtsrotation des Schenkels bei einem alten Individuum, das umgefallen ist, Schmerzen in der Hüfte klagt und sein Bein nicht mehr heben kann, dem Arzte dringenden Verdacht auf Schenkelhalsfractur nahe legen muss, selbst wo keine erhebliche Verkürzung, keine Schwellung, geringer Schmerz und vielleicht noch die Möglichkeit einiger activer Rotationen, leichter Flexion und eines Aufstützens auf das Bein besteht. Die Fälle, wo nicht bloss die Auswärtsrotation fehlte bei Schenkelhalsfractur, sondern sogar Einwärtsrotation bestand, stossen die Regel, an die man sich zu halten hat, nicht um.

Sollte aber bei eingetretener abnormer Rotationsstellung ein Zweifel sich erheben gegenüber Distorsion und Luxation, so muss derselbe sofort dahin fallen, wenn man mit der Auswärtsrotation eine Strecklage und die Möglichkeit widerstandsloser

Digitized by Google

passiver Flexion im Hüftgelenk combinirt findet. Streckstellung wird bei Distorsion gewöhnlich nicht eingehalten, weil bei jeder schmerzhaften Gelenkaffection die Beuge-, resp. Mittelstellung die schmerzhafte Kapsel am wenigsten zerrt. Bei Fractur kann die willkürliche Flexion nicht gemacht werden, weil die Stütze für die Beugung in der Pfanne verloren gegangen ist. Bei Luxationen findet sich Streckstellung bloss bei den seltenen Luxationen nach vorne und oben. Diese setzen aber eine viel bedeutendere Gewalteinwirkung zu ihrem Zustandekommen voraus als die Fractur und die passive Flexionsbewegung ist wegen Kapselspannung unmöglich oder sehr erschwert.

Nimmt man die relativ leichte Nachweisbarkeit des luxirten Kopfes bei Luxatio pubica und supracotyloidea hinzu, so versteht man, dass man so zu sagen niemals in Verlegenheit ist, einen Schenkelbruch von einer Luxation zu unterscheiden. Es ist desshalb auch nicht die Luxation, mit der die Hauptverwechslung gemacht wird, sondern einfache Contusion. Bei der einfachen Contusion hat man aber gar keine Verkürzung, wenn das Bein nicht schon vorher kürzer war, und keine Extensionsstellung, sondern der Patient hält das Bein steif in der gewöhnlichen Schmerzstellung, d. h. in leichter Flexion, bei gleichzeitiger Adduction und Einwärtsrotation, seltener Abduction und Auswärtsrotation. Die Auswärtsrotation der Fractur ist aber gerade mit Adduction neben der Strecklage verbunden.

Ausnahmen hievon haben wir bloss gesehen bei den Fracturae infratrochantericae, wo gelegentlich die Flexionsstellung mit Einwärts- oder Auswärtsrotation eingehalten wurde. In Fig. 135 haben wir einen solchen Fall abgebildet. Dass eine Flexion in diesen Fällen noch gemacht werden kann, hat seine einfache Erklärung in dem Erhaltensein der Flexorenansätze (Iliopsoas) am oberen Fragment, das seine Stütze in der Pfanne ebenfalls unverändert erhalten hat.

Aus der bisherigen Schilderung geht hervor, dass sich die Schenkelhalsfractur in der Regel diagnosticiren lässt, bevor man den Patienten angerührt oder wenigstens ihm wesentlich Schmerzen bereitet hat. Die „Untersuchung“, welche jüngeren Aerzten als die Hauptsache erscheint, nämlich die Palpation, sodass sie sofort mit den Händen die verletzten Theile anfassen, hat meistens bloss noch die allerdings wichtige Aufgabe, die Stelle der Fractur

Digitized by Google

und die Form derselben festzustellen. Dies ist wichtig genug, ja maassgebend für Prognose und Therapie, so sehr, dass sie niemals aus falscher Schonung zu unterlassen, vielmehr in der Regel unter Zuhülfenahme der Narkose bis zu völliger Klarheit durchzuführen ist. Bevor narkotisirt wird, muss man sich noch die Aufschlüsse zu Nutzen machen, welche durch die künstlich hervorzurufenden Schmerzsymptome erhältlich sind.

Zunächst kommt der einfache Druckschmerz in Betracht zur Differentialdiagnose. Wenn ein Druck mit den Fingern auf die Stelle des Femurkopfes den intensivsten Schmerz erregt, so spricht dies für Fractura subcapitalis. Sitzt der Hauptdruckschmerz an Stelle der Linea intertrochanterica, so ist die Fractur wahrscheinlich im Bereich derselben. Wenn er auf die Vorderfläche des Trochanter major localisirt ist, so ist die Fractur wahrscheinlich eine pertrochanterica, wenn unterhalb der Trochanterenanschwellung in toto: eine subtrochanterica.

Verschieden verhält sich auch der Stossschmerz. Regel ist, dass ein Stoss sowohl von unten, als auch vom Trochanter her Schmerz erregt, weil die Fracturstelle zusammengepresst wird und die Fragmente verschoben. Dieser Stossschmerz, bei welchem das Glied im Bereich der Fracturstelle nicht berührt und auch nicht bewegt wird, ist für die Diagnose einer Fractur überhaupt hier wie an anderen Stellen ein capitales Zeichen der objectiven Untersuchung. Je mehr der Stoss geeignet ist, die Fragmente zu verschieben und zusammenzupressen, desto intensiveren Schmerz erregt er. Desshalb bestehen zwischen den verschiedenen Fracturformen ziemlich grosse Unterschiede. Bei den eigentlichen Schenkelfracturen und speciell den eingekeilten Fracturen ist der Schmerz bei Stoss von unten ein geringer, weil kein Zusammenpressen und eine geringe Verschiebung stattfindet. Bei der Fractura per- und subtrochanterica ist Stoss von unten schmerzhaft unter sonst analogen Verhältnissen.

Bei Stoss von aussen ist das Verhältniss ein umgekehrtes. Bei pertrochanteren und subtrochanteren Fracturen kann Druck auf den Trochanter major Schmerz erregen, wenn die Bruchstelle von dem Druck der Finger direct betroffen wird, aber das Anpressen gegen die Pfanne vermehrt den Schmerz nicht. Bei den eigentlichen Schenkelhalsfracturen wird die Fracturstelle durch Druck von aussen zusammengepresst und verschoben; daher ist dieser Druck in der Regel am empfindlichsten.

Digitized by Google

Ueber die Verschiedenheit der Schmerzhaftigkeit bei passiven Bewegungsversuchen haben wir uns schon geäussert. Je näher die Fractur dem Gelenk sitzt, desto empfindlicher ist in der Regel jede Bewegung. Am ausgesprochensten ist dies bei gewissen rein intracapsulären Halsfracturen, also der Fractura colli subcapitalis und auch bei nicht eingekeilten intertrochanteren Fracturen.

Wir kommen endlich zu den für die Entscheidung über den Sitz der Fractur maassgebenden, rein objectiven Untersuchungsergebnissen.

Wie wir für den Humeruskopf betonten, dass in erster Linie festzustellen sei, ob bei Bewegungsversuchen die Tubercula, wenigstens das Tuberculum majus sich mitbewege, zumal bei Rotationen, so ist es auch hier: Zunächst muss durchaus festgestellt werden, ob die Spitze des grossen Trochanter bei Bewegung, zumal Rotationsversuchen sich mitbewegt oder nicht. Vorausgesetzt, dass kein isolirter Bruch des Trochanter vorliegt und keine complicirte resp. Y-Fractur, so ergiebt diese Prüfung sofort, ob es sich um eine supra- oder infratrochantere Fractur handelt und das ist zunächst die Hauptsache. Geht der Trochanter in seinem Haupttheil mit, so sitzt die Fractur im Schenkelhals, geht er nicht mit, so liegt eine Fractura per- oder subtrochanterica vor. Ob die eine oder andere der beiden letzteren, ergiebt sich daraus, dass bloss der Trochanter major bei der Fractura pertrochanterica sich nicht mitbewegt, dagegen die ganze Trochantermasse bis zum Niveau des Trochanter minor festgehalten werden kann, wenn es sich um subtrochantere Fractur handelt. Nun laufen allerdings die Fracturlinien nicht immer mit schematischer Regelmässigkeit durch die Linea intertrochanterica bei unserer Fractura intertrochanterica und zwischen Trochanter major und minor bei unserer Fractura pertrochanterica. Ganz speciell häufig ist das Mitabbrechen des Trochanter major bei Fractura intertrochanterica (Y-Fractur) und anderseits geht die Fracturlinie zumal bei Rotationsfracturen oft nicht unterhalb, sondern durch den ganzen Trochanter hindurch. In solchen Fällen müssen ausser der Mitbewegung des Trochanter andere Momente für die Diagnose nachhelfen, namentlich die charakteristische Art der Dislocation. Natürlich wird die Mitbewegung des Trochanter auch dadurch entscheidend beeinflusst, ob Einkeilung besteht oder nicht.

Digitized by Google

Aber in Wirklichkeit bedingt dieser Umstand geringere Schwierigkeiten, als es scheinen könnte.

Wir finden die Einkeilungen mit Fehlen falscher Beweglichkeit an der Fracturstelle wesentlich nur bei den eigentlichen Schenkelhalsfracturen, bei den subcapitalen, aber ganz vorzugsweise intertrochanteren Fracturen. Daraus kann man schliessen, dass die erste durch Palpation zu erstrebende Aufklärung, nämlich diejenige über das Verhalten des Trochanter bei Bewegungen insofern wenigstens uns Sicherheit giebt für die Diagnose, als das Nichtmitgehen des Trochanter major für Fractura per- oder subtrochanterica entscheidet, und die eigentliche Schenkelhalsfractur ausschliesst. Das ist schon ein sehr grosser Gewinn.

Wo der Trochanter mitgeht, kann noch an eine eingekeilte Fractur durch den Trochanter gedacht werden, allein dies ist eine Seltenheit. Man wird vielmehr daraus zunächst auf eigentliche Schenkelhalsfractur mit der grössten Wahrscheinlichkeit schliessen.

Wo der Trochanter als Ganzes bei Rotation deutlich mitgeht, da ergiebt die Art der Mitbewegung wichtige Anhaltspunkte zur genaueren Localisation der Bruchlinie am Kopf oder an der Basis des Halses. Gewöhnlich wird angegeben, dass bei Fracturen, wo die Bruchlinie an der Basis des Halses hindurchgeht, also bei unserer Fractura intertrochanterica der Trochanter sich um sich selbst bewegt; ein Punkt desselben, den man fixirt, macht einen ganz kleinen Bogen; während, wenn wir eine Fractura subcapitalis haben, der Schenkel sich im Bogen um einen Radius bewegt, nämlich um den Schenkelhals soweit er am unteren Fragment festsitzt. Wir schliessen also aus dem kleineren oder grösseren Bogen, den der fühlbare Punkt bei der Rotation macht, auf die Entfernung der Fracturstelle von der Stelle des Trochanter. Diese Unterscheidung erleidet aber sehr grosse Einschränkung durch die Einkeilung. Bei dieser geht bei Bewegung Hals und Kopf mit, und desshalb beschreibt bei allen eingekeilten Fracturen der Trochanter einen Bogen, allerdings um so viel kleiner, als der Schenkelhals durch das Eindringen in die Trochantermasse verkürzt ist. Daher hat das Zeichen bloss Werth für die Diagnose in dem Fall, dass der mitrotirende Trochanter keinen Bogen beschreibt. In diesem Falle muss eine nicht eingekeilte oder eine tiefeingekeilte, aber in jedem Falle eine Fractura intertrochanterica vorliegen.

Digitized by Google

Wo eine Mitbewegung vorhanden ist, kann eine Fractura subcapitalis mit und ohne Einkeilung, aber auch eine Fractura intertrochanterica mit Einkeilung vorliegen. Man ist daher speciell in diesem Falle froh, in der Palpation noch weitere Anhaltspunkte zu haben und damit kommen wir auf die Verwerthung der Schwellung am Knochen zurück. Anschwellung kann durch Verschiebung der Fragmente bedingt sein. Man macht auch die Palpation zunächst in der Absicht, dislocirte Fragmente direct durchzufühlen. Die Möglichkeit directen Durchfühlens von Knochenkanten durch die Weichtheile ist am oberen Oberschenkelende eine beschränkte. Man kann allerdings und zumal in Narkose gelegentlich direct die Kante eines Fragmentes deutlich erkennen. Bei Fractura colli subcapitalis ist im Bereich des Schenkelhalses von vorne bei der sog. Charnierfractur, wo der Hals nach hinten geknickt ist, die vorstehende Kante des medialen Endes des Schenkelhalses (vergl. Fig. 143 u. 144) an der Fracturstelle ganz deutlich, ebenso kann gelegentlich bei Fractura intertrochanterica im Bereich der Linea intertrochanterica die vorragende scharfe Kante des unteren Fragmentes gefühlt werden, wenn das letztere stark auswärtsrotirt ist. Viel deutlicher kann man die Fragmente fühlen bei der Fractura pertrochanterica und subtrochanterica; bei der Fractura pertrochanterica rutscht das untere Fragment, wie wir dargethan haben, bald median-, bald lateralwärts, aber fast immer zugleich nach vorne. Man hat also hier Aussicht, auf der Vorderfläche der Trochantermasse die horizontale Kante des unteren Fragmentes zu fühlen (vergl. Fig. 157). Bei der Fractura subtrochanterica wird das obere Fragment durch den Iliopsoas in Flexionsstellung gezogen und wird an der Vorderfläche unterhalb der Trochantermasse fühlbar (Fig. 103 und 158).

Aber wie gesagt, die Möglichkeit des directen Durchfühlens von Fragmenten am oberen Femurende ist eine sehr beschränkte angesichts der dicken und strammen Weichtheile (Muskeln und Fascien) und man muss sich in der Regel mit dem Nachweis einer auf eine bestimmte Stelle localisirten Anschwellung am Knochen begnügen. Dieser aber ist bedeutungsvoll genug für Localisation der Fractur und verdient volle Beachtung. Bei allen Fracturen im Bereich des eigentlichen Schenkelhalses, bei Fractura subcapitalis und intertrochanterica fühlt man den ganzen lateralen Umfang des Tro-

Digitized by Google

chanter frei. Man fühlt die Aussen-, Vorder- und Hinterfläche des Trochanter normal, es sei denn, dass bei einer Fractura intertrochanterica eine Splitterung stattgefunden habe, d. h. eine Combination einer Fractura intertrochanterica mit einer pertrochanterica in Y- oder L-Form vorliege. Erst wenn man bei Fractura colli femoris über den Trochanter medianwärts mit der Hand übergreift, kommt man auf eine Anschwellung. Bei einer Fractur des Kopfes kann man die ganze Trochantermasse bis auf den Hals umgreifen, ohne eine Schwellung zu fühlen. Bei der Fractura intertrochanterica fühlt man die Schwellung im Bereich der Linea intertrochanterica. Ganz anders ist die Schwellung bei Fractura pertrochanterica und subtrochanterica. Da ist dieselbe an der äusseren Vorderfläche des Trochanter selbst oder unterhalb desselben. Man fühlt ganz sicher und ohne weiteres eine Verdickung und Auftreibung mit Druckempfindlichkeit und gelegentlich mit scharfen Kanten und zwar, wie erwähnt, steht bei Fractura pertrochanterica das untere Fragment in der Regel nach vorne vor, bei Fractura subtrochanterica das obere. Bei Combinationsfracturen ist die Entscheidung besonders schwierig, wenn gleichzeitig Fractur des Schenkelhalses und der Trochanterenmasse vorliegt. Nur der directe Nachweis einer isolirten Beweglichkeit des grossen Trochanter neben den anderen Symptomen kann in solchem Falle Klarheit bringen.

Bei isolirter Fractur des Trochanter major liegt bloss die letzterwähnte falsche Beweglichkeit vor und es fehlen die Zeichen einer Continuitätstrennung des Knochens. Wir brauchen darüber nicht weiter Worte zu verlieren.

Erwähnenswerth für die Schenkelhalsfractur ist noch ein Zeichen, das gerade bei starken Einkeilungen am auffälligsten ist und besonders auch bei den sonst so spärlichen Fracturzeichen der eingekeilten Fractur Werth hat, das ist das Einsinken der Gegend des grossen Trochanter. Der Schenkelhals wird oft so tief in die Trochanterenspongiosa hineingetrieben, dass er die äussere Corticalis berührt, viel seltener wird der Hals tiefer in den Kopf eingekeilt. Die Folge ist in beiden Fällen, dass der Kopf nahezu unmittelbar den Trochanteren aufsitzt (vgl. Fig. 139, 142, 145) und somit der Trochanter um die ganze Länge des Halses der Mittellinie näher gerückt ist; das prägt sich am Lebenden in dem Einsinken des grossen Trochanter aus, welche man in ähnlicher

Digitized by Google

Weise bloss noch bei den Luxationen des Hüftgelenkes nach vorne, zumal der L. obturatoria sieht. Dieses Zeichen fehlt bei den Fracturae infratrochantericae durchaus, im Gegentheil ragt da der Trochanter stärker vor und wenn eine Einsenkung zu Tage tritt, so macht sich dieselbe an der Rückfläche geltend, unterhalb der Hauptwölbung des grossen Trochanter, weil die stärkste Dislocation nach vorne stattfindet und so an der Fracturstelle ein nach hinten offener Winkel entsteht (vergl. Fig. 154, 155, 157).

Prognose.

Die Prognose der Fracturen des oberen Femurendes bietet im Ganzen kein sehr erquickliches Bild dar. Zu dem Umstand, dass eine Fractur an schwer zugänglicher Stelle für Diagnose und Therapie Schwierigkeiten bereitet, kommt hinzu, dass man es mit wenigen Ausnahmsfällen mit alten Leuten zu thun hat, und meistens nicht nur alt an Jahren, sondern auch mit wirklichen Altersveränderungen behaftet, deren Ausdruck die früher besprochene, aetiologisch bedeutungsvolle senile Osteoporose ist. Eine so oft mit starker Spongiosazertrümmerung einhergehende Fractur bringt in Folge von Resorption ergossenen und zerfallenden Blutes und zertrümmerter Gewebstheile, ferner der solche Fracturen in geringem oder stärkerem Grade begleitenden Fettembolie Störungen mit sich, welche bei jüngeren Individuen unbedenklich, bei alten Leuten mit Arteriosklerose und anderen Degenerationszeichen schwere Folgen haben können, nämlich Thrombosen, Embolieen, Hypostasen, zumal hypostatische Lungenentzündungen. Dazu kommt die plötzliche Unterbrechung der Bewegungsfähigkeit mit ihrer üblen Rückwirkung auf die Thätigkeit der Verdauungs- und Harnorgane. Sie erklärt zur Genüge, dass die Mortalität dieser Fracturen eine ungewöhnlich grosse ist, legt aber zugleich dem Chirurgen die Pflicht auf, noch in ganz anderer Weise, als bei anderen Fracturen den secundären Störungen Rechnung zu tragen.

Nicht bloss hinsichtlich Mortalität. Denn in viel höherem Maasse und viel häufiger sind bleibende Functionsstörungen die Folge der Schenkelhalsfractur als anderer Fracturen. Die Atrophie der Muskeln und die Schrumpfung der fibrösen Gebilde, welche eine längere Ruhe zur Folge hat, werden bei den Altersveränderungen der

Digitized by Google

Gewebe viel schwerer überwunden und ausgeglichen als bei jungen Leuten. Ein guter Theil der Patienten kommt zeitlebens nicht mehr zu einem ordentlichen Gang ohne Unterstützung, ein viel grösserer Theil behält stark hinkenden Gang. Kein Wunder desshalb, dass man je und je und bis in die neueste Zeit über die beste Behandlungsmethode sehr verschieden geurtheilt hat. Zur Beurtheilung derselben sind ganz besonders die Fälle lehrreich, wo gar keine Behandlung stattgefunden hat.

Wir haben in unserer Casuistik 7 veraltete Fälle, die gar nicht oder nur als Contusion behandelt worden sind. Bei diesen Individuen ist stets Heilung zu Stande gekommen, trotzdem zur Fixation des Beines gar nichts gethan wurde. Die Patienten hüteten das Bett gar nicht oder bloss 2—4 Wochen. Alle Patienten hinken. Die Bewegung im Hüftgelenk ist zum Theil recht ergiebig und kräftig, bei anderen stark behindert; namentlich beschränkt ist regelmässig die Einwärtsrotation. Schmerzen werden von allen Patienten angegeben, indess sind sie bei einzelnen gering, bei anderen stärker. Ganz regelmässig ist eine besonders starke Calluswucherung und Verdickung im Bereich der Trochanterenmasse gegen die Basis des Halses wahrzunehmen. Zur Stütze konnte das Bein stets ganz gut benützt werden. Die Verkürzung des Beines bewegte sich um $2^1/_2$—3 cm; zugleich bestand Auswärtsrotation. Es wurde in einigen Fällen ausdrücklich angegeben, dass der Patient selber die Auswärtsrotation und Verkürzung sofort nach dem Unfalle beobachtete. Wenn trotzdem die Diagnose nicht gestellt wurde, so kann das bloss aus dem Fehlen der gewöhnlichen Fracturzeichen erklärt werden. Daraus darf man wohl in Uebereinstimmung mit dem späteren Befund den Schluss ziehen, dass es sich bei allen diesen Fällen um eingekeilte Fractura colli femoris intertrochanterica gehandelt habe. Die Fractura colli subcapitalis zeigt nicht so starke Calluswucherung; dagegen muss die Möglichkeit, dass einzelne dieser Fälle der Fractura pertrochanterica angehören, zugestanden werden.

Wenn solche Heilungen ohne Behandlung und ohne jede Berücksichtigung der Fractur zu Stande kommen, so haben wir darin einen Anhaltspunkt für die Therapie, auf welche wir gleich zurückkommen werden.

Auch in Fällen, welche ärztlich und „regelrecht“ behandelt sind, bleibt eine Auswärtsrotation häufig und eine Verkürzung regelmässig zurück, welche zwischen 2 und 4 cm schwankt.

Digitized by Google

Tafel XXXVI.

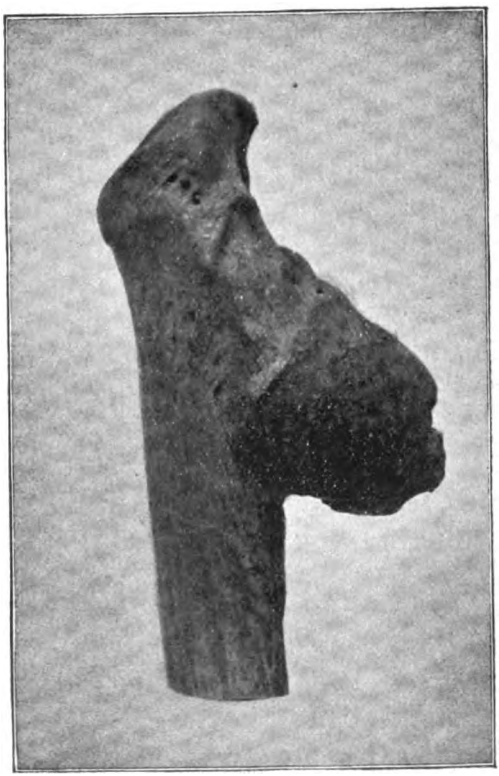

Fig. 161.

Fractura colli femoris intertrochanterica mit hochgradiger Verschiebung des Trochanter aufwärts, knöchern geheilt. (Präparat der Sammlung von Prof. *Langhans.)*

Digitized by Google

Digitized by Google

Wo ein Patient zu früh, d. h. vor vollkommener Consolidation sein Bein belastet, wird die Verkürzung stärker und wir haben Präparate angeführt, bei welchen der Schenkelhals vollständig nach unten verbogen ist und wo entsprechend Verkürzungen bis 6—7 cm eintreten. Man vergleiche Fig. 161. Bei der Fractura subcapitalis ist meistens die Verkürzung geringer, weil sich zunächst bloss der Kopf nach unten biegt und das obere Ende des Halses noch eine Stütze findet am oberen Umfang der Pfanne resp. den daselbst sich ansetzenden Bändern.

Indess verweisen wir auf unsere Zeichnung, eine Fractura subcapitalis epiphysaria betreffend, welche zeigt, dass wenigstens bei wachsenden Individuen im Verlauf der Jahre, sobald die Stütze am Kopfe dahingefallen ist, sich eine Verbiegung des Schenkelhalses einstellen kann nach abwärts, welche derjenigen bei der Fractura intertrochanterica nichts nachgiebt (vergl. Fig. 123).

Bei der Fractura pertrochanterica beruht die Verkürzung auf directer Verschiebung der Fragmente, hauptsächlich des unteren Fragmentes an der Vorder- (zeitweitig Innen-) Fläche des oberen aufwärts. Bei Fractura subtrochanterica, wie das exquisite Präparat zeigt, welches wir abgebildet haben, ist die Verkürzung nicht sowohl oder nicht der Hauptsache nach durch die Verschiebung verschuldet, sondern durch die winkelige Knickung in Folge der Flexionsstellung des oberen Fragmentes.

Mit Verkürzung und Rotation Hand in Hand geht gewöhnlich eine Schmerzhaftigkeit, anhaltend oder nur nach Bewegung und Ermüdung. Die Schmerzhaftigkeit hat ihren Grund in der Bildung eines unregelmässigen Callus im Bereich der Kapsel. Die daherigen Knochenwucherungen und Adhaesionen innerhalb und ausserhalb der Kapsel geben Anlass zu Zerrungen, welche die Bewegungen beschränken und sie schmerzhaft machen. Die Patienten klagen meist über Schmerzen im Bereich der Hüfte, aber auch im Knie, wie bei Coxitis deformans. Bei passiven Bewegungen werden die Schmerzen vermehrt. Abgesehen von der Möglichkeit, dass eine Schenkelhalsfractur indirect zu einem tödtlichen Ausgang führt oder eine Heilung mit Schaden eintritt wegen falscher Stellung, starken Calluswucherungen und Störung der Gelenkfunction, kann noch ein unvollkommenes Resultat die Prognose trüben, mit dessen Verhütung wir therapeutisch zu rechnen haben, das ist die Nichtheilung unter Bildung einer Pseudarthrose.

Digitized by Google

Dass mangelhafte Coaptation, ungenügende Fixation, starke Zertrümmerung des Knochens, Blutergüsse und Allgemeinstörungen bei jeder Form von Fractur des oberen Femurendes die Heilung beeinträchtigen können, braucht nicht gesagt zu werden. Nur diejenige Form der Nichtheilung bedarf besonderer Erwähnung, welche dem Schenkelhalsbruch eigenthümlich ist. Eine solche Eigenthümlichkeit fataler Art besitzt glücklicherweise bloss eine Bruchform in exquisiter Weise, das ist die Fractura subcapitalis. Ganz abgesehen von Behandlung oder Nichtbehandlung, von guter oder schlechter, kurz- oder langdauernder Coaptation und Fixation kann hier jegliche Heilung der Fractur ausbleiben, sodass man bei Spätoperation die Fracturstelle oft bei recht guter Lage und Aneinanderlagerung der Fragmente nach Monaten noch so frisch findet, wie wenn sie vor wenigen Tagen zu Stande gekommen wäre (vergl. die obige Casuistik). Man constatirt einen fast vollkommenen Mangel jeglicher Knochen- und Calluswucherung, wie sie bei keiner anderen Fractur in gleicher Weise vorkommt. Dies hat seinen Grund in der Zerreissung der Gefässe, ganz besonders der Periostgefässe des oberen Fragmentes. Die geringe Blutzufuhr, welche der völlig abgetrennte Femurkopf durch das Lig. teres noch erhält, ist zur Callusproduction vollständig ungenügend. *Langer* und *Senn* (*Hoffa*) haben bewiesen, dass die ernährenden Gefässe im Ligamentum teres im höheren Alter grösstentheils verschwinden.

Die Ernährung genügt bloss, um auf das Trauma hin eine minimale Gewebswucherung zu Wege zu bringen, aber es kommt bloss zu bindegewebigen Wucherungen an der Oberfläche des Femurkopfes, welche eine Verwachsung desselben mit der Pfanne und auf diese Weise eine Obliteration des Gelenkes zur Folge haben. Wir haben dies in exquisiter Weise bei der Epiphysenfractur gesehen, wo das Kopffragment völlig mit der Pfanne verschmolzen war und behufs Herstellung einer Gelenkhöhle ausgelöffelt werden musste. In derartigen Fällen, aber auch in anderen, wo die Vereinigung ausbleibt, glätten sich die Bruchflächen ab und so bildet sich an falscher Stelle innerhalb des Gelenkes eine Gelenkbewegung aus ohne Bildung einer neuen Kapsel. Dies ist dann besonders der Fall, wenn, wie gesagt, einerseits das Kopfende durch Adhaesionen in der Pfanne eine gewisse Fixation erfährt, andererseits wenn die Bruchflächen breiter geworden sind durch Resorption in Fällen

Digitized by Google

stärkerer Spongiosazertrümmerung; dann kommt der Kopf breit auf die Trochantermasse zu sitzen und kann mit derselben articuliren.

Nichtheilung und Pseudarthrosenbildung gehören also wesentlich der Fractura subcapitalis zu, so sehr, dass man sich zu fragen hat, ob denn überhaupt je eine regelrechte knöcherne Heilung bei dieser Fractur beobachtet wird. Dies ist nun zweifellos der Fall. Wir besitzen ein sehr schönes Präparat einer subcapitalen Fractur, die vollkommen wie alle subcapitalen intracapsulär gelegen ist und sehr schön knöchern geheilt ist. Vergl. hiezu Fig. 136. Hier zeigt die Länge des mit dem Trochanter in Verbindung stehenden Halses, dass eine reine subcapitale, völlig intracapsuläre Fractur stattgefunden hatte. Sie ist in Auswärtsrotation mit geringem Callus solide knöchern verheilt.

Aehnliche Präparate knöchern geheilter intracapsulärer Fracturen sind von anderen Autoren beschrieben. *Cooper* beruft sich auf ein einziges Präparat einer intraarticulären, solid geheilten Fractur, *Malgaigne* anerkennt bloss die Präparate von *Swain*, *Stanley*, *Musée Dupuytren*; *Gurlt* beruft sich auf 1 Präparat, *Hutchinson* auf ein sehr schönes Präparat, *Hoffa* in Würzburg auf 1 Präparat; *Lauenstein* schildert aus letzter Zeit 2 Präparate. Aber kein Dutzend von solchen Präparaten ist über allen Zweifel erhaben. Daraus geht hervor, dass es eine Ausnahme ist, dass eine rein intracapsuläre subcapitale Schenkelhalsfractur knöchern heilt.

Senn führt zwar 54 Fälle von solider Heilung intracapsulärer Schenkelhalsfracturen an, aber die Fälle des berühmten Chicago'er Chirurgen sind meistens gemischt, und sobald auch nur ein Theil der Fractur extracapsulär liegt, so befindet sich das centrale Fragment in den gleichen Ernährungsverhältnissen, wie bei der extracapsulären Fractur. Bei den Präparaten von geheilten Fällen, wo der Kopf direct ohne Hals auf dem Trochanter aufsitzt, und bei denen man annimmt, dass ein Theil des Schenkelhalses resorbirt worden ist, ist die Entscheidung, ob extra- oder intracapsuläre Fractur, schwierig. Die Resorption des Schenkelhalses kann leicht erklärt werden aus einer mangelhaften Ernährung des Schenkelhalses von der centralen Seite her, aber desshalb alle diese Fracturen zu den intracapsulären zu rechnen, ist ganz ungerechtfertigt. Denn es erklärt sich die Resorption auch bei intertrochanteren, also extracapsulären Fracturen daraus, dass das Individuum den eingekeilten Schenkelhals bei Fractura intertrochan-

Digitized by Google

terica gar nicht mehr als solchen gebraucht und aus diesem Grunde die Knochenbalken, die nicht mehr im Sinne von Druck- und Zugbalken zu wirken haben, durch Resorption verschwinden bis auf einen Rest des Adam'schen Bogens, der aus harter Corticalis besteht. Man findet bei diesen Fällen namentlich auf der Rückfläche die Kapsel vom Kopf direct auf den Trochanter übergehend. Der Hals fehlt ganz und wenn vom Halse noch etwas vorhanden ist, so liegt das Stück innerhalb der Kapsel. Die Fractur verläuft also in Wirklichkeit extracapsulär; nur hat sich der reflectirte Theil der Kapsel verkürzt, da er bei Einkeilung des Halses von demselben abgehoben worden ist und nach Resorption des Halses direct vom Kopf auf die Gegend der Linea intertrochanterica übergeht.

Die Annahme einer Wanderung des Kapselansatzes nach dem Trochanter major hin ist also unnöthig. Derselbe hat sich durch die Resorption nur so verschoben, dass die Kapsel, die ursprünglich den Hals bedeckte, sich von demselben abgehoben und zurückgezogen hat.

Er stellt sich desshalb noch gegenwärtig die knöcherne Heilung der ächten intracapsulären Fractur, unserer Fractura subcapitalis als eine Ausnahme dar und in der Regel bleibt die Fracturheilung aus den oben erwähnten Gründen aus. Wenn eine Heilung eintritt, so beruht sie auf Einkeilung. Das ist schon die Auffassung von *Cooper* und *Hutchinson*. Bei der Charnierfractur, welche wir in einem Präparate besitzen, ist ersichtlich, dass auf der Knickungsseite nicht nothwendig die vom Schenkelhals aufsteigenden Gefässe zerrissen werden. Die Zufuhr findet noch von unten statt. Ist die Zerreissung eine vollständige, so bleibt die Heilung aus.

Man darf sich durch noch so günstige Verhältnisse der frischen Fractur in der schlechten Prognose nicht beirren lassen. Wir haben gerade jetzt noch einen recht charakteristischen Fall in Behandlung, der durch Operation völlig aufgeklärt ist: Ein erst 36-jähriger, ganz kräftiger Mann (Anton F. aus Sch.) zog sich durch einen kräftigen Stoss, wahrscheinlich bei gleichzeitiger Einwärtsrotation im Mai 1895 eine Fractura subcapitalis zu — wie die nach 8 Monaten erfolgte Operation zeigte — ziemlich genau in der Form unserer experimentell durch forcirte Einwärtsrotation bewirkten Fractur Fig. 113 entsprechend. Dank unserem Assistenten Dr. *Fischer* erhielten wir einen sehr exacten Anfangsstatus: Es bestanden heftige spontane

Digitized by Google

Leistenschmerzen, aber Patient war noch im Stande, activ den Schenkel zu rotiren, die Hüfte bis zum rechten Winkel zu flectiren. Es bestand keine Verkürzung, bloss geringe Auswärtsrotation, mässige Schmerzen bei passiven Bewegungen, sowie beim Anpressen von Fuss und Trochanter her. Der Trochanter major beschrieb bei Rotationen einen gehörigen Bogen. Es ist demgemäss wahrscheinlich, dass die hier vorhandene Fractura subcapitalis anfänglich leicht eingekeilt war. Gypsverband für 6 Wochen. Nach dieser Zeit ging Patient mit Krücken unter Schmerzen herum. Da sich eine Verkürzung bildete, so wurde er noch für einige Wochen auf ein Planum inclinatum gelegt. Als Patient wieder zu gehen anfing, hatte er weniger Schmerzen, aber die Verkürzung nahm stetig zu, sodass sie jetzt 3 cm betrug. Es trat Knarren im Hüftgelenk und ausstrahlende Schmerzen hinzu, sodass Patient in seinem Berufe hochgradig gehindert war.

Bei der Aufnahme in die Klinik konnte eine Verkürzung von 4 cm constatirt werden; der Kopf in der Pfanne deutlich fühlbar. Der Trochanter major 4 cm höher gerückt, um 2 cm herunterzuziehen, bewegt sich bei Rotationen um sich selbst, der Kopf geht nicht mit. Sonst besteht bloss leichte Auswärtsrotation. Passive Beweglichkeit (ohne Mitgehen des Kopfes) recht ausgiebig, active beschränkt. Es bestand also eine sehr bewegliche vollkommene Pseudarthrose an der Fracturstelle. Die Operation zeigte das Kopffragment mit ziemlich glatter schräger Bruchfläche, mit dem unteren Fragment bloss durch die Kapsel und die darüberhingehenden Sehnen der Obturatorii und des Pyriformis zusammengehalten. Es war also trotz anfänglicher Einkeilung (sehr wahrscheinlich) und trotzdem die Fractura subcapitalis einen sehr kräftigen, relativ jungen Mann betraf, gar keine Heilung eingetreten. Im Hüftgelenk etwas blutig-seröse Flüssigkeit.

Die Prognose der verschiedenen Formen von Schenkelhalsfractur stellt sich also so, dass eingekeilte Fracturen des Schenkelhalses selbst bei mangelhafter Behandlung knöchern heilen, allerdings bei starken Zertrümmerungen der Spongiosa oft langsamer als andere Fracturen, sodass sie noch spät bei Belastung wegen Weichheit des Callus eine secundäre Verbiegung zulassen. Knöcherne Heilung kann bei Einkeilung sowohl für subcapitale, wie für intertrochantere Fracturen eintreten. Es hat von diesem Gesichtspunkte aus die *Bigelow*'sche Eintheilung

Digitized by Google

in eingekeilte und nicht eingekeilte Fracturen eine praktische Berechtigung.

Die nicht eingekeilten Fracturen dagegen verhalten sich vollkommen verschieden: Die Fractura colli subcapitalis (also die intracapsuläre Fractur der Autoren) kommt bei Nichteinkeilung nicht zu knöcherner Heilung und weil die Nichteinkeilung hier Regel ist, so ist auch die Nichtheilung Regel. Bei nicht eingekeilten intertrochanteren (extracapsulären der Autoren) Fracturen kann die Heilung erfolgen, freilich bei starker Spongiosazertrümmerung gelegentlich recht langsam, aber das Periost und seine Gefässe sind erhalten und die endliche Bildung eines Callus bleibt nicht aus. Und da die intertrochanteren Fracturen noch dazu die Hauptmasse der eingekeilten Fracturen einschliessen, so kann es ebenso sehr als Regel aufgestellt werden, dass die Fractura intertrochanterica zu wirklicher d. h. knöcherner Heilung kommt, wie es bei der subcapitalen Fractur die Ausnahme ist.

Was endlich die beiden anderen Formen von Fractur des oberen Femurendes anbelangt, nämlich die Fractura subtrochanterica und pertrochanterica, so stehen diese hinsichtlich Prognose unter den gleichen Verhältnissen wie die Diaphysen-Fracturen. Wir haben von jeder dieser Fracturen Präparate beschrieben, wo selbst bei schlechter Coaptation knöcherne Heilung eingetreten ist, trotz starker Verschiebung und Winkelbildung. (Fig. 157, 159 und 160.)

Behandlung.

Aus der Besprechung der Prognose geht hervor, wie ausserordentlich wichtig es ist, zwischen den verschiedenen Formen von Fracturen am oberen Femurende einen genauen Unterschied zu machen. Eine Behandlung, welche für die eine Form völlig correct ist, bietet für die andere gar nichts. Natürlich besteht auch hier wie bei anderen Fracturen im allgemeinen die Indication, die richtige Stellung des einen Fragmentes gegen das andere zu bewirken und solche festzuhalten. Wenn wir eine richtige Stellung herbeiführen wollen, so müssen wir beachten, dass wir auf das obere Fragment eine Einwirkung nicht auszuüben vermögen, also nur

Digitized by Google

das untere dem oberen entgegenbringen und nach geschehener Coaptation in der richtigen Lage festhalten können. Das zeigt sich am allerdeutlichsten bei der Fractura subtrochanterica.

Wo der Bruch unter dem Trochanter minor sitzt, besteht Neigung zur Flexionsstellung des oberen Fragmentes, wie aus unseren oben geschilderten Präparaten evident ersichtlich (vergl. Fig. 158), weil die Flexoren des Oberschenkels, speciell der Iliopsoas, auf das obere Fragment wirken. Da wir auf das obere Fragment nicht einwirken können, weil es zu klein und einem äusseren Druck nicht zugänglich ist, so muss man, um die Fragmente aneinanderzubringen, das untere Fragment in entsprechende Flexionsstellung bringen, und es ist die einzig correcte Behandlung, bei **Fractura subtrochanterica** das Bein in rechtwinkeliger Flexionsstellung mit Zug aufwärts zu fixiren. Man macht die Extension am gestreckten Bein in senkrechter Erhebung desselben mittelst eines Gewichtes, welches über eine an der Diele befestigte Rolle läuft. Diese Stellung vertragen aber nicht alle Leute, so gut sie sich bei Kindern durchführen lässt. Oder man macht die Extension mittelst Heftpflasterbügel am Oberschenkel allein, bei rechtwinkelig flectirtem Unterschenkel, der durch eine Schiene gestützt ist und ebenfalls nach der Diele hin extendirt gehalten wird.

Bei der **Fractura pertrochanterica** kann sich das obere Fragment nicht in so starke Flexion stellen, weil bei queren Knickungsfracturen das untere Fragment vorne am oberen vorbeirutscht (Fig. 151, 152 u. 153), während bei Rotationsfracturen allerdings das obere Fragment vorne liegt, aber seiner Länge und der zahlreichen erhaltenen Periostbrücken wegen nicht in so starke Flexionsstellung gerathen kann, wie bei der queren oder schrägen Fractura subtrochanterica. Allerdings ist das obere Fragment in leichter Flexion und desshalb eine Erhebung des unteren beim Zug auf etwa 30^0—45^0 angezeigt. Die Hauptsache aber ist die Extension in der Richtung abwärts und zwar aus dem Grunde, weil die seitliche Abweichung des oberen Fragmentes wechselt, je nachdem der Trochanter minor der Hauptsache nach dem oberen oder dem unteren Fragment angehört. Da dies nun nicht stets mit der nöthigen Sicherheit zu entscheiden ist, so ist es am besten, die Extension mit möglichst starken Gewichten (bis zu 10 Kilo) in

Digitized by Google

der Richtung der normalen Beinachse bei leichter Spreizung und leichter Elevation zu machen.

Unter diesen Umständen kann es auch erlaubt sein, bei Fractura pertrochanterica mit Gehverband zu behandeln und das Gewicht des Beines zur Extension zu benützen, was bei Fractura subtrochanterica zu einem schlechten Resultate führen würde. Wir kommen auf die Behandlung mit Gehverband gleich zurück. Aber das gilt für die beiden unterhalb der Linea intertrochanterica gelegenen Fracturen in gleicher Weise, dass bei denselben eine knöcherne Heilung in regelrechter Zeit von 6 Wochen durch richtige Behandlung erzielt werden soll.

Die Fractura colli femoris intertrochanterica lässt eine knöcherne Heilung hoffen, allein die Zeit, binnen welcher sie eintritt, ist in einzelnen Fällen doppelt so lang und länger als bei den vorher besprochenen Fracturformen. Dazu kommt, dass es trotz aller Bemühungen nicht gelingt, eine tadellose Heilung in der Mehrzahl der Fälle ohne Verkürzung und ohne leichte Auswärtsrotation zu erzielen. Endlich ist die Zeit definitiver Heilung schwer zu bestimmen und ein Patient, welcher sehr gut geheilt schien, geringe Verkürzung und normale Stellung hatte, kann in den ersten Tagen und Wochen des Herumgehens erhebliche Verkürzung und Verschlechterung der Stellung erfahren.

Die Indication zur Behandlung ist also zwar eine klare. Das obere Fragment wird durch keinen Muskelzug in falsche Stellung gebracht. Es ist das untere Fragment, welches durch Belastung von oben und durch Muskelzug nach oben rückt und unter Bildung einer Adductionsstellung zum Schenkelhals zu Verkürzung führt, während es auswärts rotirt ist in Folge des Trauma und der Schwere des Fusses. Die Behandlung muss also in Aufrichtung bestehen, mittelst einer Unterschenkelkapsel mit Fussbrett und Querbalken, der die Drehung nach aussen unmöglich macht; ausserdem muss in mässiger Abductionsspreizstellung des Beines ein kräftiger Heftpflasterzug angebracht werden, von 10 Kilo oder mehr Gewicht. Aber es hat durchaus keinen Sinn, eine solche Behandlung irgendwie länger im Bett durchzuführen, als die Schmerzen bei Bewegungsversuchen es absolut nöthig machen. Sobald irgendwie der Patient bewegt werden kann, soll derselbe aus dem Bette genommen und im Gehverband den obigen Indicationen ein Genüge geleistet

Digitized by Google

werden. Dieser Gehverband kann in einer gepolsterten Schiene oder in einem Gypsverband bestehen, muss aber stets so eingerichtet sein, dass die Sohle beim Auftreten den Boden nicht berührt, sei es dass man einen Bügel unten durchgehen lässt, sei es dass man die Gypssohle gegen den Fuss zu dick mit Wattepolster bedeckt; so wird der Stoss vom Boden auf den Sitzknorren übertragen; zugleich ist der Fuss genügend festgehalten, sodass er sich nicht nach aussen drehen kann.

Sehr wichtig ist es, dass der Gehverband lange genug getragen werde, da die Heilung, wie schon *Dupuytren* mit besonderem Nachdruck betont hat, nicht immer in der regelrechten Zeit eintritt, bei ungenügender Verknöcherung der Callus nachgiebt und nachträgliche Verkürzung eintritt. Wo sich ein Gehverband wegen Decrepidität des Individuums nicht durchführen lässt, sind diejenigen Fixationsverbände am besten, welche eine möglichst ergiebige Lageveränderung des Patienten zulassen, zu diesen gehören die Thomas'schen Schienen[1]) und das Stehbett, wie es neuestens von *Messner* in München warm empfohlen wird. Letzteres besteht in einem Bett mit verstellbarer Matratze, auf welche ein Volkmann'scher Heberahmen festgeschnallt ist. Die Thomassche Schiene in Form eines weichen Eisenstabes mit 3 Querbändern, ebenfalls aus weichem Bandeisen, um Brust, Ober- und Unterschenkel, fixirt das Bein gegen den Körper genügend, um den Patienten in beliebige Lage zu bringen und letztere öfter wechseln zu können.

Langenbeck, *König* und *Trendelenburg* und in neuester Zeit *Senn* in Chicago haben vorgeschlagen, in Fällen, wo die Fixation schwierig ist, mittelst eines Stachels nach Analogie der Malgaigneschen Haken für die Patellafractur die Fragmente fest gegen einander zu verkeilen. Der Stachel dringt durch den Trochanter von aussen hindurch und in den Schenkelhals in genügende Tiefe hinein, um denselben in bestimmter Lage zum Trochanter und zur Diaphyse festzuhalten. Wir haben in einem einzigen Falle, welchen wir oben angeführt haben, wo es sich um Correction einer schon fest verheilten Fractura intertrochanterica handelte, statt eines Stachels einfach eine Annagelung ausgeführt, indem wir von einem kleinen Schnitte aus auf die Aussenfläche des Trochanter major

[1]) Vergl. *Ridlon*. Annals of Surgery. Juli 1892.

Digitized by Google

einschnitten und einen langen Nagel durch Trochanter- und Schenkelhals, nach Herstellung guter Coaptation hindurchtrieben. Der Fall hat ein sehr gutes Resultat ergeben. Wir halten das Annageln der Fragmente bei Fractura intertrochanterica für wesentlich besser als das Eintreiben eines Stachels, welcher an einer Schiene befestigt ist, weil man die kleine Wunde sofort schliessen kann und nicht einer secundären Infection sich auszusetzen braucht. Eventuell kann ja später der Nagel entfernt werden, wie es in dem oben erwähnten Falle geschah, wenn er seinen Dienst gethan hat.

Als allgemeine Methode kann aber das Annageln schon desshalb nicht gelten, weil bei starker Zertrümmerung der Trochanterenspongiosa der Nagel schlecht fixirt und weil auf der anderen Seite in der Mehrzahl der Fälle man für die intertrochanteren Fracturen ohne solche directe Fixation auskommt. Immerhin darf der Erwägung anheimgegeben werden, wie viel leichter und besser im allgemeinen die gut eingekeilten Fracturen heilen als die nicht-eingekeilten und es darf desshalb in geeigneten Fällen der erwähnte Versuch künstlicher Verkeilung ausgeführt werden, zumal wie in unserem Falle bei jüngeren Individuen.

Die letzte Fracturform, die wir zu besprechen haben, ist die **Fractura colli femoris subcapitalis.** Die Therapie zeigt, wie ausserordentlich wünschenswerth es ist, diese von den anderen Formen zu unterscheiden, da ihre Prognose eine so vollständig differente ist, abgesehen von den eingekeilten Fracturen. Die Fracturen mit Einkeilung, welche leider die seltenen bilden, heilen eben so gut, wie richtig eingekeilte intertrochantere Fracturen. Sie sind, wie wir in unserer Besprechung oben zeigten, an den gelinderen Fracturzeichen, den geringen Schmerzen, der einigermaassen erhaltenen Function zu erkennen. Bei ihr ist die Behandlung auch ganz dieselbe wie bei der Fractura intertrochanterica, nämlich Fixation des Beines in guter Stellung unter Verhütung der Auswärtsrotation und Extension mit Gewichten bis 10 Kilo. Danach binnen 2—3 Wochen Weiterbehandlung mit Gehverband unter Beibehaltung einer Extension des Nachts.

Ganz anders liegt die Sache für die Mehrzahl der rein intracapsulären Fracturen, die wir als Fractura colli subcapitalis bestimmter charakterisirt haben. Wo keine Einkeilung stattfindet,

Digitized by Google

wo also auch nicht ein Theil des Kapselperiostüberzuges vom Hals zum oberen Fragment noch erhalten geblieben ist, da kann man mit mehr als Wahrscheinlichkeit annehmen, dass eine Frakturheilung nicht eintreten wird und dass das Anbringen von Extensions- und Fixationsverbänden an dieser Aussicht gar nichts ändert. Man hat desshalb geglaubt, hier speciell die Indication zu finden, das obere Fragment durch Eintreiben eines Stachels zu fixiren, um eine künstliche Verkeilung zu Wege zu bringen. Das wäre auch technisch ausführbar. Allein es ist ein Irrthum zu glauben, dass man durch eine solche directe Fixation die Heilung sichern werde, wie bei der durch das Trauma selber gegebenen Einkeilung. Bei letzterer ist allerdings das feste Zusammenliegen der Fragmente von Vortheil, ebenso die Unbeweglichkeit der Fragmente gegen einander, aber die Hauptsache bleibt doch, dass bei Fractura colli subcapitalis mit Einkeilung noch der auf den Hals bis zum Kopf sich zurückschlagende Kapselperiosttheil in einem gewissen Umfang erhalten ist und desshalb nicht bloss die Fixation eine dauerhaftere wird, als bei künstlicher Einkeilung, sondern auch die Ernährung des oberen Fragmentes garantirt ist. Das können wir mit der Annagelung nicht nachmachen, wir halten desshalb letztere für die intertrochantere, aber nicht für die subcapitale Fractur für verwerthbar.

Die Fractura colli subcapitalis, wenn sie nicht eingekeilt ist, muss von vorneherein mit der Resignation behandelt werden, eine Heilung in gewöhnlicher Weise nicht erzielen zu können. Desshalb hat der Versuch mit der gewöhnlichen Behandlungsmethode gar keinen Sinn, setzt vielmehr bloss den Arzt Enttäuschungen und nicht ungerechtfertigten Vorwürfen aus, wenn er Wochen und Monate lang sich an dem Patienten mit Verbänden herumgequält hat. Man mache die richtige Diagnose und nehme dann den correcten Standpunkt ein, wie in dem Falle, wo man sich einer Patellafractur mit starker Diastase der Fragmente gegenübersieht. Hier giebt es bekanntlich 2 Wege, welche zwar extrem sind, aber dem schlendrianartigen Mittelweg weit vorzuziehen sind. Der eine Weg ist Massage und Bewegung von vornherein, um Gelenkadhaesionen und Muskelatrophie zu verhüten, der andere ist die Knochennaht, um künstlich die Vereinigung der Fragmente zu erzwingen.

Für die Fractura colli femoris hat man die Wahl zwischen ambulanter Massagebehandlung und zwischen

Digitized by Google

operativem Vorgehen. Bloss kann die Operation nicht darin bestehen, dass man die Fragmente durch Knochennaht vereinigt, denn im Gegensatz zur Patellafractur bleibt das obere Fragment mangelhaft ernährt; vielmehr besteht die Operation in Excision des Kopffragmentes von dem hinteren Resectionsschnitt aus, welcher wie wir gezeigt haben, so angelegt werden kann, dass keine bleibende Schädigung durch denselben bewirkt wird. *Fock* und *König* haben schon derartige Excisionen gemacht. *Wippermann* hat neuestens aus der Heidelberger Klinik Fälle von Fractur mit Luxation mitgetheilt, wo die Excision des abgebrochenen Schenkelkopfes gemacht wurde. Sobald die Operation aseptisch verläuft, ist das Resultat das beste und rascheste, das sich erzielen lässt. Bei Eiterung ist dasselbe selbstverständlich ein mangelhaftes. Der Grund liegt darin, dass in letzterem Falle die Muskeln atrophiren, wie sie es auch thun, wenn die Operation zu spät ausgeführt wird. Wenn die Diagnose gesichert ist, so soll die Operation ungesäumt ausgeführt werden, bevor Muskelatrophie vorhanden ist und die Nachbehandlung soll auch mit besonderer Sorgfalt darauf gerichtet werden, dass keine lange Ruhe eingehalten wird.

In 14 Tagen soll ein eventuell angelegter Gypsverband entfernt und Bewegungen in Extensions- und Abductionsstellung bei aufgerichtet gehaltenen Füssen erlaubt, ja befohlen werden. Diese Behandlung müssen wir auch bei einer sichergestellten Fractura epiphysaria für die richtige halten und wir haben oben einen Beleg dafür in unserer Casuistik beigebracht. Sonst kommt es zu erheblicher Verschiebung des unteren Fragmentes nach oben mit entsprechender Verkürzung in einem so ausgesprochenen Grade, weil secundär der Schenkelhals sich abwärts biegt, oder, wie man es wohl besser ausdrückt, bei wachsenden Individuen abwärts wächst. Das Kopffragment wächst im günstigsten Falle in der Pfanne fest, soweit es nicht durch Resorption zu Grunde geht oder gar nekrotisch (?) wird. Wir halten also die operative Therapie zur Erzielung des bestmöglichen Resultates hier in demselben Maasse für die richtige, wie bei einer Patellafractur mit starker Diastase.

Wie aber bei letzterer Gründe vorhanden sein können, von einer Operation Abstand zu nehmen, so in noch höherem Maasse hier, wo es sich in der Regel um ältere Leute handelt. Bei Individuen mit schlechter Ernährung oder gar mit bereits bestehender Erkrankung der inneren Organe, mit Herz- und Nierenleiden

Digitized by Google

oder Lungenaffectionen, wird man nicht an eine Operation denken dürfen, da die Aussicht auf ungestörte Wundheilung unsicher ist. In solchen Fällen ist das ungeschickteste, was man thun kann, die halbe Behandlung, nämlich Fixation oder Extension mit langer Ruhelage. Nein, hier soll der Patient gezwungen werden, sobald irgend die Schmerzen es zulassen, sein Bein zu bewegen und baldmöglichst aufzustehen, um wenigstens die Gelenksteifigkeit und Muskelatrophie zu verhüten und eventuelle Resorption des Gelenkfragmentes oder dessen Abschleifung und Aushöhlung zu fördern. Natürlich wird man durch Linderung der Schmerzen frühe Bewegungen ermöglichen müssen, indem man letztere in bestimmten Bahnen vor sich gehen lässt, durch Extension und Aufrichtung des Beines in gerader Lage. Aber bloss insoweit diese Maassnahmen den Bewegungen dienen, haben sie eine Berechtigung. Wo active Bewegungen nicht gemacht werden wollen, hat man durch Massage und passive Bewegungen nachzuhelfen. Das Resultat wird bei nichtoperativer Behandlung stets ein mangelhaftes sein, aber der Patient kann darüber orientirt werden und wird wenigstens nicht in seinem übrigen Befinden durch unnütze Verbände und lange Bettlage geschädigt.

Digitized by Google

Verlag von Carl Sallmann, Basel und Leipzig.

MITTHEILUNGEN
aus Kliniken und medicinischen Instituten der Schweiz.

Annales suisses des Sciences médicales.

I. Reihe.

1. Heft.
Ueber die Aetiologie der Peritonitis. Ein Beitrag zur Lehre der Continuitätsinfectionen und der Contiguitätsentzündungen. Von Prof. Dr. E. Tavel, Director des bakteriologischen Institutes der Universität Bern, und Priv.-Doc. Dr. Otto Lanz, vormals I. Assistent der chirurgischen Klinik der Universität Bern
Preis 6 Mk. = Fr. 7.50

2. Heft.
Beitrag zur Myopie-Frage. Von Boleslaw Jankowski.
Preis 2 Mk. = Fr. 2.50

3. Heft.
Beiträge zur Chirurgie der Gallenwege. Von Dr. W. Martig.
Preis 3 Mk. = Fr. 3.75

4. Heft.
Ueber die Durchlässigkeit der Darmwand eingeklemmter Brüche für Mikroorganismen. Von Dr. med. Arnd in Bern.
Preis 1 Mk. = Fr. 1.25

5. Heft.
Experimentelle Untersuchungen über die bei der Entstehung der Perforationsperitonitis wirksamen Factoren des Darm-Inhalts. Von Dr. W. Silberschmidt. Preis 1 Mk. = Fr. 1.25

6. Heft.
Recherches sur la mobilité et les cils de quelques représentants du groupe des coli-bacilles. Par Dr. M. Henry de Stoecklin.
Preis 1.60 Mk. = Fr. 2.—

7. Heft.
Aetiologische und klinische Beiträge zur Diphtherie. Von Priv.-Doc. Dr. Emil Feer. Preis 4 Mk. = Fr. 5.—

8. Heft.
Exenteratio (Evisceratio) bulbi. Von Dr. med. Elisabeth Wolkomitsch. Preis 1.20 Mk. = Fr. 1.50.

9. Heft.
Aus der medicinischen Klinik von Prof. Dr. Sahli in Bern. I. **Ueber die Perforation seröser pleuritischer Exsudate.** Von Prof. Dr. Sahli in Bern. — II. **Beiträge zur Bakteriologie der Typhuscomplicationen.** Von Dr. W. Spirig.
Preis 2 Mk. = Fr. 2.50

10. Heft.
Beiträge zur Kenntniss von Wesen und Sitz der Hemicrania ophthalmica. Von Dr. August Siegrist.
Preis 1 Mk. = Fr. 1.25

11. Heft.
Die Geminität in ihren erblichen Beziehungen. Von Dr. Theodor von Speyr. Preis 2 Mk. = Fr. 2.50

12. Heft.
Ueber Bilharziakrankheit. Von Priv.-Doc. Dr. L. Rütimeyer.
Preis 2.40 Mk. = Fr. 3.—

Digitized by Google

Digitized by Google

Digitized by Google

Digitized by Google

LANE MEDICAL LIBRARY

To avoid fine, this book should be returned on or before the date last stamped below.

JUN 29 1932
NOV 30 1932
SEP 28 1933
JUN 14 1957

Digitized by Google

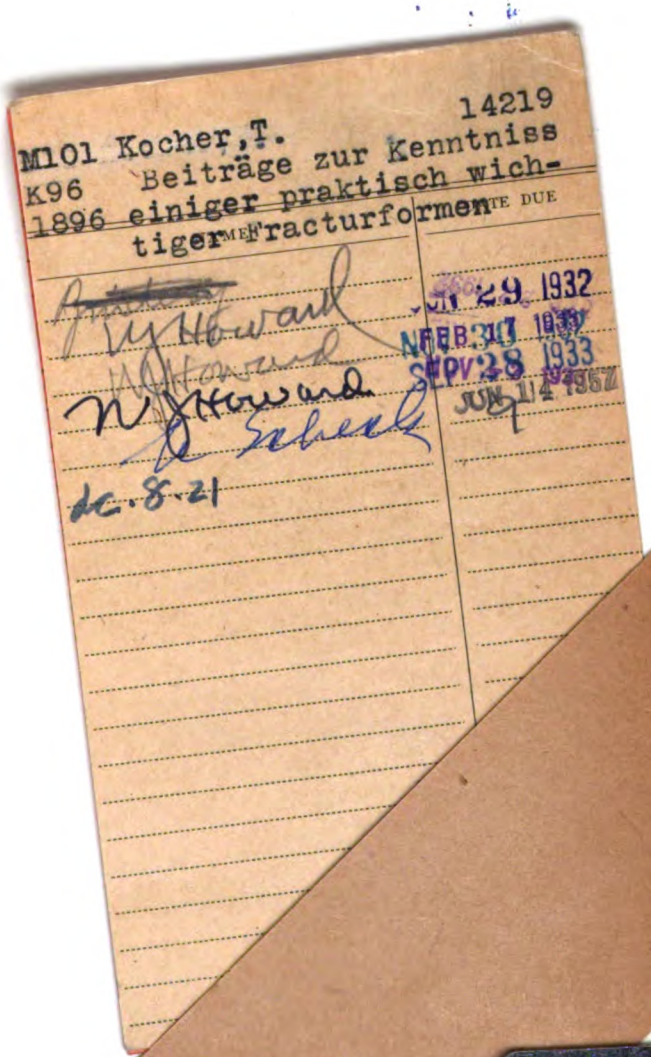

M101 Kocher, T. 14219
K96 Beiträge zur Kenntniss
1896 einiger praktisch wichtiger Fracturformen

NAME	DATE DUE
~~[illegible]~~	JUN 29 1932
W J Howard	NOV 30 1932
W J Howard	SEP 28 1933
W J Howard	JUN 14 1957
[illegible]	
dc. 8. 21	

Digitized by Google

Digitized by Google